Ученые записки ВВИ. - 1956. - Т. 14, вып. 1.

Из кафедры анатомии сельскохозяйственных животных

И. о. зав. кафедрой кандидат биологических наук доцент **А. А. Акулинин**

АНАТОМИЯ НЕРВОВ НАДПОЧЕЧНИКОВ СОБАКИ

Доцент А. А. АКУЛИНИН

Подробное исследование симпатических нервов надпочечников имеет не только теоретический интерес, но и практическое значение в экспериментальной физиологии, эндокринологии и хирургии. Сведения, имеющиеся в анатомических руководствах о нервах надпочечных желез домашних животных, весьма ограничены. Об источниках иннервации надпочечников приводятся лишь краткие замечания общего порядка по всем видам домашних животных. Из специальных работ, посвященных этому вопросу, нам известна одна лишь работа Колда о надпочечных нервах лошади, опубликованная в 1928 году. Нет общепринятых наименований нервов надпочечников с учетом их топографического положения. Это обстоятельство явилось основной предпосылкой для изучения нервов надпочечных желез некоторых домашних животных.

Всего нами исследовано 90 надпочечников на 45 трупах собак способом обычной препаровки с применением бинокулярной лупы и растворов кислот. Изучались и описывались нервы каждого (правого и левого) надпочечника. Надпочечные нервы домашних животных в большинстве своем ответвляются от крупных нервных стволов большого внутренностного нерва или от самого солнечного сплетения и только некоторые из них отходят непосредственно от узлов и межузловых связей.

У собаки надпочечники расположены непосредственно спереди и медиально-краниального почечного полюса. При этом левый надпочечник занимает промежуток от второго поперечно-реберного отростка до третьего включительно, захватывая всю боковую поверхность третьего поясничного позвонка, причем, его краниальная часть лежит на основании краниальной брыжеечной артерии.

Длина левого надпочечника спереди назад, ширина справа налево и толщина сверху вниз показана на таблице 1.

Таблица 1

Размер левого надпочечника / Собаки	Длина	Ширина	Толщина
Мелкие	0,4—0,8	0,3—0,5	0,1 0,3
Средние	1,0—1,5	0,4—0,5	0,2—0,4
Крупные	2,0—2,4	0,5—0,7	0,3—0,5

Левый надпочечник имеет самую разнообразную форму, что отражено в таблице 2.

Таблица 2

Форма	Проц.
Продолговато-плоская	20
Овальная	43
Треугольная	12
Г-образная	15
Бобовидная	10

При всех формах выпуклая сторона левого надпочечника направляется в медиальную сторону. Он располагается между I—II поясничными позвонками, а иногда при низком их положении на уровне середины тела II поясничного позвонка (12,5 проц.).

Левый надпочечник своим дорзальным краем почти касается аорты, а латеральной поверхностью — левой доли поджелудочной железы, входной части желудка и дорзального конца селезенки. Возраст и индивидуальные особенности расположения брюшных органов обусловливают соответственное изменение в расположении почек и надпочечников. У старых собак левый надпочечник несколько смещается в каудальную сторону, доходя до нижней трети тела II поясничного позвонка.

На латеральной поверхности надпочечника, ближе к его краниальному концу, имеется неясно выраженная борозда, которая следует поперек латеральной поверхности надпочечника или же косо сверху вниз и несколько назад. Эту борозду можно принять за ворота надпочечника, так как сюда входят артерии и отсюда выходят вены. Латеральная и медиальная поверхности надпочечника мелкобугристы. Кроме того, поверхность надпочечника испещрена мелкими складками брюшинного его покрова и собственной его капсулы.

Поверхность надпочечника при переходе одна в другую образуют дорзальный и вентральный края. Края надпочечника отличаются угловатостью. Краниально надпочечник расширяется, каудально суживается почти в два раза. С возрастом надпочечник увеличивается в поперечном и в продольном направлениях. Помимо фасциального, жирового и брюшинного покровов, в левом надпочечнике имеется и собственная капсула—тонкая соединительнотканная оболочка, плотно сращенная с корковым его слоем. Правый надпочечник располагается между 13-грудным и I поясничным позвонками, редко спускается до краниального конца тела II поясничного позвонка. Вентральный край правого надпочечника лежит на каудальной полой вене, а краниальный полюс в 84 проц. всех случаев выдвигается вперед вены, сопровождающей диафрагматико-брюшную артерию на 0,3—0,4 см. В остальных 16 проц. случаев он находится в углу, образованном упомянутыми венами. Медиальная поверхность надпочечника прикрыта краниальным концом почки сзади и правой медиальной долей печени спереди. Правый надпочечник расположен несколько выше (краниальнее) левого.

Надпочечник имеет преимущественно крючкообразную форму (78 проц.). В этих случаях ширина краниального полюса превышает ширину каудального в полтора раза. Следовательно, правый надпочечник более расширен в краниальном участке и сужен в каудальном по сравнению с левым надпочечником. Последний, как показывает таблица 2, отличается более овальной или продолговатой формой. В 22 проц. случаев и правый надпочечник имеет овальную форму. Ассиметрию формы обоих надпочечников, равно, как и неодинаковое местоположение их, можно объяснить тем, что неодинаково увеличиваются в своих размерах и форме окружающие их органы. На правый надпочечник давит

печень, каудальная полая вена, как бы смещая его в латеральную сторону. Поэтому правый надпочечник расположен почти забрюшинно.

Величина правого надпочечника, хотя и незначительно, но меньше чем левого, что можно видеть из таблицы 3.

Таблица 3

Размер правого надпочечника / Собаки	Длина	Ширина	Толщина
Мелкие	0,8—0,75	0,2—0,3	0,15—0,2
Средние	0,9—1,2	0.3—0,4	0,2—0,3
Крупные	1,8—2,0	0,4—0,5	0,25—0,45

На латеральном крае, ближе к брюшной вене, имеется выемка, которая идет так же, как и на левом надпочечнике, сверху вниз. Поверхность надпочечника так же, как и левого, испещрена мелкими складками брюшинного его покрова и собственной его капсулы. Края, в особенности вентральные, отличаются угловатостью.

Левый надпочечник получает нервы из солнечного сплетения (рис.1) в пределах I-II поясничных позвонков, а кроме того из большого и малого внутренностных стволов, а также от надпочечного узла. Левый надпочечник в большинстве случаев (48%) прикрывает латеральную поверхность *pl. solaris*.

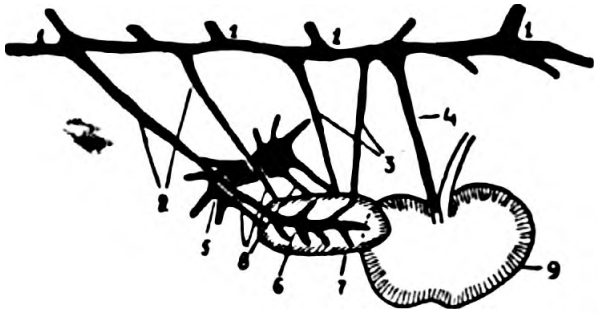

Рис. 1. Нервы левого надпочечника собаки

1—узлы пограничного симпатического ствола; *2*—большой внутренностный нерв; *3*—малый внутренностный нерв; *4* почечные нервы; *5*—левая пластинка солнечного сплетения; *6*—надпочечный узел; *7*—надпочечник; *8*—его нервы; *9*—левая почка.

Своей медиальной поверхностью он как бы вкрапливается в толщу левой пластинки солнечного сплетения. Только при вылущивании самого надпочечника нам удавалось отпрепарировать до 18—22 отдельных нервных нитей. Кроме того, к переднему полюсу надпочечника, к дорзальному его краю, подходит ствол толщиной в 1 мм от большого внутренностного нерва. От этого же ствола идут веточки к почке, сплетению, окружающему аорту и к узлам пограничного ствола.

В 42 проц. случаев левый надпочечник своим краниальным полюсом соприкасается с медиальной поверхностью краниального брыжеечного узла. От последнего отходит пучок нервных веточек (до 7 шт.) в передний и нижний края надпочечника. К надпочечнику также отходят нервные веточки от надпочечного узла, которые оплетают надпочечник спереди, снизу и сбоку. Он лежит между краниальной брыжеечной артерией и почечной, отступя от брюшной аорты на 0,5—1 см. Надпочечный узел как бы спаян с надпочечником. Только искусственным путем их можно разъединить. Кроме того, к надпочечнику подходят нервные веточки от большого внутренностного нерва.

При прохождении большого внутренностного нерва между ножками диафрагмы он тотчас же делится на две крупные ветви, направляющиеся — одна к *pl. solaris*, другая к дорзальному краю надпочечника. К этому же участку подходили ветви и от малого внутренностного нерва. В редких случаях (в 11 проц.) от почечного сплетения отделялось 4—5 ветвей, которые внедрялись в каудальный полюс надпочечника.

Наконец, в 10 проц. случаев наблюдалось смещение надпочечника в

каудальном направлении так, что между ним и солнечным сплетением был промежуток в 1 см. Надпочечник целиком лежал в пространстве, ограниченном спереди краниальной брыжеечной артерией, сзади — почечной и сверху — отрезком аорты между упомянутыми артериями. При таком положении надпочечник большинство нервов получает от надпочечного узла, который своими корнями внедряется в его медиальную поверхность. Наряду с этим, к дорзальному его краю идут ветви от малого внутренностного нерва.

Для правого надпочечника собаки большой внутренностный узел и малый внутренностный нерв являются основными источниками иннервации. Узел этот очень крупный, несколько удлинен и утолщен. Он всегда больше по величине вышележащих (грудных) и нижележащих (поясничных) узлов пограничного симпатического ствола (рис. 2). Располагаясь около боковой поверхности второго поясничного позвонка или выше его, этот узел залегает частью в мышечной области ножек диафрагмы, частью в пространстве, образованном краниальной брыжеечной артерией, сзади почечной. Если узел лежит вентральнее ножек диафрагмы, т. е. между первым и вторым поясничным позвонками, то и тогда он отличен от соседних узлов и по форме, и по величине, а также по количеству отходящих от него ветвей.

Рис. 2. Нервы правого надпочечника собаки

1—узлы пограничного симпатического ствола; 2 - большой внутренностный нерв; *3*—его узел; *4*—ветви малого внутренностного нерва; *5*—правая пластинка солнечного сплетения; *6*—нервы надпочечника; *7*—надпочечник; *8*—правая почка; *9*—ее нервы.

Надпочечный узел с полулунным узлом соединяется петлевидными нитями. К наружному краю полулунного узла подходит часть малого внутренностного, а к вогнутой поверхности—окончание грудно-брюшного нервов. Надпочечники, как видно из рисунка 2, получают по две ножки, состоящие из тонких нитевидных, очень непрочных и неанастомозирующих между собой нервных волокон. Одна ножка представляет собой конечные части веточек большого внутренностного нерва и нити от надпочечного узла (задняя ножка); другая (ниже первой) внутренняя ножка в виде пучка параллельных нитей идет от полулунных узлов. Обе ножки богато снабжают орган нервами и таким образом надпочечник снабжается двойной системой иннервации: от большого внутренностного нерва и от солнечного сплетения или полулунных узлов. Обе ножки как бы укрепляют надпочечник, связывая его множественными нитями с большим внутренностным нервом, с одной стороны, и солнечным сплетением,—с другой. Ветви обоих ножек проникают внутрь надпочечника. Надпочечный узел на наших препаратах имелся в подавляющем большинстве случаев (до 90 проц.) и залегал либо около первого поясничного позвонка, либо тотчас под ним.

Частое наличие этого узла, его форма, обширная связь с близлежащими образованиями, а также занимаемое им топографическое положение дают право считать его источником наиболее мощным по количеству и величине ветвей, отходящих к правому надпочечнику.

Нервные волокна, идущие от внутренностного узла, вкрапливаются в медиальную стенку надпочечника. Нервы от левой пластинки солнечного сплетения идут к медиальной поверхности левого надпочечника. Кроме того, каудальный край надпочечников принимает 1—2 веточки от малого внутренностного нерва. Такое отхождение нервов наблюдается в тех случаях, когда вентральный край надпочечника лежит на каудальной полой

вене, а краниальный выдвигается вперед вены, сопровождающей диафрагмально-брюшную артерию, что составляет 82% всех случаев.

В остальных 18% случаев надпочечник иннервируется за счет одноименного узла и веточками малого внутренностного нерва. Беря начало от первого и второго поясничных узлов, малый внутренностный нерв залегает между мускульной частью ножек диафрагмы и почечной артерией, посылая веточки в надпочечник и анастомозируя со стволами большого внутренностного нерва, отходящими от внутренностного узла.

В дальнейшем после образования указанных анастомозов стволики объединяются в один или несколько общих стволов. Последние, направляясь к надпочечному узлу, охватывают его с дорзо-медиальной стороны. Таким образом, одни ветви малого внутренностного нерва входят в состав надпочечных нервов изолированными стволами, другие направляются к надпочечнику в виде ряда анастомозирующих между собой ветвей.

Подобное разделение стволов большого внутренностного и малого внутренностного нервов должно играть важную практическую роль, с одной стороны, при исследовании характера волокна и, с другой,—при учете физиологического результата, получаемого при перерезке ствола, берущего начало только от одной ветви внутренностного нерва, либо ствола, образованного рядом анастоматических нервов, выходящих из разных ветвей поясничного сплетения.

Кроме того, имеется ряд незначительных стволиков, которые идут от пограничного ствола по латеральной поверхности надпочечника и, минуя большой внутренностный и малый внутренностный нервы, входят непосредственно в состав надпочечного сплетения.

ВЫВОДЫ

1. Основными источниками иннервации правого надпочечника является большой внутренностный узел и малый внутренностный нерв.

2. Надпочечный узел, его обширная связь с близлежащими образованиями, а также занимаемое им топографическое положение дают право считать его источником наиболее мощным по количеству и величине ветвей, отходящих к правому надпочечнику.

3. Левый надпочечник иннервируется за счет левой пластинки солнечного сплетения и волокнами от левого внутренностного нерва.

ЛИТЕРАТУРА

1. Колда. Внутренностные узлы и нервы лошади. 1928.