

глубоким нарушением обмена веществ (белковый и жировой нефроз, гепатоз, миокардиодистрофия, остеомиелит).

ЛИТЕРАТУРА

1. Василевич, Ф. И. Эффективность применения белковых гидролизатов птице / Ф. И. Василевич, В. М. Бачинская, А. А. Дельцов // Ветеринария. – 2019. – № 8. – С. 8-11.
2. Громов, И. Н. Морфология иммунной системы птиц при вакцинации против вирусных болезней / И. Н. Громов. – Витебск: ВГАВМ, 2010. – С. 217-239, 261-263.
3. Диагностика, лечение и профилактика иммунодефицитов птиц / Б. Я. Бирман [и др.]. – 2-е изд., перераб. и доп. – Минск: Бизнесофсет, 2008. – 147 с.
4. Дранник, Г. Н. Иммунотропные препараты / Г. Н. Дранник, Ю. А. Гриневич, Г. М. Дзизик. – Киев: Здоровье, 1994. – 288 с.
5. Иммунокоррекция в клинической ветеринарной медицине / П. А. Красочко [и др.]; под ред. П. А. Красочко. – Минск: Техноперспектива, 2008. – 507 с.
6. Красочко, П. А. Современные подходы к классификации иммуномодуляторов / П. А. Красочко // Эпизоотология, иммунобиология, фармакология и санитария. – 2006. – № 2. – С. 35-40.
7. Микроскопическая техника: Руководство / Д.С. Саркисов [и др.]; под ред. Д. С. Саркисова, Ю. Л. Петрова. – М.: Медицина, 1996. – 544 с.
8. Мищенко, Л. П. Структурные изменения в лимфоидных образованиях пищеварительного канала и фабрициевой бурсе цыплят на фоне иммунизации против инфекционного бронхита и применения комплексных кормовых добавок / Л. П. Мищенко, И. Н. Громов, М. А. Реутенко // Ветеринарный журнал Беларуси. – 2021. – Вып. 2 (15). – С. 44-47.
9. Отбор и фиксация патологического материала для гистологической диагностики болезней птиц: рекомендации / И. Н. Громов [и др.]. – 2-е изд., перераб. и доп. – Витебск: ВГАВМ, 2022. – 48 с.
10. Полоз, А. И. Методические указания по гуманной эвтаназии животных / А. И. Полоз, А. Ю. Финогонов; ИЭВ им. С. Н. Вышелеского. – Минск, 2008. – 45 с.
11. Сравнительный анализ активности гидролизатов белков крови / М. Н. Гусева [и др.] // Актуальные вопросы ветеринарной биологии. – 2019. – № 2 (42). – С. 22-27.

УДК 591.461:598.252.3

СИНТОПИЯ И ГИСТОАРХИТЕКТОНИКА ПОЧЕК ЛЕБЕДЯ-ШИПУНА (*CYGNUS OLOR*)

Д. О. Журов

УО Витебская ордена «Знак Почета» государственная академия ветеринарной медицины

г. Витебск, Республика Беларусь (Республика Беларусь, 210026,

г. Витебск, ул. 1-я Доватора, 3Б; e-mail: zhurovd@mail.ru)

Ключевые слова: лебедь-шипун, фауна Беларуси, почки, патоморфология, сосудистые клубочки, мочеобразующие канальцы, орган.

Аннотация. В представленной статье приводятся данные по анатомо-гистологическому строению почек у лебедя-шипуна (*Cygnus olor*). По результатам исследований установлено, что для почек лебедей свойственны общие особенности, характерные в целом для класса птиц. При изучении гистологического строения почек у лебедя-шипуна установлена относительно низкая

толщина соединительнотканной капсулы, уменьшение плотности почечных телец на условную единицу площади коркового вещества, наличие участков с патологическими процессами в виде зернистой дистрофии и гемосидероза, изменение формы клеток, формирующих дистальные извитые и прямые канальцы. Все эти структурные преобразования могут зависеть от индивидуальных особенностей птицы. При этом на изменение архитектоники органа также влияют экологические, трофические и поведенческие факторы.

SYNTOPY AND HISTOARCHITECTONICS OF THE KIDNEYS OF THE MUTE SWAN (CYGNUS OLOR)

D. O. Zhurov

EI «Vitebsk Order «Badge of Honor» state academy of veterinary medicine» Vitebsk, Republic of Belarus (Republic of Belarus, 210026, Vitebsk, 3B 1st Dovatora st.; e-mail: zhurovd@mail.ru)

Key words: mute swan, fauna of Belarus, kidneys, pathomorphology, vascular glomeruli, urinary tubules, organ.

Summary. This article presents data on the anatomical and histological structure of the kidneys in the mute swan (*Cygnus olor*). According to the results of the research, it was found that the kidneys of swans are characterized by common features that are characteristic of the class of Aves as a whole. When studying the histological structure of the kidneys in the mute swan, a relatively low thickness of the connective tissue capsule, a decrease in the density of renal bodies per conventional unit of cortical area, the presence of areas with pathological processes in the form of granular dystrophy and hemosiderosis, a change in the shape of the cells that form the distal convoluted and straight tubules were established. All these structural transformations may depend on the individual characteristics of the bird. At the same time, ecological, trophic and behavioral factors also influence the change in the architectonics of the organ.

(Поступила в редакцию 17.05.2022 г.)

Введение. Самой большой водоплавающей птицей семейства утиных является поразительно красивый и грациозный лебедь, который зачастую считается символом супружеской любви, верности и душевной чистоты.

В настоящее время насчитывается 6 видов лебедей, из которых наиболее распространенным является лебедь-шипун. Это крупная птица с белым оперением и жёлто-оранжевым клювом. У основания клюва на лбу заметен мясистый нарост чёрного цвета. У данного вида отсутствует половой диморфизм. Молодые птицы имеют серо-бурое оперение и свинцово-серый клюв. Имеются как перелётные, так и оседлые особи. Встречается в глухих, мало посещаемых человеком местах: заросших водной растительностью озёрах и лиманах, иногда на болотах.

Стаи лебеди не образуют, держатся парами, сохраняемыми в течение всей жизни. Большую часть времени лебедь-шипун проводит на воде, но там, где его не беспокоят, птица иногда выходит и на берег. Лебеди поселяются как рядом с пресными, так и рядом с солёными водоёмами. Ночует лебедь всегда в глухих местах водоемов на сплавинах и в тростниках. К другим птицам относится в меру терпимо и иногда селится рядом с гнездами серых гусей [4, 5].

Лебеди относятся к птицам со смешанным типом кормления. Рацион птицы составляют подводные части растений, которые лебеди срывают на мелких местах клювом и поедают их вместе с находящимися на них рачками и моллюсками. Для добывания пищи в воде лебедю приходится длинная шея, позволяющая захватывать растения на глубине 70-90 см. Часто лебеди опускают под воду не только шею, но и переднюю часть длинного тела, опрокидываясь и становясь в воде вертикально, как утки. На суше лебеди едят листья и семена злаков.

При этом водоплавающие птицы, в т. ч. и лебеди, играют ключевую роль в эпизоотическом и эпизоотическом процессах, в поддержании и функционировании природно-очаговых зоонозных болезней (высокопатогенный грипп птиц, ньюкаслская болезнь, сальмонеллез, инвазионные болезни и др.) [10-12]. Для биологов, ветеринарных и медицинских специалистов актуально изучение в этом их роли и экологических особенностей: миграционного и зимовочного факторов, приуроченности к водным местообитаниям, склонности к образованию больших стад и синантропизации у некоторых видов. Вместе с тем следует уделить внимание и изучению биологии видов, архитектонике их внутренних органов и тканей, их изменчивости под влиянием вышеуказанных экологических факторов [1, 2, 3, 7]. Исходя из вышеизложенного, **целью работы** явилось описание синтопии, гистологических и морфометрических показателей почек лебедя-шипуна (*Sygnus olor*).

Материалы и методика исследований. Объектом исследования служили трупы неполовозрелых лебедей-шипун (n = 3), доставленные в разное время из зоологического парка Республики Беларусь для установления причины смерти (рисунок 1). Предметом исследования являлся комплекс патологоанатомических, гистологических и морфометрических показателей почек птицы [6, 13].



Рисунок 1 – Внешний вид трупа лебедя-шипунa. Макрофото

Депарафинирование и окрашивание гистологических срезов почек проводили с использованием автоматической станции «MICROM HMS 70». Гистологические исследования проводили с помощью светового микроскопа «Биомед-6» [8]. Полученные данные документированы микрофотографированием с использованием цифровой системы считывания и ввода видеоизображения «ДСМ-510», а также программы «ScorePhoto» с соответствующими настройками для проведения морфометрического анализа.

Цифровые данные были обработаны статистически с использованием программы Statistica 10.0 для оперативной системы Windows. Названия гистологических структур приводятся в соответствии с Международной ветеринарной гистологической номенклатурой [9].

Результаты исследований и их обсуждение. Почки у лебедя-шипунa относительно крупные, имеют дольчатое строение, темно-коричневого цвета, упругой консистенции. Располагаются почки в углублениях пояснично-крестцового отдела позвоночника и подвздошной кости и отделены друг от друга телами и вентральными гребнями поясничных и крестцовых позвонков. Вентральная поверхность почек бугристая, обращена к внутренним органам, покрыта брюшиной и в значительной части брюшными воздухоносными мешками, которые образуют воздушную подушку, заменяющую окологерничную жировую клетчатку, отсутствующую у птиц. Дорсальная поверхность почек гладкая.

Каждая из долей, покрытая снаружи соединительной капсулой и серозной оболочкой, также состоит из корковых и мозговых зон. Со-

единительнотканная капсула почек у лебедя тонкая, толщина ее составила $1,2 \pm 0,1$ мкм. Микроскопически дольки видны на разрезе за счет перегородок, образованных рыхлой волокнистой соединительной тканью, в которых располагаются крупные междольковые вены. При этом разделение коркового и мозгового вещества при макроскопическом изучении органа не заметно.

Корковое вещество занимает расширенное основание дольки и состоит из почечных телец и канальцев нефронов. Мозговое вещество сужено и содержит в основном собирательные трубочки. Нефроны содержат почечное тельце, проксимальный и дистальный извитые канальцы, прямые канальцы с петлей между ними. В строении нефрона различают капсулу Шумлянского-Боумена, проксимальные канальца, извитого дистального канальца, который переходит в собирательную трубочку. Сосудистый клубочек и капсула Шумлянского-Боумена образуют почечное тельце (рисунок 2). Располагались почечные тельца корковых и мозговых нефронов в разных частях дольки. Почечные тельца корковых нефронов расположены в середине дольки, обычно ближе к междольковой вене. Почечные тельца мозговых нефронов лежат в верхушечной части корковой дольки у места слияния корковых собирательных протоков. Почечные тельца у лебедя-шипунa располагались группами по 4-5 экз. Условная плотность почечных телец на условную единицу площади составила 12-16 экз. в поле зрения микроскопа (ув. $\times 10$), что намного меньше по сравнению с аналогичными показателями у продуктивных видов птицы (куры, индейки). При этом диаметр почечных телец составил $95,44 \pm 26,82$ мкм. Диаметр сосудистых клубочков у лебедя-шипунa составлял $75,24 \pm 19,78$ мкм. В области сосудистых клубочков (в большей степени) и прилегающих к почечным тельцам мочеобразующим канальцам (в меньшей степени) отмечалось скопление гранул темно-коричневого цвета – пигмента гемосидерина. Капсула Шумлянского-Боумена имеет два листка, каждый из которых состоит из одного слоя клеток плоского эпителия. Клетки внутреннего листка капсулы отростчатые, примыкают к эндотелию капилляров. Между наружным и внутренним листками капсулы имеется широкая щелевидная полость. Капсула Шумлянского-Боумена тесно связана с капиллярами, образующими сосудистый клубочек. Эпителиальная стенка клубочка образована подоцитами. Большой диаметр подоцитов составил $7,04 \pm 0,8$ мкм, малый диаметр – $6,11 \pm 0,7$ мкм. Большой диаметр ядер подоцитов составлял $4,3 \pm 0,6$ мкм, малый – $3,6 \pm 0,7$ мкм.

Проксимальный извитый отдел формирует крупные канальцы с узким неровным просветом, размер которых составляет $29,17 \pm 12,03$

мкм. При этом большой диаметр клеток, формирующих стенку канальца, составлял $8,2 \pm 1,3$ мкм, ядра клетки – $5,1 \pm 0,8$ мкм.

Дистальные извитые канальцы располагались в корковом веществе почки. Между канальцами залегали эритроциты. Внешний диаметр канальцев меньше, а просвет немного шире, чем у проксимальных канальцев. Стенка построена из призматического эпителия. Нередко клетки имели полиморфную структуру, но при этом четкие очертания. Диаметр дистальных извитых канальцев почек у лебедя составил $57,18 \pm 11,3$ мкм, диаметр клетки – $8,5 \pm 1,7$ мкм, ядра – $5,1 \pm 1,9$ мкм.

Диаметр дистального прямого канальца составлял $54,27 \pm 14,77$ мкм. Клетки, формирующие стенку, имели полиморфную форму с диаметром $7,3 \pm 4,1$ мкм, диаметр ядра составил $5,4 \pm 1,2$ мкм.

Мозговое вещество почек лебедя-шипуна более однородное, состоящее из восходящей и нисходящей петель нефронов и собирательных каналов. Собирательные канальцы диаметром $82,71 \pm 21,38$ мкм. Стенка собирательных каналов сформирована однослойным кубическим эпителием со слегка мутной цитоплазмой и четко выраженными границами (рисунок 3).

В то же время на некоторых участках мочеобразующих канальцев отмечались признаки зернистой дистрофии. В этом случае цитоплазма клеток окрашивалась в насыщенный розовый цвет и имела мутный вид. Ядра клеток выглядели пикнотичными и располагались на одном из полюсов клетки.

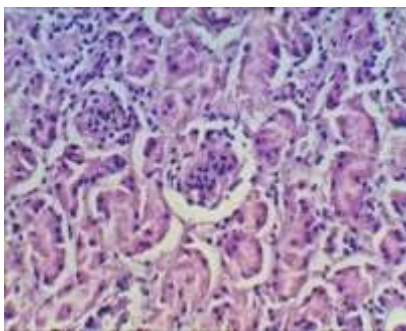


Рисунок 2 – Почечное тельце.
Гематоксилин-эозин.
Микрофото. Ув. x40

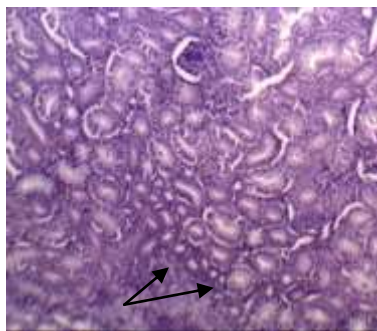


Рисунок 3 – Стрелками указаны
собирательные трубочки почки
лебедя-шипуна. Гематоксилин-
эозин. Микрофото. Ув. x20

Заключение. Анатомо-гистологические и морфометрические показатели почек у лебедя-шипуна свидетельствуют о полноценно функционирующем органе, способном полностью обеспечивать функциональное отправление организма на определенном этапе постнатального онтогенеза.

При изучении архитектоники почек у данного вида птиц установлена относительно тонкая соединительнотканная капсула органа, уменьшение плотности почечных телец в корковом веществе, наличие участков с патологическими процессами в виде зернистой дистрофии и гемосидерозом, изменение формы клеток, формирующих дистальные извитых и прямых канальцев с призматической или кубической на полиморфную. Данные структурные изменения в строении органа могут являться как индивидуальными особенностями, но также могут зависеть и от условий внешней среды, образа жизни, поведения и типа питания птицы. Полученные результаты исследований дополняют сведения по видовой морфологии органов мочеотделения у диких птиц, изложенные в научной литературе.

ЛИТЕРАТУРА

1. Васильев, Ю. Г. Цитология. Гистология. Эмбриология: учебник / Ю. Г. Васильев, Е. И. Трошин, В. В. Яглов. – СПб.: Лань, 2009. – 576 с.
2. Жуков, А. И. Патоморфологическая диагностика болезней почек животных: рекомендации / А. И. Жуков, Д. О. Журов. – Витебск: ВГАВМ, 2021. – 20 с.
3. Журов, Д. О. Изменение гистологической структуры почек цыплят в условиях экспериментальной бornaвирусной инфекции / Д. О. Журов // Животноводство и ветеринарная медицина. – 2020. – № 3(38). – С. 52-57.
4. Особенности биологии лебедя-шипуна в разных частях ареала / Г. А. Кривонос [и др.] // Вид и его продуктивность в ареале: материалы II Всесоюзного совещания. – Вильнюс. – 1976. – С. 74-77.
5. Лебедь-шипун [Электронный ресурс]. – Режим доступа: <https://moscowzoo.ru/animals/guseobraznye/lebed-shipun/>. – Дата доступа: 30.04.2022 г.
6. Отбор и фиксация патологического материала для гистологической диагностики болезней птиц: рекомендации / И. Н. Громов [и др.]. – 2-е изд., перераб. и доп. – Витебск: ВГАВМ, 2022. – 48 с.
7. Практикум по анатомии и гистологии с основами цитологии и эмбриологии сельскохозяйственных животных: учебное пособие / В. Ф. Бракин [и др.]. – 3-е изд., перераб. и доп. – Санкт-Петербург: Лань, 2013. – 384 с.
8. Саркисов, Д. С. Микроскопическая техника: руководство для врачей и лаборантов / Издание одобрено и рекомендовано к печати редакционно-издательским советом при президиуме Российской академии медицинских наук; под ред. Д. С. Саркисова, Ю. Л. Петрова. – М.: Медицина, 1996. – 544 с.
9. Nomina histologica veterinaria [Electronic resource]: submitted by the Intern. Comm. on Veterinary Histological Nomenclature, World Assoc. of Veterinary Anatomists // World Association of Veterinary Anatomists. – Mode of access: http://www.wavamav.org/downloads/NHV_2017.pdf. – Date of access : 30.04.2022.
10. Highly pathogenic avian influenza virus subtype H5N1 in mute swans (*Cygnus olor*) in central Bosnia / T. Goletić, A. Gagić, E. Rešidbegović [et al.] // Avian Diseases. – 2010. – Vol. 54. – No Suppl. 1. – P. 496-501. – DOI 10.1637/8705-031609-ResNote.1.

11. Pathobiology of highly pathogenic avian influenza virus (H5N1) infection in mute swans (*Cygnus olor*) / N. Pálmai, K. Erdélyi, A. Bálint [et al.] // Avian Pathology. – 2007. – Vol. 36. – No 3. – P. 245-249+1-2. – DOI 10.1080/03079450701341957.
12. The epidemiology underlying age-related avian malaria infection in a long-lived host: The mute swan *Cygnus olor* / M. J. Wood, A. S. Davies, O. Hellgren [et al.] // Journal of Avian Biology. – 2013. – Vol. 44. – No 4. – P. 347-358. – DOI 10.1111/j.1600-048X.2013.00091.x.
13. Zhurov, D. O. To the problem of nephropathy in industrial poultry / D. O. Zhurov, I. N. Gromov // DIGEST International VETinstanbul Group Congress 2015, Санкт-Петербург, 07–09 апреля 2015 года / Санкт-Петербургская государственная академия ветеринарной медицины. – Санкт-Петербург: Типография ООО «ТОППРИНТ», 2015. – P. 492.

УДК 619:616.995.132-091:636.3

ПАТОМОРФОЛОГИЧЕСКИЕ ИЗМЕНЕНИЯ У МЕЛКОГО РОГАТОГО СКОТА ПРИ ДИКТИОКАУЛЕЗЕ

Д. О. Журов, А. И. Жуков, Н. Г. Хомченко

УО «Витебская ордена «Знак Почета» государственная академия
ветеринарной медицины»

г. Витебск, Республика Беларусь (Республика Беларусь, 210026,
г. Витебск, ул. 1-я Доватора, 3Б; e-mail: zhurovd@mail.ru)

Ключевые слова: диктиокаулез, овцы, патоморфология, легкие, гистологические изменения, аутопсия.

Аннотация. В статье подробно описаны патологоанатомические и гистологические изменения в органах мелкого рогатого скота при диктиокаулезе. Выявляли личинок *D. filaria* в просвете крупных бронхов, в легких – острую катаральную пневмонию с участками альвеолярной эмфиземы и формированием халикозов, серозный лимфаденит, а также признаки эндогенной интоксикации организма животных.

PATHOMORPHOLOGICAL CHANGES IN SMALL CATTLE WITH DICTIOCAULOSIS

D. O. Zhurov, A. I. Jukov, N. G. Homchenko

El «Vitebsk Order «Badge of Honor» state academy of veterinary medicine»
Vitebsk, Republic of Belarus (Republic of Belarus, 210026, Vitebsk,
3B 1st Dovatora st.; e-mail: zhurovd@mail.ru)

Key words: dictyocaulosis, sheep, pathomorphology, lungs, histological changes, autopsy.

Summary. The article describes in detail the pathological and histological changes in the organs of small cattle with dictyocaulosis. Larvae of *D. viviparus* were detected in the lumen of large bronchi, in the lungs - acute catarrhal pneumonia with areas of alveolar emphysema and the formation of chalicosis, serous lymphadenitis, as well as signs of endogenous intoxication of the animal organism.