

УДК 616.62-002:636.2

УРОЦИСТИТ КРУПНОГО РОГАТОГО СКОТА

Курдеко А.П., Сонов А.А.

УО «Витебская ордена «Знак Почета» государственная академия ветеринарной медицины», г. Витебск, Республика Беларусь

Уроцистит у коров, выбракованных по хозяйственным причинам, обнаружен у 14,7 % животных. У крупного рогатого скота на откорме поражения слизистой оболочки мочевого пузыря установлены в единичных случаях. Уроцистит характеризуется в основном катарально-геморрагическим воспалением с гиперемией сосудов, вакуолизацией клеток эпителия, инфильтрацией слизистой оболочки лимфоцитами и макрофагами. Из осадка мочи у больных животных выделены *Escherichia coli* spp., *Staphylococcus* spp., *Streptococcus* spp. Клинически уроцистит проявляется поллакизурией, ишурией и странгурией. При анализе мочи установлены эритроцитурия, лейкоцитурия и протеинурия. Высокой лечебной эффективностью при уроцистите обладает ветеринарный препарат «Рецеф 4,0», к которому чувствительна выделенная из мочевого пузыря микрофлора.

According to the results of our research we can make a conclusion about that affections of mucous membrane of bladder are registered and are typical mainly for productive dairy cattle. It is connected first of all with the appearance of different metabolic disorders of animals, affections of inner organs and also chronic fodder intoxications during the process of intensive exploitation of animals. Anatomical closeness of the urinary and the reproductive system of cows also plays an important role, this contributes to great bacterial contamination of the distal part of the urinary tract in postpartum period. These factors must be taken into consideration during diagnostics of diseases of the urinary system and during the organization of treating activities, all this will contribute to the efficiency of organized veterinary activities and will increase the quality and quantity of production.

Ключевые слова: крупный рогатый скот, коровы, уроцистит, диагностика, лечение.

Keywords: cattle, cows, urostit, diagnosis, treatment.

Введение. Государственная программа развития скотоводства нацеливает сельскохозяйственные организации на повышение объемов производимых молочных продуктов и улучшение их ветеринарно-санитарного качества. Это достигается, как правило, за счет роста продуктивности животных в условиях промышленного ведения отрасли. Одновременно с этим отмечается устойчивая тенденция возрастания количества выбракованных животных как по причине низкой продуктивности, так и в результате различных болезней. При этом структура последних меняется в зависимости от используемой технологии содержания и эксплуатации животных. Так, например, в последнее время появляется все больше сообщений о сочетанном течении целого ряда внутренних болезней, таких, как дистонии преджелудков и кетоз, миокардоз, гепатоз и остеодинтрофия, ацидоз рубца и гиповитаминозы А, D и т.д. [1, 2, 3]. Ряд авторов, особенно зарубежных, отмечает возрастание у высокопродуктивных коров числа ранее редко встречающихся болезней – жирового гепатоза, смещения сычуга, нефроза и некоторых других [4, 5, 6]. Одновременно с этим, часто имеет место ориентация врача на диагностику этих наиболее распространенных болезней, а на состояние других органов, наличие других, клинически менее выраженных патологий внимание обращается недостаточно. Имеет место гиподиагностика этих заболеваний, хотя учитывать их необходимо при организации лечебно-профилактических мероприятий.

К ним относятся болезни мочевыделительной системы у коров, в первую очередь, почек и мочевого пузыря. Их диагностика затруднена из-за субклинического течения, необходимости комплексной диагностики, включающей как клинические, так и инструментальные, лабораторные методы, а также большой компенсаторной способностью органов системы. Поражения мочевыделительной системы у коров возникают на фоне первичных заболеваний и являются, как правило, сопутствующими или вторичными. Они возникают на фоне акушерско-гинекологических патологий, кормовых интоксикаций, а также метаболических нарушений и т.д. Эти, как и другие внутренние болезни, в значительной степени снижают резистентность организма, из-за них происходит активизация условно-патогенной и патогенной микрофлоры. В мочевом пузыре и уретре развивается воспалительный процесс. Клинически уроцистит у коров в течение периода их хозяйственного использования диагностируется в единичных случаях, и, как результат, лечебная помощь при данной патологии животным не оказывается.

Материалы и методы исследований.

Для уточнения степени распространения уроциститов у крупного рогатого скота, нами проведен с сентября по декабрь 2014 года осмотр мочевого пузыря в условиях ОАО «Витебский мясокомбинат». Было осмотрено 2088 мочевого пузыря, из них 497 от животных, в основном коров, выбракованных по хозяйственным соображениям. Ос-

мотор производили на точке ветеринарно-санитарного контроля желудочно-кишечного тракта и мочеполовой системы.

Также, для подтверждения наличия уроцистита у крупного рогатого скота, проводили общий анализ мочи экспресс-методом, используя тест-полоски Combi11S. Данный метод позволяет определять различные показатели мочи, в том числе непосредственно указывающие на наличие воспалительного процесса: содержание в моче эритроцитов, лейкоцитов, белка, нитритов, сахара, билирубина, уробилиногена, кетоновых тел, а также позволяет определить удельный вес мочи. Исследованию было подвергнуто 10 проб мочи от вынужденно убиваемых коров.

Для изучения морфологии слизистой оболочки мочевого пузыря отбирали кусочки тканей на границах здорового и пораженного участков. Отбор материала также проводили в условиях ОАО «Витебский мясокомбинат». Взятие материала проводили с помощью хирургических инструментов, делая разрез вдоль стенки пузыря, далее проводили осмотр слизистой оболочки. Было отобрано 37 проб слизистой оболочки. Фиксацию проб тканей проводили в 10% растворе формалина. Примененный гистологический метод включал в себя приготовление гистологических срезов и их микроскопическое исследование. Гистологические срезы готовили на микротоме HM 340E. Полученные препараты окрашивали гематоксилин-эозином. Приготовленные и окрашенные гистологические препараты подвергли микроскопии, используя микроскоп OLYMPUS BX 51. Обработка полученных изображений проводилась с помощью программ Image Scope M и cell Sens Standard.

В целях обнаружения микрофлоры в мочевых пузырях, применили бактериологический метод исследования. Были отобраны пробы – мазки со слизистой оболочки мочевого пузыря с поражениями слизистой: воспалительный процесс, кровоизлияния, изъязвления, от коров, подвергнутых вынужденному убою по клиническим и

продуктивным показаниям. В дальнейшем, делали посевы на мясопептонный агар (МПА), из полученных культур для дифференциации выселенных микроорганизмов приготовили мазки-отпечатки и окрасили их по Граму. Далее определяли чувствительность данных микроорганизмов к антибактериальным средствам «Рецеф 4,0» и «Кобакто Бел».

С целью уточнения способов диагностики уроцистита у коров, в условиях СПК «Ольговское» Витебского района клиническому, инструментальному и лабораторному исследованию были подвергнуты 10 коров в послеродовой период. Все животные имели симптомы послеродового эндометрита, вагинита, вестибуловагинита. Мочевой пузырь исследовали основными (осмотр, пальпация) и инструментальными (ультрасонография) методами. Также проводили анализ крови и мочи [7]. Статистическую обработку цифрового материала проводили с использованием программного пакета Microsoft Excel. Результаты исследований приведены к Международной системе единиц СИ.

Результаты исследований. При осмотре мочевого пузыря установлено, что поражения слизистой оболочки составляют 14,7 % и выявлены в 73 случаях из 497 коров, которые выбракованы по причинам низкой продуктивности, яловости, мастита и некоторых других. От общего количества осмотренных мочевого пузыря – 2088 голов крупного рогатого скота, распространение патологий мочевого пузыря составляет 3,5 %. При этом среди откормочных быков, подвергнутых убою, патологические изменения в мочевом пузыре зарегистрированы крайне редко, всего в 3 случаях. В подавляющем большинстве уроцистит протекал остро, в форме катарального или катарально-геморрагического воспаления (рисунок 1). Также в ряде случаев обнаружены эрозивно-язвенные поражения слизистой оболочки (рисунок 2). При хроническом течении уроцистита типично было также наличие полипозных образований (рисунок 3).

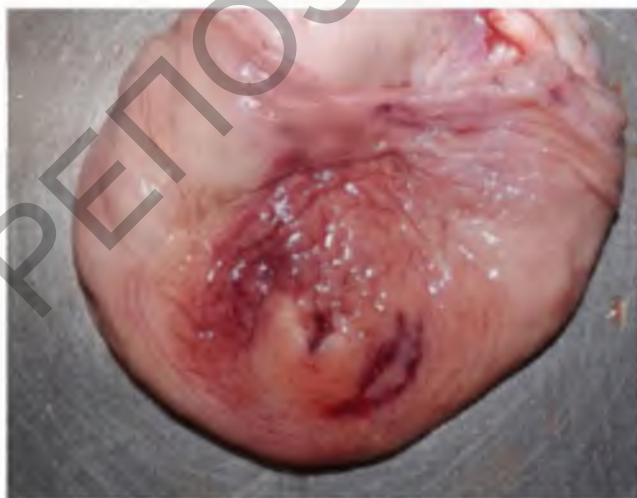

Рисунок 1 – Катарально-геморрагический уроцистит у коровы

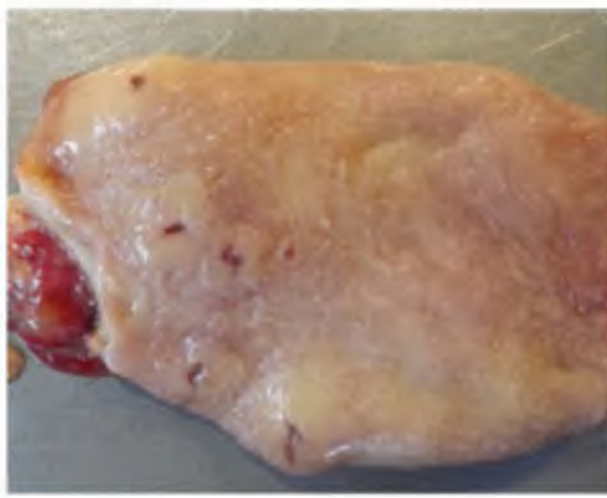

Рисунок 2 – Язвы слизистой оболочки мочевого пузыря



Рисунок 3 - Полипозные образования на слизистой оболочке

При исследовании посредством тест-полосок мочи, полученной от выбракованных коров, были обнаружены эритроциты, лейкоциты, белок, а также смещение pH в щелочную сторону. Изменения данных показателей в моче свидетельствуют о наличии патологического процесса в мочевыделительной системе. При гистологическом исследовании было установлено, что уроцистит у крупного рогатого скота имеет изменения, характерные для воспалительного процесса. При этом повреждения имели несколько степеней: легкую, среднюю и тяжелую.

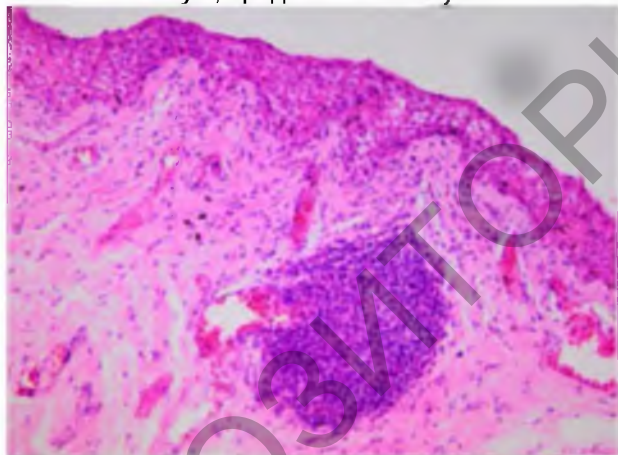


Рисунок 4 – Легкая степень уроцистита у коровы: гиперемия сосудов, лимфоцитарные узлы, вакуолизация клеток слизистой оболочки.

Окраска гематоксилин-эозином. Увеличение: x 200

В единичных участках слизистой оболочки эпителий отсутствует и собственная пластинка обнажена. В отдельных случаях наряду с лимфоцитами и макрофагами были обнаружены в большом количестве эозинофилы, что указывает на хроническую интоксикацию.

При легкой степени повреждений отмечали гиперемия венозных и артериальных капилляров собственной пластинки слизистой оболочки. В отдельных участках эпителий слизистой оболочки вакуолизирован – интрацеллюлярный отек, клетки располагаются в несколько слоев, от 3 до 5, что является следствием компенсаторно-приспособительной реакции. В собственной пластинке слизистой оболочки была отмечена мало и средне выраженная степень инфильтрации лимфоцитами и макрофагами (рисунок 5).

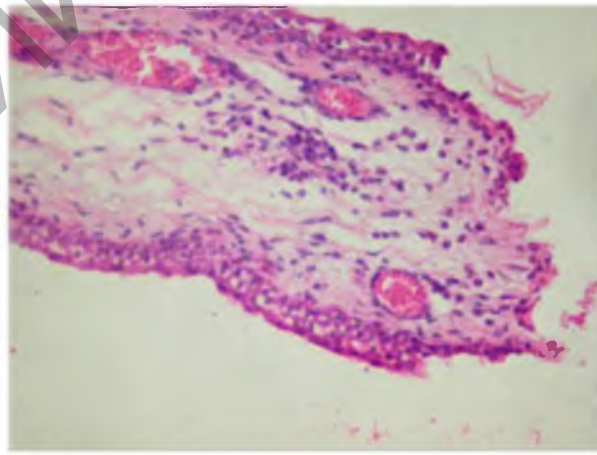


Рисунок 5 – Уроцистит у коровы: гиперемия сосудов, инфильтрация слизистой оболочки лимфоцитами и макрофагами, обнажение собственной пластинки.

Окраска гематоксилин-эозином. Увеличение: x 400

Средняя степень повреждений в свою очередь характеризуется наличием крупных и протяженных участков вакуолизированных клеток эпителиального слоя слизистой оболочки. Количество слоев вакуолизированных клеток достигает 10 – 12 (рисунок 6).

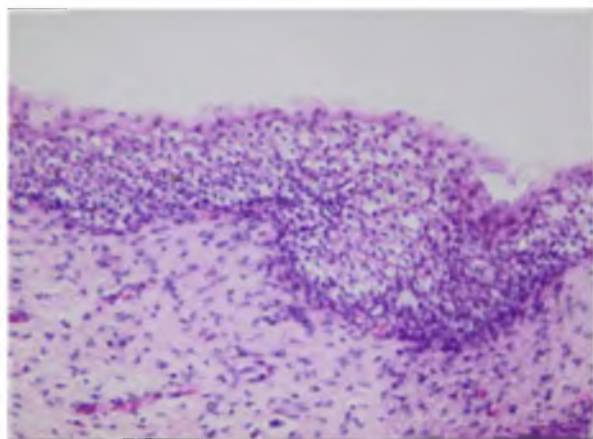


Рисунок 6 – Уроцистит у коровы: инфильтрация лимфоцитами и макрофагами, многослойная массивная вакуолизация клеток. Окраска гематоксилин-эозином. Увеличение: x 200

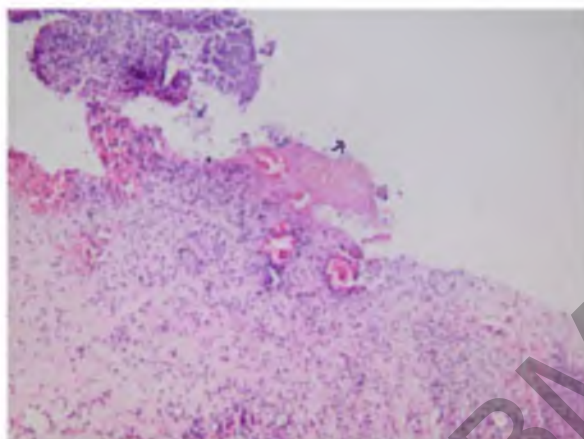


Рисунок 7 – Некротический уроцистит, кровоизлияния, инфильтрация слизистой оболочки лимфоцитами и макрофагами. Окраска гематоксилин-эозином. Увеличение: x 200

В собственной пластинке слизистой оболочки отмечали кровоизлияния. Инфильтрация собственной пластинки слизистой оболочки лимфоцитами, макрофагами и эозинофилами была как мелко и средне очаговая, так и диффузная.

При тяжелой степени повреждений обнаружены обширные кровоизлияния в собственной пластинке слизистой оболочки мочевого пузыря, некроз эпителия с обнажением собственной пластинки на значительном протяжении (рисунок 7).

Также отмечена крупноочаговая и диффузная инфильтрация собственной пластинки и мышечной оболочки мочевого пузыря лимфоцитами, макрофагами и эозинофилами.

В результате проведения микробиологических исследований: посева культур, окраски по Граму, выделения чистых культур, были обнаружены штаммы следующих микроорганизмов: *Escherichia coli* spp., *Staphylococcus* spp., *Streptococcus* spp. При определении чувствительности, нами установлено, что зона задержки роста указанных микроорганизмов распространялась практически по всей площади используемых чашек Петри, что говорит о высокой чувствительности микроорганизмов к препаратам «Рецеф» и «Кобакто Бел», являющиеся представителями антибактериальных препаратов группы цефалоспоринов.

При клиническом исследовании животных в условиях СПК «Ольговское» Витебского района установили, что у 70 % животных выявлены симптомы поражения мочевыделительной системы: поллакизурия – частые позывы к мочеиспусканию с выделением небольших порций мочи; ишурия – коровы принимали характерные позы для мочеиспускания, но моча выделялась слабой струйкой; странгурия – болезненное мочеиспускание.

При экспресс-анализе мочи с помощью тест-полосок у 80 % коров в моче установлена эритроцитурия, у 60 % – лейкоцитурия, у 30 % – протеинурия. Величина pH мочи при этом варьи-

ровала от 5,5 до 8,0 ед, при нормальных значениях от 5,9 до 7,0 ед, а удельный вес составил 1,010 – 1,025 кг/л (норма: 1,015 – 1,045).

Ректальное исследование коров не всегда позволяло оценить состояние мочевого пузыря из-за сложностей с его обнаружением. Он часто смещался глубже в брюшную полость по причине значительно увеличенной матки. По этой же причине также было затруднено и ультразвуковое исследование мочевого пузыря.

При общем клиническом анализе крови число лейкоцитов у больных коров приближалось к верхней границе нормативных значений и составило $11,0 \pm 1,02 \times 10^9/\text{л}$ (норма: $4,5 - 12,0 \times 10^9/\text{л}$). Также установлена гипогемоглобинемия (гипохромемия) до $95,8 \pm 4,63$ г/л ($100,0 - 130$ г/л).

Отмечались наиболее значительные изменения активности аланинаминотрансферазы, которая составила $83,08 \pm 3,569$ Е/л ($16 - 33$ Е/л). Активность аспартатаминотрансферазы также была несколько повышенной – $96,38 \pm 6,900$ Е/л ($35 - 94$ Е/л). Концентрация мочевины была сниженной до $0,95 \pm 0,117$ ($3,3 - 6,7$ ммоль/л), что типично для содержания животных на преимущественно углеводистом рационе при недо-статке белка. Уровень креатинина при этом превышал нормативные значения и достигал $83,09 \pm 3,560$ мкмоль/л ($39,6 - 57,2$ мкмоль/л). Такая его концентрация свидетельствует, скорее всего, об увеличенном количестве токсичных продуктов обмена в организме и не является показателем почечной недостаточности, при которой уровень креатинина достигает 200 и более мкмоль/л [8].

При изучении терапевтической эффективности препарата «Рецеф», нами были сформированы две группы животных – опытная и контрольная. В каждую группу было включено по 5 голов на основании физиологического периода – после отела, живой массы, а также клинического осмотра животных и имеющие характерные признаки поражения мочеполовой системы: после-

родовые эндометриты, вагиниты, вестibuлиты, вульвиты, а также нарушения диуреза.

Для лечения животных применялись следующие препараты: «Метрикур» 1 шприц внутриматочно, «Утерон» 10 мл внутримышечно, раствор кальция хлорида 300 мл и раствор глюкозы 40% 500 мл внутривенно, «Кобактобел» 1 мл на 50 кг, «Рецеф» 1 мл на 50 кг, «Мультивит+минералы» 15 мл, «Айнил» 1 мл на 50 кг массы тела внутримышечно. Для лечения коров при вагините и вестibuлите, при подозрении на уроцистит в схему лечения вводили «Айнил». Препарат «Метрикур» применяли с интервалом 48 часов.

При применении указанных выше препаратов и проведении терапевтических манипуляций, клиническое выздоровление животных происходило на 5 – 7 дни лечения, в зависимости от поставленного диагноза и выраженности клинических признаков болезни.

Заключение. Уроцистит у коров, выбракованных по хозяйственным причинам, обнаружен у 14,7 % животных при анатомировании внутренних органов на мясокомбинате. У крупного рогатого скота на откорме поражения слизистой оболочки мочевого пузыря установлены в единичных случаях. Уроцистит характеризуется в основном катарально-геморрагическим воспалением с гиперемией сосудов, вакуолизацией клеток эпителия, инфильтрацией слизистой оболочки лимфоцитами и макрофагами. Из осадка мочи у больных животных выделены *Escherichia coli* spp., *Staphylococcus* spp., *Streptococcus* spp. Клинически у коров уроцистит проявляется поллакизурией, ишурией и странгурией. При анализе мочи установлены эритроцитурия, лейкоцитурия, протеинурия со смещением pH мочи в щелочную сторону. Высокой лечебной эффективностью при уроцистите обладает ветеринарный препарат «Рецеф 4,0», к которому чувствительна выделенная из мочевого пузыря микрофлора.

Литература. 1. Абрамов, С.С. Особенности обмена веществ у высокопродуктивных коров в разные физиологические периоды с биохимическими изменениями, характеризующие полиморбидную патологию / С.С. Абрамов, Е.В. Горидовец // Ученые записки : [сборник научных трудов] : научно-практический журнал / УО ВГАВМ. – Витебск, 2011. – Т. 47, вып.1. – С. 138 – 140. 2. Левченко, В.І. Поширення, етіологія, особливості перебігу та діагностики множинної внутрішньої патології у високопродуктивних корів / В.І. Левченко, В.В. Сахнюк, О.В. Чуб // Науковий вісник ветеринарної медицини: Зб. наук. праць. – Біла Церква, 2010. – Вип. 5 (78). – С. 97- 102. 3. Кондрахин И.П. Полиморбидность внутренней патологии / И.П. Кондрахин // Ветеринария. – 1998. - №12. - С. 38-40. 4. Бруверис, З. А. Распространение болезней печени у дойных коров в стадах Латвии и разработка эффективных ветеринарных препаратов для профилактики гепатоза / З.А. Бруверис, Я.Б. Римейцан // Вет. и зооинж. проблемы в животноводстве и науч.-метод. обеспеч. учебного процесса. – Мн., 1997. – С. 74 – 75. 5. Acorda J.A. Comparative evaluation of fatty infiltration of the liver in dairy cattle by using blood and serum analysis, ultrasonography, and digital analysis / Acorda J.A., Yamada H., Ghamsari S.M. // Vet-Q. – 1995. – 17 (1). – P. 12 – 14. 6. Van Winden, S. Displacement of the abomasum in dairy cows-risk factors and pre-clinical alterations / Dissertation Utrecht University, Faculty of Veterinary Medicine – with summary in Dutch. – Utrecht, 2002. – 112 S. Режим доступа: <http://igitur-archive.library.uu.nl/dissertations/2003-0114-103219/ml.pdf>. 7. Дубина, И.Н. Методические указания по биохимическому исследованию крови животных с использованием диагностических наборов / И.Н. Дубина, А.П. Курдеко [и др.]. – Витебск, 2008. – 60 с. 8. Курдеко, А.П. Интегральные константы гепатопатий крупного рогатого скота и их связь с определяющими факторами / А.П. Курдеко, Ю.К. Коваленок // Актуальные проблемы интенсивного развития животноводства : сборник научных трудов. – Горки, 2012. – Вып. 15, ч. 2. – С. 388 – 397.

Статья передана в печать 16.09.2015г.

УДК 619: 616.98-085.37:636

ОДНОВРЕМЕННАЯ ВАКЦИНАЦИЯ КРУПНОГО РОГАТОГО СКОТА ПРОТИВ САЛЬМОНЕЛЛЁЗА И ТРИХОФИТИИ

Лазовский В.А.

УО «Витебская ордена «Знак Почета» государственная академия ветеринарной медицины», г. Витебск, Республика Беларусь

Одновременная вакцинация против сальмонеллёза и трихофитии крупного рогатого скота не проявляется реактогенностью вакцин и угнетением иммунного ответа на их введение. Использование метода одновременной вакцинации позволяет формировать у животных напряженный иммунитет против двух болезней и снизить затраты на ветеринарные мероприятия в 2,5 раза и получить экономическую эффективность 3,3 рубля на один рубль затрат.