У пораженных паразитами особей, по сравнению с контролем, наблюдалось снижение содержания α- и γ-глобулинов (соответственно на 1,25 (p<0,001) и 0,20 г/л) и достоверное увеличение содержания β-глобулинов (на 0,61 г/л (p<0,05)).

В процентном значении наблюдалась несколько иная картина: содержание α-глобулинов у подопытных рыб, по сравнению с контролем, уменьшилось на 4,69, γ-глобулинов – на 0,15%, а β-глобулинов увеличилось на 4,84%.

Альбуминово-глобулиновый коэффициент у непораженной рыбы был достоверно выше, чем у инвазированной *Eudiplozoon nipponicum*, на 0,10 (p<0,05).

Заключение. Установлено, что при развитии моногеноидозов у карповых рыб подавляется белоксинтезирующая функция, на что указывает снижение содержания общего белка, альбумина и α-глобулинов в их сыворотке крови. Наиболее существенные изменения этих показателей у одноленок белого амура и толстолобика наблюдались при смешанной инвазии. Пораженные рыбы, по сравнению с неинвазированными, характеризовались меньшим содержанием в сыворотке крови α-глобулинов и большим - β- и γ-глобулинов (исключение – одногодки карпа чешуйчатого), что свидетельствует о снижении их резистентности.

Литература. *1. Біяк, В. Я. Видові особливості фракційного складу білків сироватки крові прісноводних риб / В. Я. Біяк, Ю. В. Синюк, В. З. Курант // Доповіді Національної академії наук України. – Тернопіль, 2008. – № 4. – С.189–192. 2. Быховская-Павловская, И. Е. Паразиты рыб. Руководство по изучению / Е. И. Быховская-Павловская. – Л.: Наука, 1985. – 121 с. 3. Клиническая лабораторная диагностика в ветеринари : справочное издание / [И. П. Кондрахин, Н. В. Курилова, А. Г. Малахов и др.] – М.: Агропромиздат, 1985. – 115 с. 4. Кузьмин, Е. В. Популяционный анализ электрофоретических вариантов альбуминов сыворотки крови европейской и сибирской стерляди / Е. В. Кузьмин, О. Ю. Кузьмина // Генетика. – 2005. – Т. 41, № 2. – С. 246–253. 5. Лакин, Г. Ф. Биометрия / Г. Ф. Лакин. – М.: Высшая школа, 1990. – 352 с. 6. Лукьяненко, В. И. Альбуминовая система сыворотки разных по экологии видов осетровых рыб / В. И. Лукьяненко, М. В. Хабаров. – Ярославль: ВВО РЭА, 2005. – 232 с. 7. Мауер Г. Диск-электрофорез. Теория и практика электрофореза в полиакриламидном геле / Г. Мауер. – Москва : Мир, 1971. – 248 с. 8. Определитель паразитов пресноводных рыб фауны СССР : в 3 т. / Под ред. О. Н. Бауера. – Л.: Наука, 1987. – Т. 3: Паразитические многоклеточные. – Ч. 2. – 584 с. 9. Особа І. А. Концентрація білка та співвідношення окремих білкових фракцій у сироватці крові дволіток коропів несвицького зонального типу / І. А. Особа // Рибогосподарська наука України. – 2011. – № 1. – С. 107–110. 10. Особливості білкового складу плазми крові хребетних : еволюційно-екологічний аспект / В. В. Грубінко, В. З. Курант, В. О. Хоменчук [та ін.]. – Біологія тварин. – Львів, 2010. – Т. 12, № 1. – С. 64–67. 11. Петрів, В. Б. Вміст зв'язаного з білком йоду і тиреоїдних гормонів у крові ставових риб за різного рівня йоду у воді / В. Б. Петрів, Р. І. Пірус, В. Г. Янович // Науково-технічний бюлетень Інституту біології тварин і ДНДКІ ветпрепаратів і кормових добавок. – Львів, 2008. – Вип. 9, № 3. – С. 135–137. 12. Секретарюк, К. В. Лабораторна діагностика інвазійних хвороб риб / К. В. Секретарюк. – Львів, 2001. – 112 с.*

Статья передана в печать 02.02.2018 г.

УДК 636.5

ЭМБРИОНАЛЬНОЕ РАЗВИТИЕ ПЕРЕПЕЛОВ

Федотов Д.Н., Кучинский М.П., Кусенков А.В., Мырадов Г.Б., Шершень А.П.
УО «Витебская ордена «Знак Почета» государственная академия ветеринарной медицины»,
г. Витебск, Республика Беларусь

Впервые проведены исследования по изучению эмбрионального развития перепелов, содержащихся в условиях промышленной птицефабрики Беларуси. Установлены сроки развития посуточно. Определена роль применения селенсодержащего препарата родительскому стаду на этапы эмбрионального развития перепелов. ***Ключевые слова:*** *перепел, эмбрион, инкубация, развитие.*

EMBRYONIC DEVELOPMENT OF QUAILS

Fiadotau D.N., Kuchinsky M.P., Kusenkov A.V., Myradov G.B., Shershen A.P.
Vitebsk State Academy of Veterinary Medicine, Vitebsk, Republic of Belarus

For the first time, studies were conducted to study the embryonic development of quails contained in the conditions of an industrial poultry farm in Belarus. The terms of development have been established on a daily basis. And the role of the application of the selenium-containing preparation to the parent herd on the stages of embryonic development of quails is determined. ***Keywords:*** *quail, embryo, incubation, development.*

Введение. На современном этапе развития АПК значительный вклад в продовольственное обеспечение населения Республики Беларусь полноценным белком животного происхождения вносит динамично развивающаяся отрасль – промышленное птицеводство.

Целью аграрной политики на современном этапе является преодоление кризисных тенденций и формирование условий для устойчивого роста сельскохозяйственного производства. Реализация этой цели непосредственно корреспондирует с проводимыми мероприятиями по обеспечению продовольственной безопасности страны [4, 10]. Проблема обеспечения продовольственной безопасности имеет первостепенное значение для Республики Беларусь.

Проблема расширения ассортимента продуктов птицеводства должна решаться не только путем углубленной переработки мяса кур, но и более широким использованием нетрадиционных

Репозиторий ВГАВМ

видов птицы. Одним из перспективных видов домашней птицы являются перепела. Перепел является самым мелким и скороспелым представителем одомашненных куриных, а его яичная и мясная продукция обладает отменными диетическими качествами, отличается гипоаллергенностью, экологической безопасностью и пользуется возрастающим спросом потребителей [1, 4, 8, 12, 13].

Поэтому птицеводство нашей страны предусматривает дальнейшее увеличение ассортимента продукции, что обусловливает интерес к перепеловодству. Содержанием перепелов и получением от них продукции на птицефабриках в Республике Беларусь занимается ОАО «Птицефабрика Городок», ОАО «1-я Минская птицефабрика», ОАО «Солигорская птицефабрика». Для птицефабрик очень остро стоит вопрос инкубации перепелиных яиц, которая нуждается в полном понятии эмбрионального развития перепела, полученного от собственного родительского стада.

Процесс эмбрионального развития животных является результатом длительной эволюции и в определенной степени отражает черты развития других представителей животного мира. Поэтому некоторые ранние стадии развития птиц очень сходны с аналогичными стадиями эмбриогенеза более низко организованных хордовых животных [3, 9]. Эмбриогенез птиц - часть их онтогенеза, включающая следующие основные стадии: I - оплодотворение и образование зиготы; II - дробление и образование бластулы; III - гаструляцию - образование зародышевых листков и комплекса осевых органов; IV - гистогенез и органогенез зародышевых и внезародышевых органов; V - системогенез [3, 6].

Эмбриологические знания и методы имеют непосредственные приложения в птицеводстве, так как именно они играют решающую роль в повышении продуктивности птиц. Однако исследований, посвященных эмбриогенезу перепела, выращиваемого в условиях птицефабрик Республики Беларусь, очень мало.

Все вышеизложенное и определило общую направленность настоящей научной работы, выбор методических подходов и объектов исследований.

Материалы и методы исследований. Были проведены исследования на родительском стаде перепелок, разделенных на 2 равные группы (контрольная и опытная) по 20 голов. Птице опытной группы препарат «БАГ-Е-селен» выпаивали дважды с питьевой водой в дозе 2 мл на 1 л воды (1 раз в 2 недели). Препарат «БАГ-Е-селен» представляет собой прозрачную бесцветную или слегка желтоватую жидкость. В 1 мл препарата содержится 50 мг витамина Е и 1 мг селена. В конце выпойки от птиц двух групп отбиралось по 40 инкубационных яиц.

Яйца были заложены в инкубатор и на 3, 5, 8, 10, 12, 15 и 16-17-е сутки общепринятыми морфологическими методами изучались эмбрионы [3].

Линейные размеры эмбрионов измеряли с помощью штангенциркуля «ШЦЦ ЕРМАК» с цифровым отсчетным устройством (значение отсчета по нониусу – 0,01 мм, класс точности – 1). Абсолютную массу яйца, эмбриона, плодной оболочки, органов измеряли на электронных портативных весах Scout Pro модели SP402, производства фирмы OHAUS с дискретностью 0,01 г.

Макрофотографирование исследуемых объектов проводили при помощи цифрового фотоаппарата Lumix, производства Panasonic модели DMC–FX12 (с функцией для макроскопического или анатомического фото).

Все цифровые данные, полученные при проведении эмбриологических исследований, были обработаны статистически с помощью компьютерного программного профессионального статистического пакета «IBM SPSS Statistics 21» и компьютерной программы «Microsoft Office Excel».

Результаты исследований. Яйца перепелов относятся к меробластическому типу с дискоидальным дроблением. В результате дробления образуется зародышевый диск, состоящий из нескольких слоев бластомеров, погруженных в желток. В центральной части зародышевого диска локализуется зародышевый щиток, который с краев окаймлен прозрачной зоной. Периферическая, внезародышевая часть зародышевого диска, или темная зона, примыкает к желтку и своим внешним краем формирует край обрастания желтка [3].

Внезародышевые части, то есть гипобласт и эпибласт, расположены на периферии зародышевого диска и распространяются по поверхности желтка.

Желток, покрытый одной частью гипобласта, образует желточный мешок, а другой частью связан узкой перемычкой с белковой оболочкой.

На 3-е сутки эмбриогенеза от желтка отделена передняя часть энтобласта, появляются желточные вены, кровеносные сосуды, зачатки органов зрения, слуха, зачатки печени, кишечник и аллантоис, закладывается и начинает сокращаться сердце эмбриона перепела. Желточные артерии формируют полный цикл кровообращения, замыкаются складки амниона. Выявляются на теле эмбриональные бугорки - почки конечностей, которые приобрели определенную форму и ориентацию относительно осей тела перепела. Зачаток крыла уплощен сильнее, чем зачаток ноги.

На 5-е сутки заканчивается отделение зародыша от желтка, зародыш достигает размера до 0,5 см. Появляются задатки скелета. Аллантоис достиг границ воздушной камеры, то есть достигает скорлупы. Сформированы органы зрения и начинает формироваться клюв. Пальцы на ногах и крыльях не обособляются.

На 8-е сутки начинается окостенение скелета, появляются зачатки перьев, происходит ороговение клюва. Зародыш находится ближе к тупому концу яйца и лежит вдоль его малой оси.

На 10-е сутки контрольный момент в развитии. Аллантоис покрывает все содержимое яйца и замыкается в остром конце. Появляются зачатки перьев вдоль спины и хвоста. Зародыш перемещается к продольной оси, ногами к острому, а головой – к тупому концам. Зародыш достигает 2 см. В контроле размер составляет 2,19±0,01 см, а в опыте - в 1,1 раза больше ($p<0,05$) и равен 2,41±0,02 см. Масса эмбриона в опыте составляет 1,66±0,01 г, что в 1,26 раза больше

Репозиторий УО ВГАВМ

(p<0,01) показателей контроля.

На 12-е сутки пух покрывает все тело, когти полностью роговеют. Начинает атрофироваться аллантоис.

Рисунок 1 - Зародыш перепела (опытная группа). Срок эмбриогенеза - 3 суток

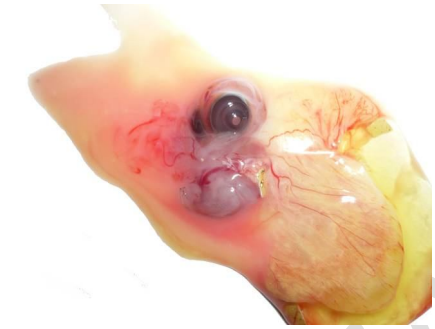

Рисунок 2 - Зародыша перепела (опытная группа). Срок эмбриогенеза - 10 суток

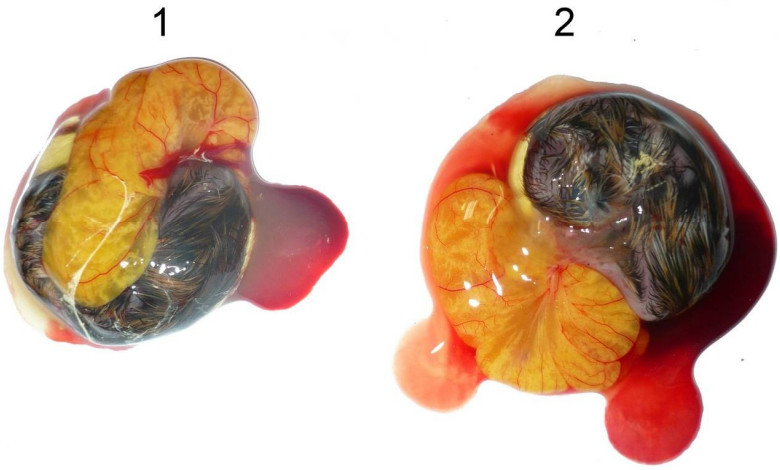

1 - контрольная группа; 2 - опытная группа

Рисунок 3 - Зародыши перепела с желточным мешком. Срок эмбриогенеза - 12 суток

На 15-е сутки отсутствует аллантоис и втягивается желточный мешок. Открываются глаза. Эмбрион с прижатыми ногами занимает почти все подскорлупное пространство. Голова находится под правым крылом, клюв обращен в сторону воздушной камеры. Масса зародыша в опытной группе больше, чем в контроле, в 1,1 раза (p<0,05) и составляет 5,08±0,10 г (при росте 4,54±0,02 см).

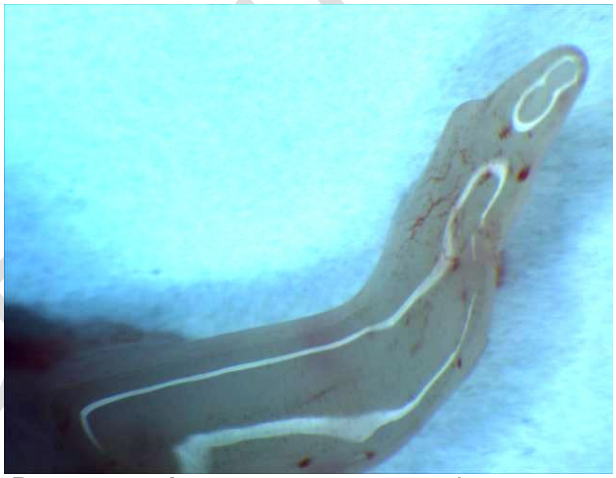

Рисунок 4 - Формирование крыла (контрольная группа). Срок эмбриогенеза - 5 суток

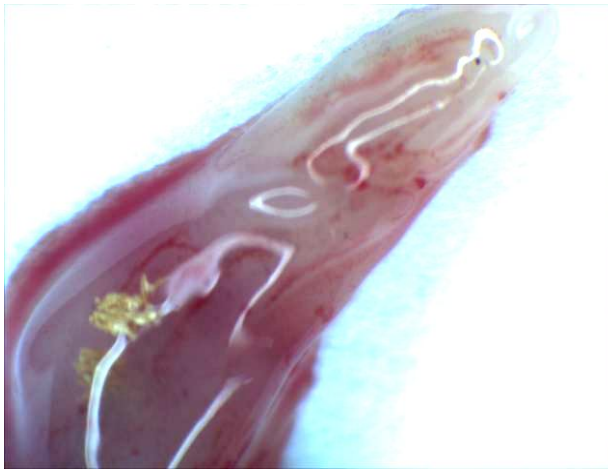

Рисунок 5 - Формирование ноги (опытная группа). Срок эмбриогенеза - 5 суток

На 16-17-е сутки желточный мешок полностью втягивается в брюшную полость. Пупочное кольцо закрывается. Начинается легочное дыхание и проклев скорлупы.

Зародыш перепела укатан плодными оболочками - складками внезародышевой эктодермы

Репозиторий ВГАВМ

и примыкающего к ней париетального листка мезодермы. Нижняя, ближайшая к зародышу, оболочка является амниотической, а верхняя, удаленная от него - серозной. Полость амниона выявляется между зародышем и амниотической оболочкой, а экзоцелом - между амниотической и серозной оболочками. Поэтому эмбрион закрыт амнионом, а снизу лежит желточный мешок, аллантоис может расти только во внеэмбриональный целом, в пространстве между желточным мешком, амнионом и серозой. При этом он отодвигает серозу от амниона и желточного мешка, плотно прижимая ее к подскорлупной оболочке, а в остром конце яйца - и к белку.

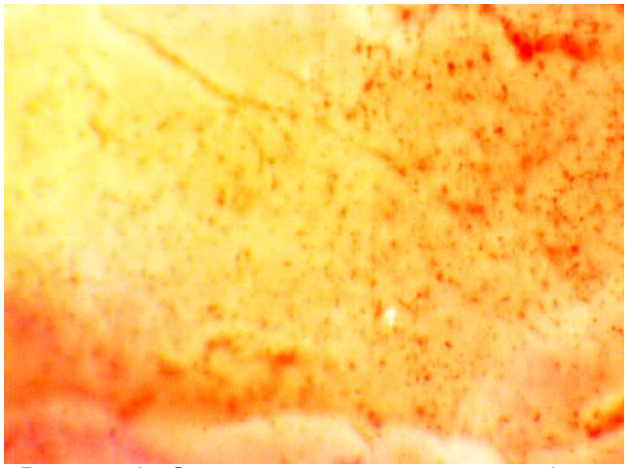

Рисунок 6 - Сосудистая сеть аллантоиса (контрольная группа).
Срок эмбриогенеза - 10 суток

Рисунок 7 - Сформированный глаз зародыша перепела (опытная группа).
Срок эмбриогенеза - 5 суток

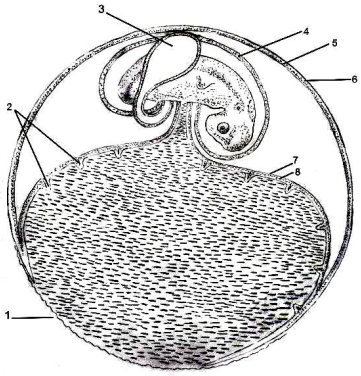

1 - желточная оболочка; 2 - желточный мешок; 3 – аллантоис; 4 – амнион; 5 – сероза; 6 – эктодерма; 7 – мезодерма; 8 – энтодерма.

Рисунок 8 - Схема расположения эмбриональных оболочек перепела на 5-е сутки инкубации

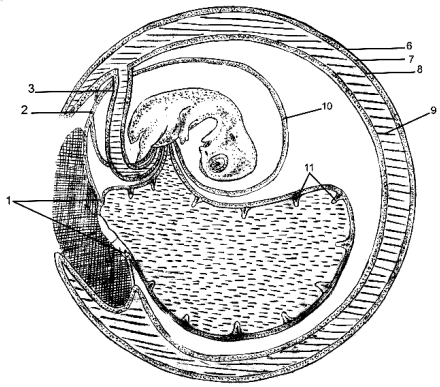

1 - белок яйца; 2 – сероза; 3 - аллантоисная ножка; 6 – эктодерма; 7 – мезодерма; 8 – энтодерма;
9 - полость аллантоиса; 10 – амнион;
11 - желточный мешок.

Рисунок 9 - Схема расположения эмбриональных оболочек перепела на 8-е сутки инкубации

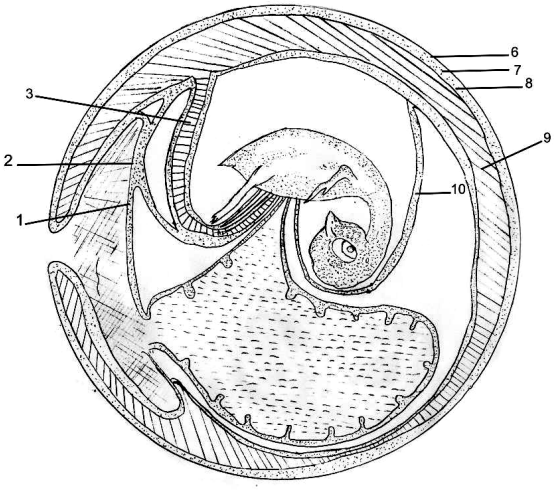

1 – сероза;
2 - серозно-амниотический проток;
3 - аллантоисная ножка;
6 – эктодерма;
7 – мезодерма;
8 – энтодерма;
9 - полость аллантоиса;
10 - амнион

Рисунок 10 - Схема расположения эмбриональных оболочек перепела на 12-е сутки инкубации

Таблица 1 - Эмбриональное развитие перепелов

Показатели	Сутки	Контроль	Опыт
Масса яйца, г	10	13,38±0,01	13,32±0,02
	15	13,20±0,03	12,90±0,07
Масса скорлупы, г	10	2,04±0,02	2,01±0,02
	15	2,05±0,01	1,88±0,02
Масса эмбриона, г	10	1,32±0,02	1,66±0,01**
	15	4,64±0,19	5,08±0,10*
Рост эмбриона, см	10	2,19±0,01	2,41±0,02*
	15	4,23±0,02	4,54±0,02
Масса аллантоиса, г	10	2,54±0,02	2,45±0,01
	12	1,08±0,01	0,93±0,02*
Масса печени, г	10	0,04±0,004	0,04±0,007
	15	0,07±0,004	0,07±0,004

*Примечания: * p<0,05; ** p<0,01; *** p<0,001 - по отношению к контрольной группе.*

У птиц желточный мешок играет основную роль в питании зародыша желтком и выполняет функцию эмбрионального органа кроветворения [6]. В желточных мешках контрольной и опытной групп локализуются сети сосудов. Скопления форменных элементов крови - кровяные островки - локализованы в вентральной части мешка и более обильны в опытной группе зародышей перепела, что указывает на повышенную интенсивность у них процессов гемоцитопоэза. Сосудистая сеть в стенках желточного мешка на 5, 8 и 10-е сутки эмбриогенеза преобладает в опыте и только на 12-е и последующие сутки морфологических отличий не наблюдается. На 15-е сутки желточный мешок начинает редуцироваться.



Рисунок 11 - Слаборазвитая сосудистая сеть в желточном мешке перепела контрольной группы. Срок эмбриогенеза - 10 суток

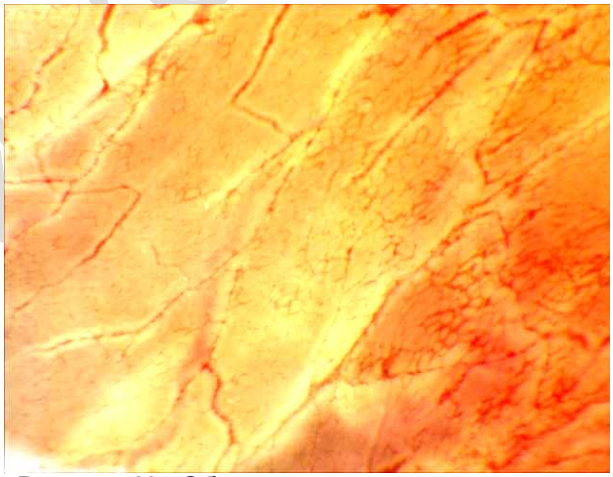

Рисунок 12 - Обильные сети сосудов в желточном мешке перепела опытной группы. Срок эмбриогенеза - 10 суток

Аллантоис у зародыша перепела появляется после 3-х суток и образован энтодермой и прилежащим к ней висцеральным листком мезодермы. Полости и щели аллантоиса, сливаясь, образуют сосуды. Аллантоис занимает всю полость экзоцелома, тесно примыкая к серозной оболочке и через нее – к подскорлуповой оболочке яйца. На 5-е сутки клетки крови заполняют мелкие и синусовидные сосуды, образуя развитую сосудистую сеть. Аллантоис покрывает все содержимое яйца и замыкается в остром конце на 10-е сутки и к 12-м суткам атрофируется и составляет в опытной группе 0,93±0,02 г, что в 1,16 раза меньше (p<0,05) контроля. Аллантоис достигает максимальной массы на 10-е сутки инкубации и составляет 2,54±0,02 г, а в опыте – в 1,04 раза меньше. За 2 суток инкубации в контроле масса аллантоиса уменьшается в 2,35 раза, а в опыте - в 2,63 раза. Морфологических различий в контроле и опыте не установлено.

Заключение. Замыкание аллантоиса у зародышей перепела происходит на 10-е сутки, а исчезает на 13-е сутки инкубации, при этом к концу инкубации в контроле его масса уменьшается в 2,35 раза, а в опыте - в 2,63 раза. Сосудистая сеть в стенках желточного мешка на 5, 8 и 10-е сутки эмбриогенеза преобладает в опыте. С началом проклева скорлупы на втягивание желточного мешка у перепела уходит около суток. Добавление в рацион родительского стада препарата «БАГ-Е-селен» оказывает положительное влияние на эмбриогенез потомства. Полученные данные являются фундаментальными и вносят существенный вклад в эмбриологию и разведение птицы.

Литература. *1. Белогуров, А. Н. Методическое пособие по изучению морфофункциональных изменений внутренних органов японского перепела при технологическом травматизме в период яичной продуктивности и его профилактика : методическое пособие / А. Н. Белогуров, Л. П. Трояновская. – Воронеж :*

Репозиторий УО ВГАВМ

ВГАУ, 2012. – 58с. 2. Белогуров, А. Н. Клинические и патологоанатомические изменения в яйцеводе самок японского перепела при технологическом травматизме в промышленном перепеловодстве / А. Н. Белогуров, Л. П. Трояновская // Труды Кубанского государственного аграрного университета. – 2009. - №1.– С. 313–315. 3. Белоусов, Л. В. Введение в общую эмбриологию / Л. В. Белоусов. – Москва : Изд-во МГУ, 1980. – 216 с. 4. Биологические основы и технология выращивания перепелов : монография / А. М. Субботин, Д. Н. Федотов, М. С. Орда, М. П. Кучинский, Е. А. Жвикова ; Витебская государственная академия ветеринарной медицины. – Витебск : ВГАВМ, 2014. – 152 с. 5. Выращивание и болезни птиц : практическое пособие / А. И. Ятусевич [и др.] ; ред.: А. И. Ятусевич, В. А. Герасимчик. – Витебск : ВГАВМ, 2016. – 535 с. 6. Гуков, Ф. Д. Курс лекций по общей эмбриологии : учебно-методическое пособие / Ф. Д. Гуков. – Витебск : ВГАВМ, 2001. – 44 с. 7. Гистология, цитология, эмбриология: учебное пособие / Т. М. Студеникина [и др.] ; под ред. Т. М. Студеникиной. – Минск : Новое знание, 2013. – 574 с. 8. Иванова, Р. Н. Морфология, биохимические показатели крови, продуктивность и сохранность перепелов при использовании пробиотической добавки к корму «Бацелл» / Р. Н. Иванова, И. А. Алексеев // Проблемы ветеринарной санитарии, гигиены и экологии : российский журнал. – Москва : ГНУ ВНИИВСГЗ РАСХН, 2012. - №7. - С.92-94. 9. Луппова, И. М. Влияние отходов химических предприятий на эмбриональное развитие некоторых позвоночных животных / И. М. Луппова, Д. Н. Федотов // Региональные проблемы экологии : пути решения : тезисы докладов III Международного экологического симпозиума (14-15 сентября 2006 г.) в городе Полоцке : в 2-х т. / Полоцкий государственный университет. – Полоцк, 2006. – Т. 1. – С. 202–203. 10. Мансурова, Е. А. Бактериологическая диагностика и морфологическая характеристика тканей и органов перепелов при экспериментальном эшерихиозе : : автореферат дис. ... канд. вет. наук : 06.02.02 / Е. А. Мансурова ; Московский государственный университет пищевых производств. – Москва, 2013. – 24 с. 11. Мяделец, О. Д. Гистология, цитология и эмбриология человека. Часть 1. Цитология, эмбриология и общая гистология : учебник / О. Д. Мяделец. - Витебск : ВГМУ, 2014. - 439 с. 12. Савельева, А. Ю. Морфологическая характеристика яичника и яйцевода перепелок на момент угасания яйцекладки / А. Ю. Савельева // Аграрный вестник Урала. – 2008. – № 10(52). – С. 67-69. 13. Федотов, Д. Н. Морфология щитовидной железы у перепелов / Д. Н. Федотов, М. П. Кучинский // Птицеводство. – 2017. – № 2. – С. 39–41.

Статья передана в печать 06.02.2018 г.

УДК 598.115.31:611.4

МОРФОЛОГИЧЕСКОЕ СОСТОЯНИЕ ЩИТОВИДНОЙ ЖЕЛЕЗЫ, БИОХИМИЧЕСКИЙ ПРОФИЛЬ КРОВИ, АМИНОКИСЛОТНЫЙ СОСТАВ ЯИЦ И СОДЕРЖАНИЕ РАДИОНУКЛИДОВ В ОРГАНИЗМЕ УЖА ОБЫКНОВЕННОГО В УСЛОВИЯХ БЕЛОРУССКОГО СЕКТОРА ЗОНЫ ОТЧУЖДЕНИЯ

***Федотов Д.Н., *Мехова О.С., **Юрченко И.С.**
*УО «Витебская ордена «Знак Почета» государственная академия ветеринарной медицины», г. Витебск, Республика Беларусь
**Государственное природоохранное научно-исследовательское учреждение «Полесский государственный радиационно-экологический заповедник», г. Хойники, Республика Беларусь

Впервые установлено морфологическое состояние щитовидной железы у ужей, обитающих на территории зоны отчуждения, а также определены биохимические изменения крови, содержание и распределение в их организме радионуклидов. ***Ключевые слова:*** *уж, щитовидная железа, радионуклиды, радиационный фон.*

MORPHOLOGICAL STATE OF THE THYROID GLAND, BIOCHEMICAL PROFILE OF BLOOD, AMINO ACID COMPOSITION OF EGGS AND CONTENT OF RADIONUCLIDES IN THE ORGANISM OF A GRASS SNAKE CONCENTRATED TO CONDITIONS OF THE BELARUSIAN SECTOR EXCLUSION ZONE

***Fiadotau D.N., *Mechova V.S., **Yrchenko I.S.**
*Vitebsk State Academy of Veterinary Medicine, Vitebsk, Republic of Belarus
**Polessky State Radiation Ecological Reserve, Khoiniki, Republic of Belarus

The morphological state of the thyroid gland of grass snakes living in the exclusion zone was established for the first time, as well as biochemical changes in blood, content and distribution of radionuclide in their organism. ***Keywords:*** *grass snake , thyroid gland, radionuclides, radiation background.*

Введение. Радиационно-экологический мониторинг государственного природоохранного научно-исследовательского учреждения «Полесский государственный радиационно-экологический заповедник» включает наблюдение и контроль состояния загрязненной радионуклидами ближней зоны Чернобыльской АЭС, получение базовой информации для оценки и прогноза общей радиоэкологической обстановки. Использование данных радиоэкологического мониторинга позволяет выявлять многие закономерности изменения радиационной обстановки территории, существования и развития наземных и водных экосистем в условиях радиоактивного загрязнения территории и снятия антропогенной нагрузки [1].

Естественные экосистемы под влиянием человеческого фактора претерпевают значительную трансформацию, выражающуюся в снижении биологического разнообразия, патологических и адаптивных физиолого-биохимических реакциях выживших видов и систем на различных уровнях организации. Техногенное загрязнение среды часто оказывает большее влияние на гетерогенность биосферы, чем естественный биогеохимический круговорот. Долгосрочное загрязнение территории Республики Беларусь радионуклидами Cs-137, Sr-90, Pu-239, 240, 241 произошло в результате ава-

Репозиторий УО ВГАВМ