при недостаточном количестве указанных белков не происходит активизации ротавируса и, как следствие, возникает латентная форма болезни.

Исследованиями Kirstein C. et al. (1985) определено, что устойчивость организма находится в прямой зависимости от чувствительности специфических к вирусу рецепторов, связанных с энтероцитами слизистой оболочки тонкого кишечника, которая в свою очередь изменяется с возрастом поросенка. Так, у новорожденных поросят до 4-5-дневного возраста более устойчивы к инфекции энтероциты верхнего отдела, к 8-10 дню жизни – и верхнего, и нижнего. Несмотря на это, ротавирус поражает и поросят вскоре после отъема.

При серологическом исследовании сывороток крови свиней разных половозрастных групп из восьми хозяйств республики в 82,6% случаев нами обнаружены специфические антитела к ротавирусу, антиген был выявлен в 15% исследованных проб фекалий.

Мониторинг эпизоотологической ситуации желудочно-кишечной патологии в одном из свиноводческих хозяйств в течение последних полутора лет указывал на отсутствие ротавирусных агентов в этиологической структуре заболевания. Однако при исследовании проб фекалий от 15 подсосных свиноматок и 5 хряков-производителей методом ИФА нами выявлены «следы» ротавируса, у 15% животных обнаружены антитела к возбудителю в титре 4 -7 лог$_2$. При иммунноэлектронномикроскопическом исследовании проб фекалий обнаружены единичные однокапсидные частицы вируса диаметром 55-65нм. Клинического проявления болезни не наблюдали ни в группе 0-2 месяца, ни в отъеме. Однако у 50% обследованных поросят группы 2 - 4 месяца в реакции торможения гемагглютинации выявлены антитела в титре 1: 128 – 1: 512. Результаты исследований дали возможность предполагать, что в стаде имеет место латентное течение ротавирусной болезни.

При нарушении условий содержания и кормления, при возникновении технологических стрессов, введении новых животных в отслеживаемое стадо нами прогнозировалось возникновение клинической формы заболевания со значительным летальным исходом среди новорожденных поросят. Клиническая форма заболевания проявилась в зимне- весеннем периоде и характеризовалось острой вспышкой гастроэнтеритов у поросят-сосунов. Заболеваемость составила 56%, летальность – 10%. Предложенная нами схема борьбы с применением вакцины против ротавирусной болезни свиней, разработанной БелНИИЭВ им. С.Н.Вышелесского, позволилаконтролировать и значительно стабилизировать эпизоотическую ситуацию: из полученных от вакцинированных свиноматок 1883 новорожденных поросят заболело с признаками гастроэнтерита 10%, пало - 3,3%.

Наблюдения показали, что латентная форма ротавирусной болезни имеет место в свиноводческих хозяйствах республики, изучение особенностей ее течения в условиях проводимой вакцинопрофилактики маточного стада позволит избежать значительного экономического ущерба, приносимого клиническим проявлением инфекции.

Литература. 1.Сергеев В.А., Непоклонов Е.А., Алипер Т.И. Вирусные гастроэнтериты свиней: основные результаты исследований и разработок//Инфекционные и протозойные болезни сельскохозяйственных животных, рыб и пчел. Труды ВИЭВ.- М.,2003, т.73,с.72-78. 2. Benfield D.A., Stols J.Y. et al. Comparison of a commercial enzyme- linked immunosorbent assay with electron microscopy, finorescend antibody and isolation for the detection of bovine and porcine rotavirus// Am.J.Veter.Res.-1984,v.45,№10, p.1998-2002. 3. Estes M.K., Grahem D.Y. Identification of rotaviruses of different origins by the plague-reduction test// Am.J.Veter.Res.-1980, v.41, ,№1,p.151-152. 4. Kirstein G.C., Clare D.A. et al. Development of resistence of enterocytes to rotavirus in neonatal agammaglobulinemic piglets// J.Verol.-1985,v.55, №3,p.567-573. 5. Teil K.W., Bohl E.H. Porcine rotaviral infection of cell culture: effects of certain enzymes// Am.J.Veter.Res.-1980, v.41,p.140-143.

УДК 619:616-084:579.881.35

КЛИНИКО-ЛАБОРАТОРНОЕ ПРОЯВЛЕНИЕ ЛАТЕНТНОЙ АНЕМИИ У СВИНЕЙ, ВЫЗВАННОЙ MYCOPLASMA SUIS (EPERYTHROZOON SUIS)

Сенько А.В.
УО «Гродненский государственный аграрный университет», Республика Беларусь

Промышленное свиноводство в Республике Беларусь развито широко. Большинство свиноводческой продукции производится на промышленных предприятиях. В тоже время, стремление к максимальной продуктивности и концентрации поголовья ведет к появлению и массовому распространению ранее не регистрируемых или единично встречаемых заболеваний. Одним из таких заболеваний промышленных комплексов является эперитрозооноз. Данное заболевание обуславливает развитие латентной анемии у свиней [1].

Нами в данном сообщении приведены результаты исследования свинопоголовья промышленного комплекса, при комплексном исследовании которого был установлен диагноз на эперитрозооноз. Данное заболевание вызывает гемотропная микоплазма – Mycoplasma suis. Ранее в зарубежных литературных источниках считалось, что возбудитель эперитрозооноза риккетсия Eperythrozoon suis. Но согласно последней классификации возбудителя относят к микоплазмам [2].

РЕПОЗИТОРИЙ УО ВГАВМ

Основными клиническими признаками заболевания свиней были: снижение аппетита, одышка, бледность слизистых оболочек и кожи, отставание в росте, некроз ушных раковин (рис. 1), сыпь на коже.

Рис. 1. Некроз ушной раковины у подсвинка.

Лабораторными исследованиями установлено, что у всех животных с клиническими признаками отмечаются изменения гематологических показателей крови. Так, выявлена эритропения (P<0,05). Снижение количества эритроцитов происходит с одновременным уменьшением концентрации гемоглобина – олигохромемией и снижением показателя насыщенности эритроцитов гемоглобином – среднего содержания гемоглобина в эритроцитах. У большинства обследованных животных выявлено повышение количества лейкоцитов в 1,5—2,0 раза (P<0,01) в сравнении с физиологической нормой. Процент гематокрита был снижен в среднем на 15 % (P<0,05), что характерно для анемии.



Рис. 2. Результаты световой микроскопии

При биохимическом исследовании крови животных было установлено некоторое снижение концентрации общего белка, главным образом за счет глобулиновой фракции. Уменьшение концентрации глобулинов может свидетельствовать о развитии у животных иммунодефицитного состояния.

Концентрация билирубина у половины обследованных животных была повышена в среднем на 25%. Одновременно, выявлено гепатотоксическое действие на печень метаболитов, проявляющееся повышением активности гепатоспецифичных ферментов — аланин- и аспартатаминотрансфераз.

Наибольшие изменения выявлены в минеральном обмене. Так, у животных с клиническими признаками болезни отмечали двукратное снижение концентрации кальция в сравнении с нормативными показателями (P<0,01). Одновременно происходило повышение содержания фосфора (P<0,05), что в целом приводило к нарушению минерального обмена в организме. Данное заключение имело косвенное подтверждение в результатах показателя кальций-фосфорного соотношения, который у 50 % обследованных животных был снижен. Из показателей обмена микроэлементов наиболее значимые изменения выявлены в концентрации железа и меди. Так, содержание железа у всех животных снижено в 1,5 –2,0 раза. На фоне отмеченной анемии (снижение количества эритроцитов и гемоглобина) это является вполне закономерным признаком. Концентрация меди в большинстве случаев превышала физиологическую норму.

Изменений со стороны обмена липидов не отмечено. Концентрация холестерина и общих липидов находилась в пределах физиологической нормы или незначительно ее ниже, что может быть связанно с индивидуальными особенностями животных.

Наиболее значительные изменения выявлены при исследовании мазков крови. Так, у животных отмечался анизоцитоз и пойкилоцитоз эритроцитов (Рис. 2).

На эритроцитах и возле них выявлены гемоплазмы в форме палочек, овальных и округлых образований размером 0,5 – 2 мкм (см. рис. 2).

При исследовании на люминесцентном микроскопе, после проведения флюорохромирования, установлено яркое свечение микроорганизмов вокруг эритроцитов. Изучение морфологических признаков Mycoplasma suis проводили с использованием электронной микроскопии. По ее результатам установлено, что у выявленных микроорганизмов отсутствует клеточная мембрана и ядро (рис. 3), что характерно для микоплазм.

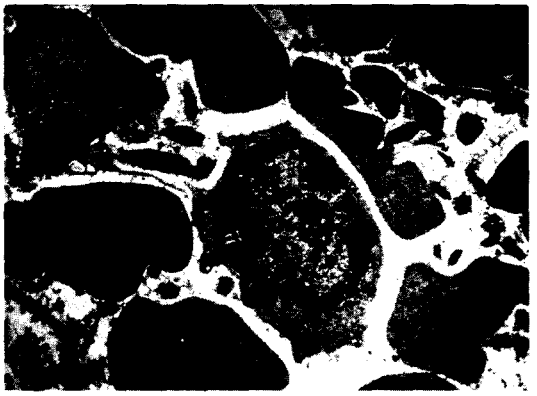

Рис. 3. Результаты электронной микроскопии мазка крови больного животного (x6500).

Прикрепление к эритроцитам осуществляется за счет тонких фибрилл. В результате взаимодействия микроорганизмов на стенку эритроцита, происходит изменение ее формы, что и служит причиной пойкилоцитоза эритроцитов. На фотографии хорошо заметна активизация лейкоцитов, в результате их антигенной стимуляции гемоплазмами.

Таким образом, клиническими признаками эперитрозооноза являются одышка, бледность слизистых оболочек и кожи, отставание в росте, некроз ушных раковин и сыпь на кожи. Гематологически

РЕПОЗИТОРИЙ УО ВГАВМ

эперитрозооноз проявляется эритропенией, лейкоцитозом, олигохромемией, снижением гематокрита, пойкилоцитозом и анизоцитозом эритроцитов. Биохимическим исследованием установлено, что в сыворотке крови больных животных отмечается гипопротеинемия, гипокальцемия, гиперфосфатемия, снижение содержания железа и повышение содержание меди. Mycoplasma suis обладает тропизмом к эритроцитам, морфологически полиморфна и в мазках крови может быть представлена в виде палочек, овальных и округлых образований размером 0,5 – 2 мкм.

Литература. 1. Сенько А.В. Идентификация Mycoplasma suis (Eperythrozoon suis), как этиологического агента анемии, низкой жизнеспособности и продуктивности свиней// Науковий вісник Львівської національної академії ветеринарної медицини імені С.З. Гжицького.– Львів, 2004.– Т. 6, ч.2.– С. 98-104. 2. Neimark H, Johansson KE, Rikihisa Y, Tully JG. Revision of haemotrophic Mycoplasma species names. Int J Syst Evol Microbiol. 2002; 52: 683.

УДК 619:616.9;636.2

ПАТОМОРФОЛОГИЧЕСКАЯ ДИАГНОСТИКА ИНФЕКЦИОННОГО РИНОТРАХЕИТА ТЕЛЯТ НА КОМПЛЕКСАХ ПО ПРОИЗВОДСТВУ ГОВЯДИНЫ В РЕСПУБЛИКЕ БЕЛАРУСЬ

Синица Н.В., Прудников В.С., Соболева И.В.
УО "Витебская государственная академия ветеринарной медицины", Республика Беларусь

Инфекционный ринотрахеит крупного рогатого скота довольно часто регистрируется в хозяйствах Республики Беларусь и наносит им значительный экономический ущерб.

В специальной литературе имеются сообщения по патоморфологии при инфекционном ринотрахеите телят, как в эксперименте, так и на спонтанном материале. Однако, не достаточно изучены морфологические изменения таких органов как печень, легкие, почки, желудочно-кишечный тракт.

Наши исследования проводились на материале от 9 павших и 20 вынужденно убитых телят, больных инфекционным ринотрахеитом, 2-4 месячного возраста на специализированных комплексах по производству говядины, неблагополучных по данной болезни, у которых болезнь клинически проявлялась респираторным синдромом.

Материал отобран из слизистой оболочки носовой полости, гортани, трахеи, легких, печени, почек, сердца, селезенки, лимфатических узлов и кишечника.

Отобранный материал фиксировали 10 % раствором формальдегида. Для обзорного изучения парафиновые срезы окрашивали гематоксилинэозином и пикрофуксином по Ван-Гизону. ДНК определяли по Фельгену и РНК- по Браису, мукополисахариды выявляли реактивом Шиффа.

Проведенные исследования показали, что наиболее выраженные изменения развиваются в органах респираторной системы и характеризуются катарально-гнойным, а также крупозным или дифтеритическим ринитом. В ряде случаев отмечены диффузный катарально-гнойный бронхит и фибринозный ларинготрахеит. При катарально-гнойном воспалении слизистые оболочки верхних дыхательных путей были обильно покрыты экссудатом, после удаления которого, образовывались дефекты в виде эрозий и язв.

Микроскопические изменения слизистой оболочки характеризовались очаговой десквамацией покровного эпителия, выраженными дистрофическими процессами. Отмечено неравномерное увеличение объема эпителиальных клеток, сглаживание их границ. В преддверии носовой полости обнаруживали зернистую дистрофию, некробиоз и некроз клеток шиповатого слоя, лейкоцитарную инфильтрацию. В части слизистой оболочки регистрировали увеличенное количество бокаловидных клеток и микроэрозии.

Лейкоцитарная инфильтрация более выражена у животных с катарально-гнойным и фибринозным воспалением. В этих местах клетки эпителия в состоянии дистрофии и некробиоза. Кроме этого отмечалось скопление отечной жидкости в подэпителиальной и соединительно-тканной основе, усиленная пролиферация лимфоидных элементов. У некоторых телят была отчетливо видна гиперплазия подэпителиальиых лимфоидных образований, пролиферация гистиоцитов, появление среди них плазматических клеток. Гемодинамические нарушения в очаге воспаления проявлялись интенсивным кровенаполнением сосудов надслизистого слоя, разрыхлением стенок, образованием отека и мелких кровоизлияний. В капиллярах - избыточное количество лейкоцитов. Клетки эндотелия набухшие, десквамированы. Наблюдались эндоартериитьі и панваскулиты и тромбообразования в сосудах.

В гортани и трахее регистрировалось гнойно-катаральное воспаление (у 7 животных) и фибринозное (у 11).

Анализ результатов гистологических исследований гортани и трахеи показал принципиальную идентичность характера развивающихся патологических процессов с таковыми в слизистой оболочке носовой полости. В ряде случаев при относительно слабо выраженных альтеративно-дистрофических изменениях эпителия трахеи, в подслизистом слое был сильно выражен отек, что приводило к отслоению слизистой оболочки от хрящевой основы.

РЕПОЗИТОРИЙ УО ВГАВМ