

МОРФОФУНКЦИОНАЛЬНЫЕ ОСОБЕННОСТИ СТРОЕНИЯ ОРГАНОВ ДЫХАНИЯ И ПИЩЕВАРЕНИЯ У КУР, ВЫРАЩЕННЫХ В УСЛОВИЯХ РАДИОАКТИВНОГО ИЗЛУЧЕНИЯ

Троянчук О.В., Левчук О.К.

Житомирский национальный агроэкологический университет,
г. Житомир, Украина

В статье освещены особенности строения органов дыхания и пищеварения у кур, выращенных в условно чистой и II-й зоне радиоактивного загрязнения. Установлены органомерметрические изменения гистоструктуры трахеи, легких, пищевода, зоба.

In the article the features of structure of organs of breathing and digestion are described for chickens, grown in the de bene esse clean and 2th area of radiocontamant. The organometricheskie changes of gistostruktury trachea, lights, gullet, goitre are set.

Введение. Птицеводство является наиболее скороспелой отраслью животноводства, которая при сравнительно незначительных затратах труда и кормов дает за короткое время высококачественную продукцию (инкубационные и пищевые яйца, продукты убоя и переработки, пух, перья), которая широко используется не только в пищевой промышленности, но и в медицине, микробиологической промышленности и т.д.

Производительность сельскохозяйственной птицы зависит от морфофункционального состояния всех органов и систем. На состояние ее организма действуют разнообразные факторы окружающей среды, в том числе и малые кумулятивные дозы радиоактивного излучения, которые подавляют непосредственно морфофункциональное состояние органов и систем человека и животных [2].

Одной из глобальных катастроф в истории человеческой цивилизации является авария на Чернобыльской атомной электростанции (1986 г), в результате которой о большие площади Украины, Беларуси и России были загрязнены радионуклидами. На этих территориях проживает около 17,5 млн. человек, которые уже свыше 20 лет испытывают хроническое влияние ионизирующего облучения. За наивысшим, седьмым уровнем опасности находится также авария на атомной станции в Фукусиме (Япония, 2011 г).

Пребывание животных на радиоактивно загрязненных территориях, кормление их кормами местного происхождения подвергает их организм постоянному внешнему и внутреннему облучению. Все органы и части тела теплокровных животных и человека по степени радиочувствительности неоднозначны: наиболее чувствительные - органы кроветворения и иммунной защиты, потом железистый аппарат кишечника, эпителий половых желез, кожи, эндотелий, железистый эпителий, эпителий слизистой оболочки тонкого кишечника. Значительное влияние испытывают клетки красного костного мозга, щитовидная железа, легкие и другие внутренние органы. Вообще биологическая эффективность облучения и радиационная гибель клеток прямо зависят от скорости процессов обмена, которые происходят в них, количества внутриклеточных структур, фазы и интенсивности клеточного цикла на определенном этапе.

Вместе с тем, морфофункциональное состояние организма кур, выращенных в условиях радиоактивного загрязнения, изучено еще недостаточно. Многие ученые считают, что птицы менее чувствительны к влиянию радиоактивного облучения, чем млекопитающие. Таким образом, важной проблемой ветеринарной медицины является выяснение влияния ионизирующей радиации на организм кур, что и послужило целью наших исследований.

Материал и методы исследований. Работа проводилась на кафедре анатомии и гистологии Житомирского национального агроэкологического университета. Объектом исследования были органы и ткани системы дыхания (трахея, легкие) и пищеварения кур восьми возрастных групп (1-, 7- и 15-, 30-, 60-, 90-, 150-, 180-суточного возраста). В работе использовали следующие методы исследований: клинические (определение общего клинического состояния животного); органомерметрические (определение массы тела и органов животных); анатомические (оценка макроскопического строения органов); гистологические (оценка микроскопического строения органов на клеточном и тканевом уровнях); морфометрические (становление абсолютных и относительных показателей органов и их структурно-функциональных единиц); радиологические (определение цезия-137 в объектах исследования); статистические (обработка цифровых данных для оценки достоверности). Для гистологических исследований кусочки материала фиксировали в 10–12 %-м водном растворе нейтрального формалина, с последующей заливкой в парафин. Парафиновые срезы изготавливали на санном микротоме МС-2. Толщина срезов не превышала 10 – 12 мкм. Гистосрезы после депарафинации окрашивали гематоксилином Караци и эозином [3].

Результаты исследований. С целью оценки состояния территорий, где проводился опыт, нами была изучена радиационная ситуация данной местности, а именно: г. Житомир (условно чистая зона относительно радиоактивного загрязнения) и пгт. Народичи Житомирской области (вторая зона радиационного загрязнения – зона безусловного (обязательного) отселения).

Средняя мощность экспозиционной дозы гамма-излучения в г. Житомире, где содержались контрольные животные в стационарных клетках, достигала 10–18 мкР/ч., за пределами клетки, на открытом воздухе территории, где проводился моцион животных, данный показатель колебался в пределах 11–15 мкР/ч.

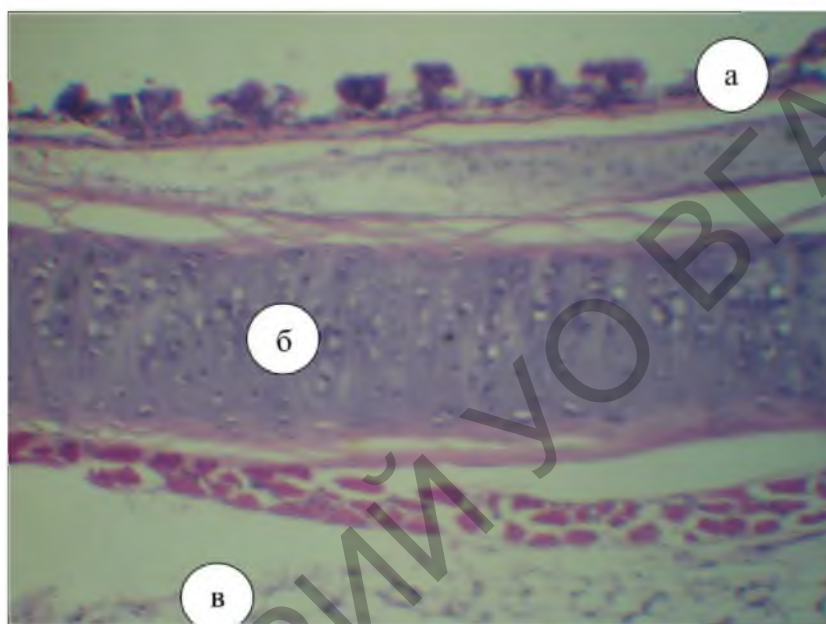
Мощность экспозиционной дозы гамма-излучения в радиационной зоне, где содержались опытные животные, в клетках составлял 36–46 мкР/ч., на выгульных площадках – 35–43 мкР/ч., т.е. почти втрое превышал аналогичный показатель условно чистой относительно радиоактивного загрязнения зоны.

Основными источниками внутреннего облучения организма являются вода и корма, которые скармливают курам. Нами была изучена степень загрязнения кормов (поа цезию-137), которые входили в ежедневный рацион птиц.

Результаты исследований свидетельствуют, что удельная активность продуктов рациона по цезию - 137 для кур 180-суточного возраста опытной группы, выращенных во второй зоне радиоактивного загрязнения, в 8-9 раз превышала такой показатель у кур контрольной группы, которые содержались в условно чистой зоне (1,64 – 1,82 Бк/кг и 13,4 – 16 Бк/кг соответственно).

Содержание кур, которые постоянно находились во II-й зоне радиоактивного загрязнения, кормление их кормами местного происхождения привело к увеличению удельной активности содержащегося цезия-137 в органах дыхания и пищеварения.

Трахея кур, выращенных во 2-й зоне радиоактивного загрязнения, так же, как и у животных из условно чистой зоны - типичный трубчатый орган. Ее стенка образована слизистой, волокнисто-хрящевой и адвентиционной или серозной оболочками.



1 – слизистая оболочка; 2 – волокнисто-хрящевая оболочка; 3 – адвентиция

Рисунок 18 - Микроскопическое строение трахеи кур. Гематоксилин Карацци и эозин. Ч 56.

У цыплят суточного возраста, которые вылупились и содержались во II зоне радиоактивного загрязнения, абсолютная масса трахеи по сравнению с цыплятами контрольной группы изменялась незначительно. Однако наблюдается тенденция данного показателя к уменьшению с $0,123 \pm 0,013$ г в контрольной группе до $0,116 \pm 0,0016$ г в опытной группе (таблица 24).

В постнатальном периоде онтогенеза у кур контрольной и опытной групп абсолютная масса органа увеличивается, и уже в 180-суточном возрасте составляет $3,208 \pm 0,18$ г у кур контрольной группы и $2,96 \pm 0,19$ г у кур опытной группы. Вместе с тем наблюдается достоверное уменьшение абсолютной массы трахеи у кур всех возрастных групп выращенных во II зоне радиоактивного загрязнения по сравнению с аналогичными показателями у животных, выращенных в условно чистой зоне (таблица 25).

Таблица 24 - Абсолютная и относительная масса трахеи кур, $M \pm m$, $n = 6$

Возраст кур, суток	Абсолютная масса, г		Относительная масса, %	
	контроль	опыт	контроль	опыт
1	$0,123 \pm 0,013$	$0,116 \pm 0,0016$	$0,342 \pm 0,035$	$0,335 \pm 0,026$
7	$0,164 \pm 0,004$	$0,159 \pm 0,045^{***}$	$0,382 \pm 0,013$	$0,157 \pm 0,017^{***}$
15	$0,221 \pm 0,005$	$0,167 \pm 0,004^{***}$	$0,250 \pm 0,011$	$0,322 \pm 0,009^{***}$
30	$0,411 \pm 0,01$	$0,233 \pm 0,009^{***}$	$0,305 \pm 0,014$	$0,391 \pm 0,014^{**}$
60	$0,460 \pm 0,006$	$0,413 \pm 0,016^*$	$0,292 \pm 0,011$	$0,292 \pm 0,006$
90	$0,813 \pm 0,025$	$0,977 \pm 0,029^{**}$	$0,216 \pm 0,006$	$0,313 \pm 0,005^{***}$
150	$1,933 \pm 0,078$	$1,258 \pm 0,106^{***}$	$0,403 \pm 0,03$	$0,253 \pm 0,018^{**}$
180	$3,208 \pm 0,180$	$2,96 \pm 0,19$	$0,388 \pm 0,018$	$0,284 \pm 0,027^{***}$

*P < 0,05, **P < 0,01, ***P < 0,001

Изменения органомерических показателей проявлялись по отношению к линейным параметрам трахеи. Так, анализируя длину трахеи кур опытной группы разного возраста, установлено, что она изменялась неоднозначно. Только в 7-и, 15-и, 30-и и 60-суточном возрасте цыплят наблюдали достоверное уменьшение длины трахеи в опытной группе по сравнению с контрольной группой. При этом показатели ширины трахеи у опытных животных по сравнению с контролем изменялись незначительно (рисунок 19).

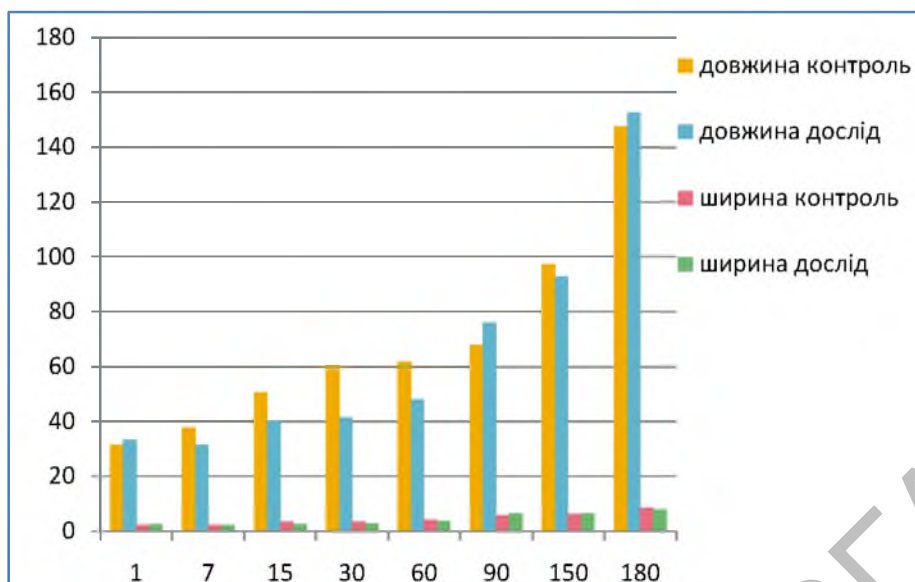
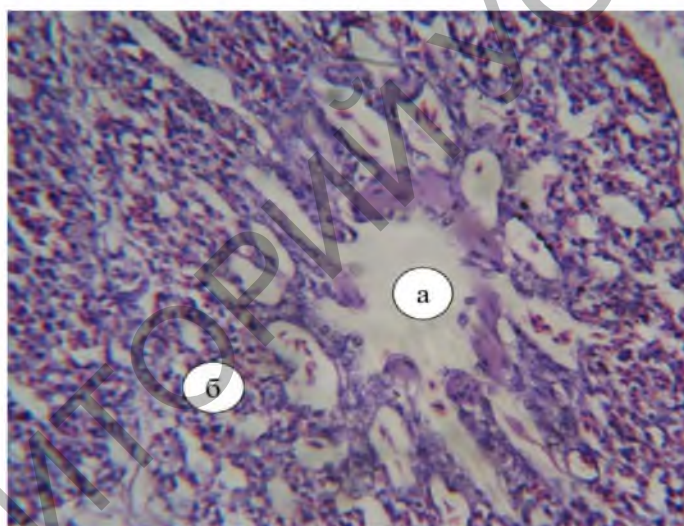


Рисунок 19 - Морфометрические показатели трахеи кур

Легкие - парные органы ярко - розового цвета, губчатой консистенции, прямоугольной формы. Воздухоносные пути легких у кур опытной группы представлены бронхами первого, второго и третьего порядков, респираторные отделы - легочными частями.



1 – парабронх; 2 – воздухоносные капилляры.

Рисунок 20 - Микроскопическое строение легких кур контрольной группы. Гематоксилин Караци и эозин. Ч 56.

Внешне легкие покрыты серозной оболочкой, которая называется легочной плеврой. Соединительнотканная строма, которая образует основу легких, развита слабо.

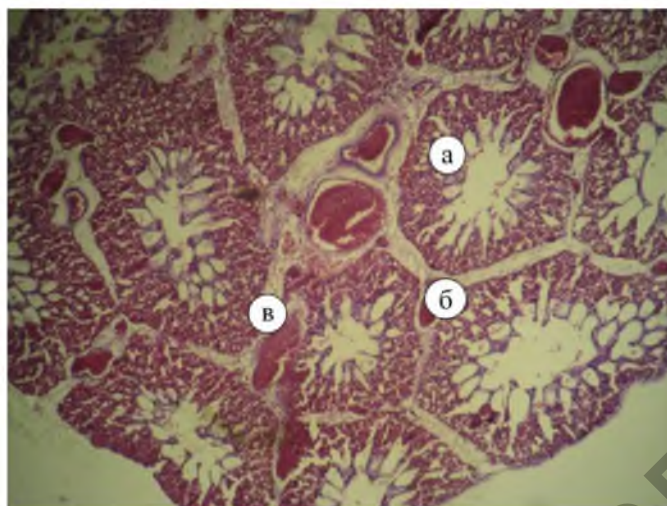
Таблица 25 - Абсолютная и относительная масса легких кур, $M \pm m$, $n = 6$

Возраст кур, суток	Абсолютная масса, г		Относительная масса, %	
	контроль	опыт	контроль	опыт
1	0,437±0,07	0,216±0,0016***	1,226±0,040	0,677±0,015***
7	0,523±0,010	0,45±0,031	1,217±0,038	1,15±0,022
15	1,058±0,016	0,456±0,017***	1,197±0,036	0,88±0,025***
30	1,3±0,006	0,50±0,006***	0,964±0,024	0,85±0,029*
60	1,333±0,046	0,55±0,02***	0,844±0,018	0,39±0,034***
90	1,552±0,062	0,67±0,05***	0,412±0,020	0,216±0,01***
150	2,833±0,176	1,096±0,039***	0,582±0,028	0,22±0,005***
180	6,5±0,144	3,425±0,25***	0,788±0,020	0,32±0,035***

*P < 0,05, **P < 0,01, ***P < 0,001

Анализ органомерических показателей легких у кур, выращенных во II зоне радиоактивного загрязнения позволил установить достоверные изменения абсолютной и относительной массы по отношению к

птице, выращенной в условно чистой зоне, в сторону уменьшения данного показателя (табл. 26). При этом длина и ширина легких изменялись незначительно (табл. 27).



1 – парабронх; 2 - воздухоносные капилляры; 3 – кровоизлияния

Рисунок 21 - Микроскопическое строение легких кур, выращенных во II зоне радиоактивного загрязнения. Гематоксилин Карацци и эозин. Ч 56.

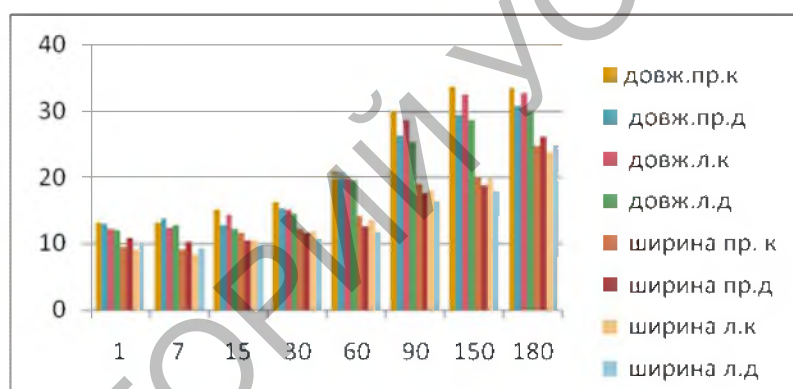


Рисунок 22- Морфометрические показатели легких кур

Пищевод у опытных и контрольных групп кур имеет шейную и грудобрюшную части. Шейная часть начинается от ротоглотки и заканчивается зобом, а грудобрюшная расположена между волом и железистым отделом желудка.

У кур гистоструктура пищевода включает в себя три оболочки: слизистую, мышечную и адвентицию - серозную в полости тела (рис. 21).

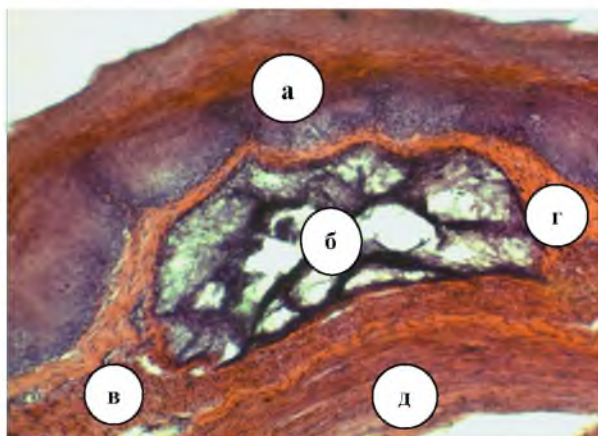Слизистая оболочка органа розовая, бархатистая. По результатам гистологических исследований она состоит из эпителиальной, собственной, мышечной пластинок и подслизистой основы.

В шейной части пищевода слизистая оболочка собрана в продольные складки. Ее эпителиальная пластинка образована многослойным плоским ороговевающим эпителием и хорошо развита.

Таблица 26 - Абсолютная и относительная масса пищевода кур, $M \pm m$, $n = 6$

Возраст кур, дней	Абсолютная масса, г		Относительная масса, %	
	контроль	опыт	контроль	опыт
1	0,26±0,02	0,24±0,02	0,73±0,08	0,66±0,04
7	0,42±0,02	0,33±0,04	1,01±0,05	0,89±0,08
15	0,92±0,03	0,57±0,06***	1,04±0,05	1,04±0,09
30	1,01±0,08	0,68±0,11*	0,74±0,04	0,85±0,07
60	1,39±0,04	0,93±0,12**	0,88±0,01	0,83±0,14
90	2,2±0,2	1,77±0,04	0,58±0,05	0,57±0,03
150	3,14±0,3	2,47±0,21	0,63±0,03	0,59±0,06
180	6,81±0,15	4,68±0,13***	0,83±0,02	0,66±0,03***

Примечание: * - $P < 0,05$; ** - $P < 0,01$; *** - $P < 0,001$.



1 - слизистая оболочка; 2 - железы; 3 - подслизистая основа; 4 - мышечная пластинка; 5 - мышечная оболочка

Рисунок 23 - Микроскопическое строение пищевода 60-суточных кур. Гематоксилин-эозин. Ч 56.

По результатам гистологических исследований адвентиция представляет собой внешнюю оболочку шейной части пищевода, которая сформирована рыхлой соединительной тканью с большим количеством эластичных волокон. Адвентиция соединяет пищевод с соседними органами, обеспечивая при этом его подвижность относительно последних.

Общая длина пищевода с возрастом кур увеличивается. Рост данного показателя происходит неравномерно. Так, с односуточного до 7-суточного возраста длина пищевода увеличивается - на 8,8% (контрольная группа) и на 9,8% (опытная группа), с 7-ми до 15-ти ($P < 0,01$) - на 13,5% (контроль) и 15,1% (опыт), с 15-ти до 30-ти - на 21% (контроль) и на 22,1% (опыт), с 30-ти до 60-ти - на 24% (контроль) и на 34,2% (опыт), с 60-ти до 90 ($P < 0,001$) - на 28% (контроль) и на 23,7% (опыт), с 90 до 150-ти - на 16% (контроль) и на 14,1% (опыт), со 150-ти до 180-ти - на 14,6% (контроль) и на 8,1% (опыт).

При этом шейная часть пищевода кур всех возрастов имеет большую длину, чем грудобрюшной. У односуточных цыплят длина грудобрюшной части пищевода составляет 53% относительно длины шейной (у контрольной группы) и 55% (опытной группы), у 7-суточных - 42% (контроль) и 60% (опыт), 15-суточных - 46% (контроль) и 53% (опыт), 30-суточных - 42% (контроль) и 45% (опыт), 60-суточных - 38% (контроль) и 36% (опыт), 90-суточных - 33% (контроль) и 38% (опыт), 150-суточных - 28% (контроль) и 32% (опыт), у 180-суточных - 27% (контроль) и 32% (опыт).

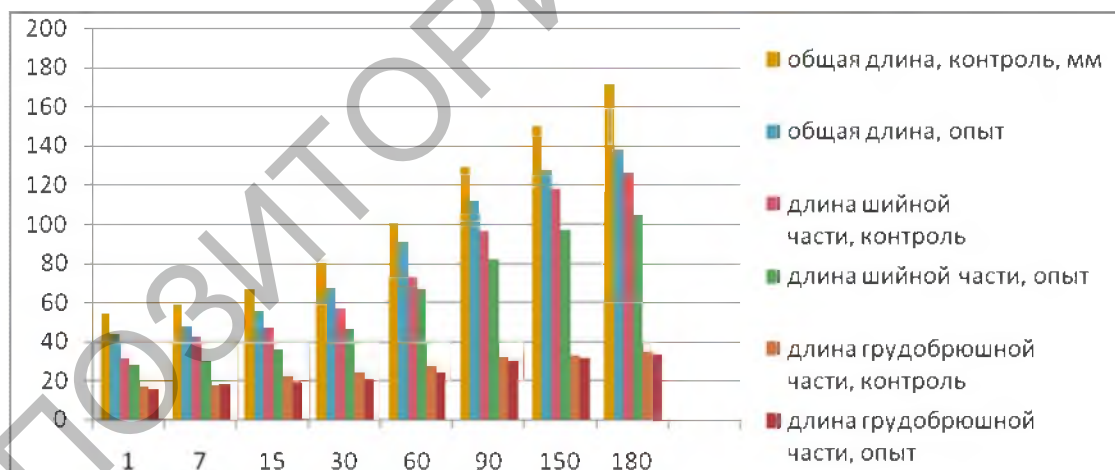
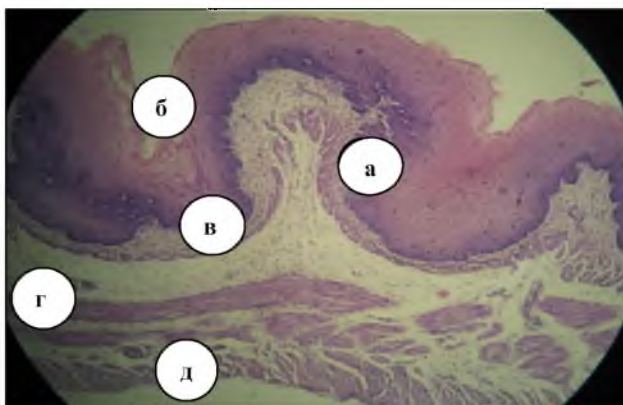


Рисунок 24 - Морфометрические показатели пищевода кур, мм

С возрастом у кур длина обеих частей пищевода, как и его общая длина, увеличиваются. Рост длины шейной и грудобрюшной части пищевода происходит неравномерно. Наименее интенсивно он происходит до 30-суточного возраста, а наиболее интенсивно - от 30- до 90-суточного возраста.

Зоб является дивертикулом стенки пищевода перед входом в грудобрюшную часть и включает в себя: устье зоба, зобный тракт, дорсальную часть, боковую стенку и дно. Стенка органа сформирована слизистой, мышечной оболочками и адвентицией. Слизистая оболочка включает в себя эпителиальную, собственную и мышечную пластинки. Мышечная оболочка сформирована внутренним циркулярным и внешним продольным мышечными слоями (рис. 25).



1 - эпителиальная пластинка; 2 - собственная пластинка; 3 - подслизистая основа; 4 - внутренний циркулярный мышечный слой; 5 - внешний продольный мышечный слой

Рисунок 25 - Микроскопическое строение зоба 15-суточных цыплят. Гематоксилин-эозин. Ч 56.

Нашими гистологическими исследованиями установлено, что микроскопическое строение разных морфофункциональных частей зоба схожие, но отличается по морфометрическим показателям.

Таблица 27 - Абсолютная и относительная масса зоба кур, $M \pm m$, $n = 6$

Возраст кур, дней	Абсолютная масса, г		Относительная масса, %	
	контроль	опыт	контроль	опыт
1	0,31±0,12	0,26±0,08	0,88±0,37	0,73±0,24
7	0,39±0,02	0,31±0,05	0,95±0,08	0,81±0,14
15	0,62±0,03	0,48±0,07	0,7±0,04	0,88±0,11
30	1,01±0,11	0,77±0,06	0,74±0,06	1,02±0,07*
60	1,26±0,04	1,03±0,09*	0,8±0,05	0,91±0,12
90	2,31±0,02	2,01±0,08**	0,61±0,02	0,65±0,04
150	3,91±0,16	3,05±0,09***	0,82±0,07	0,63±0,03*
180	4,81±0,19	4,11±0,11**	0,58±0,01	0,58±0,03

Примечание: * - $P < 0,05$; ** - $P < 0,01$; *** - $P < 0,001$.

Морфометрические параметры зоба различны и увеличиваются с возрастом птицы (табл. 27). У цыплят с суточного до 30-суточного возраста глубина вола увеличивается в 2,06 раза (в контрольной группе) и в 2,22 раза (в опытной группе), с 30- до 180-суточного возраста происходит рост в 2 раза (контрольная группа) и в 1,83 раза (опытная группа). Соответствующие изменения наблюдаем и относительно ширины органа. При этом изменение глубины зоба (увеличение или уменьшение) коррелирует с показателями его ширины (при увеличении глубины зоба - ширина органа уменьшается, и наоборот). Такие изменения в разных возрастных группах кур контроля и опыта происходят асинхронно.

Заключение. Проведенными исследованиями установлено, что малоинтенсивное ионизирующее облучение влияет на изменения органометрических показателей органов дыхания и пищеварения у кур, выращенных во II зоне радиоактивного загрязнения, что проявляется уменьшением абсолютной массы органов и тканей. Длительное действие малых доз ионизирующего излучения негативно влияет на морфофункциональное состояние трахеи, легких, пищевода и зоба у кур опытных групп, что проявляется количественными изменениями их гистоструктуры - уменьшением толщины слизистой, волокнисто-хрящевой оболочек и адвентиции.

Литература 1. Автандилов Г.Г. Медицинская морфометрия / Г.Г. Автандилов. - М.: Медицина, 1990. - 387 с. 2. Вертийчук А. И. Пути дальнейшего развития птицеводства в Украине / А. И. Вертийчук / Эффективное птицеводство. - 2008. - № 11. - С. 3 - 5. 3. Горальский Л.П. Основы гистологической техники морфофункциональные методы исследований в норме и при патологии / Л.П. Горальский, В.Т. Хомыч, О.И. Кононський. - Житомир: Полесье, 2011. - 288 с. 4. Королёва Н.А., Плешакова В.И. Развитие переходного участка пищевода в железистый отдел желудка у кур в эмбриогенезе // Возрастная, видовая, адаптационная морфология животных / Материалы второй региональной научной конференции морфологов Сибири и Дальнего Востока. - Улан-Удэ, 1992. - С. 39 - 43. 5. Крыгин А.В. Морфология постэмбрионального развития мышечной части желудка курицы / А.В. Крыгин, Г.А. Смолина. - Воронеж, 1990. - С. 22 - 30. 6. Однороб В.В. Структурно-функциональный гистогенез трахеи и легких у кур в онтогенезе: автореф. дис. на соискание учен. степени канд.вет.наук: спец. 16.00.02 - патология, онкология и морфология / В.В. Однороб. - Омск, 1990. - 20 с. 7. Хомич В.Т. Показники росту стравоходу, вола і шлунка курей кросу Шверер 579 (Повідомлення 1) / В.Т. Хомич, С.І. Усенко, Н.В. Дишлюк та ін. // Вісник ДАУ. - 2007. - Вип. 2 (19). - Т.2. - С. 182 - 187.

Статья передана в печать 20.02.2013г.