Ученые записки ВВИ. - 1973. - Т. 26.

СРЕДНЯЯ МОЗГОВАЯ АРТЕРИЯ СВИНЬИ

ВАЛИНЧУС Ю. Л.

Для выполнения работы использовано 37 препаратов головного мозга свиней различного пола и возраста, сосуды которых инъецировали свинцовой эскизной краской или свинцовым суриком на бензине, эфире или скипидаре. Всего методом препаровки под контролем МБС-2 и рентгенографии исследовано 74 средние мозговые артерии.

В результате проведенных исследований установлено, что средняя мозговая артерия у свиней отходит от оральной ветви мозговой сонной артерии одним, двумя или тремя стволами против зрительного перекреста и направляется латерально к боковой сильвиевой борозде полушарий мозга, отдавая медиальные и латеральные центральные артерии для обонятельного треугольника, обонятельной латеральной извилины и грушевидной доли. Периферические ветви средней мозговой артерии, разветвляясь на поверхности первой, второй и третьей дугообразных извилин и их ветвях, принимают участие в кровоснабжении дорсо-латеральной поверхности лобной, теменной и височной долей полушарий мозга.

Однако характер образования средней мозговой артерии, а также число и области разветвления ее периферических ветвей отличаются значительным разнообразием. Неодинакова и архитектоника правых и левых средних мозговых артерий на полушариях одного мозга. В связи с этим следует различать три основных варианта средней мозговой артерии.

Вариант I. Средняя мозговая артерия представлена двумя стволами: лобно-орбитальным (d=0,3—0,8 *мм*) и височно-теменным (d=0,3—1,1 *мм*). Такой вариант отмечен на 54 препаратах. Оба ствола начинаются из оральной ветви мозговой сонной артерии против зрительного перекреста или несколько назальнее от него. Расстояние у истока между стволами 2—4 *мм*. На большинстве препаратов лобно-орбитальный ствол на 0,1—0,2 *мм* в диаметре меньше височно-теменного, лишь на четырех препаратах оба ствола одинакового диаметра.

Лобно-орбитальный и височно-теменной стволы направляются параллельно друг другу до средины обонятельного треугольника, после чего лобно-орбитальный ствол отклоняется назально и, образуя *S*-образную извилину, подходит к пограничной борозде на 5—10 *мм* назальнее островка Рейля. Височно-теменной ствол погружается в боковую сильвиеву борозду и отдает на 50 препаратах нижнюю височную артерию, которая направляется каудально в глубине пограничной борозды (рис. *А*).

Вариант II. Средняя мозговая артерия представлена тремя стволами: лобно-орбитальным ($d=0{,}3$—$0{,}7$ *мм*), височно-теменным ($d=0{,}3$—$1{,}0$ *мм*) и нижне-височным ($d=0{,}2$—$0{,}6$ *мм*). Такой вариант отмечен на 12 препаратах. Лобно-орбитальный ствол отходит от оральной ветви мозговой сонной артерии впереди зрительного перекреста, а височно-теменной и нижне-височный, нередко тесно прилегая друг к другу,— каудальнее лобно-орбитального ствола на 4—9 *мм*. Лобно-орбитальный ствол, как и в первом варианте, образует *S*-образную извилину, но перед погружением в пограничную борозду распадается на орбитальную и наружные лобные артерии. Височно-теменной ствол направляется каудо-латерально, погружается в боковую сильвиеву борозду, где от него отходят верхние наружные лобные, лобно-теменная и височно-теменная артерии. Нижне-височный ствол огибает головку грушевидной доли, подходит к пограничной борозде и отдает в 8 случаях среднюю и нижнюю височные артерии. На 4 препаратах средняя височная артерия является ветвью височно-теменного ствола (рис. *Б*).

Вариант III. Средняя мозговая артерия ($d=0{,}6$—$1{,}2$ *мм*) начинается одним стволом от оральной ветви мозговой сонной артерии впереди зрительного перекреста. Она направляется каудо-латерально, подходит к грушевидной доле, отдает крупную переднюю продырявливающую артерию, 2—4 ветви — к грушевидной доле и перед погружением в боковую сильвиеву борозду распадается на лобно-орбитальный ($d=0{,}4$—$0{,}7$ *мм*) и височно-теменной стволы ($d=0{,}4$—$1{,}0$ *мм*). Такой вариант отмечен на 6 препаратах (см. рис. *В*).

Периферические ветви средней мозговой артерии расположены в глубине основных борозд мозга, в свя-

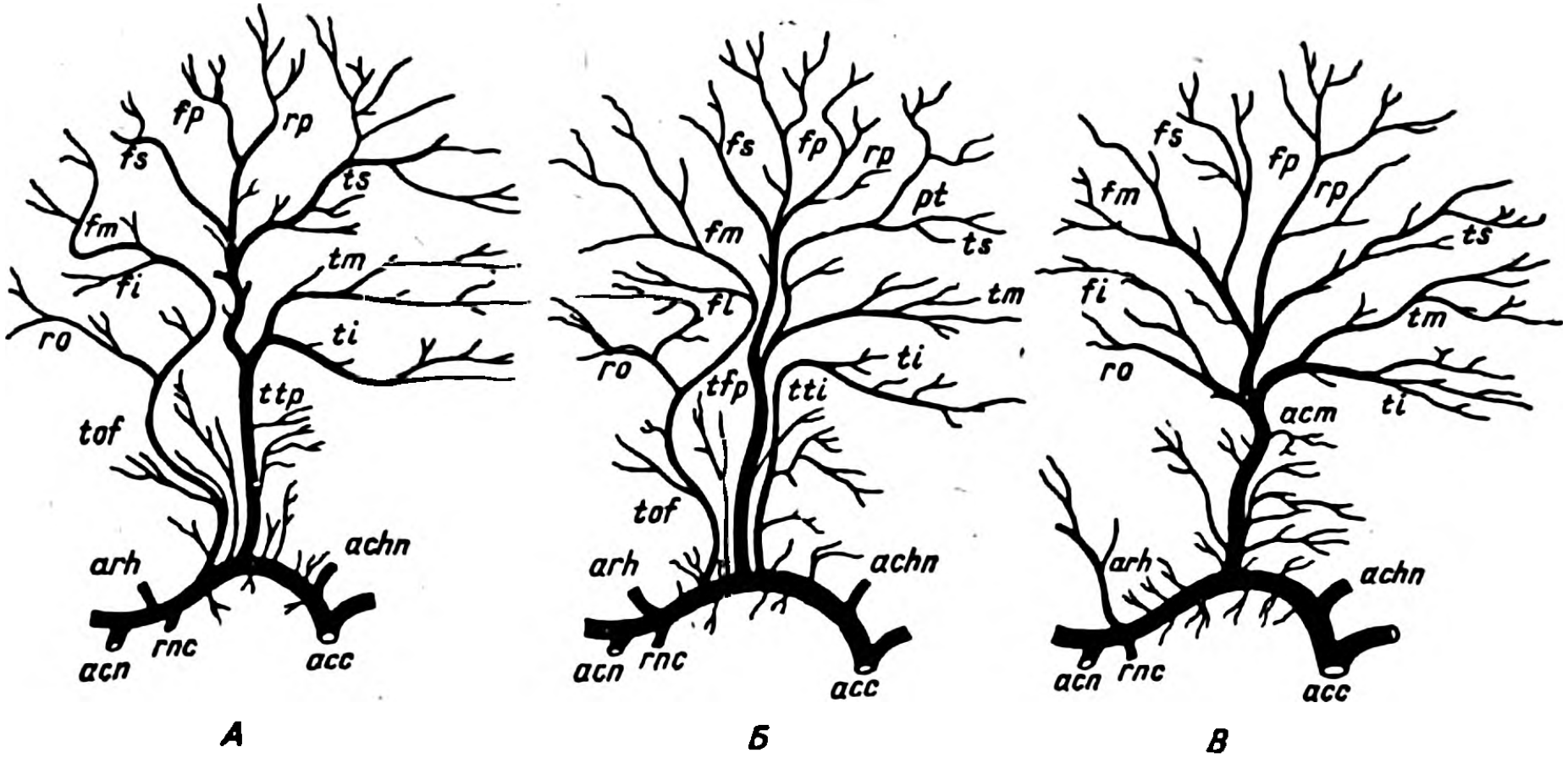

Варианты ветвления средней мозговой артерии свиньи:

А — средняя мозговая артерия представлена двумя стволами; *Б* — средняя мозговая артерия представлена тремя стволами; *В* — средняя мозговая система представлена одним стволом. Условные обозначения: *acc* — сонная мозговая артерия: *achn* — назальная артерия сосудистого сплетения; *acm* — средняя мозговая артерия; *arh* — обонятельная артерия; *acn* — назальная мозговая артерия; *rnc* — назальная соединительная ветвь; *tof* — лобно-орбитальный ствол средней мозговой артерии; *ttp* — височно-теменной ствол средней мозговой артерии; *tfp* — лобно-теменной ствол средней мозговой артерии; *tt* — височный ствол средней мозговой артерии; *or* — орбитальная ветвь; *fi* — нижняя лобная ветвь; *fm* — средняя лобная ветвь: *fs* — верхняя лобная ветвь; *fp* — лобно-теменная ветвь; *rp* — теменная ветвь; *ts* — верхняя височная ветвь; *tm* — средняя височная ветвь; *ti* — нижняя височная ветвь. *tti* — нижневисочный ствол.

зи с чем их число, топография и области разветвления в основном совпадают для всех трех вариантов.

Орбитальная ветвь средней мозговой артерии находится в передней ветви боковой сильвиевой борозды. Она направляется назально, разветвляясь на передних ветвях первой дугообразной извилины, вплоть до пресильвиевой и диагональной борозд, анастомозируя здесь с ветвями обонятельной и лобной артерий.

Лобная нижняя ветвь отходит от лобно-орбитального ствола в глубине передней ветви сильвиевой борозды, направляясь назально, она разветвляется на передней ветви второй дугообразной извилины мозга, анастомозируя с лобными ветвями передней мозговой артерии.

Лобная средняя ветвь на подавляющем большинстве препаратов отходит общим стволом от лобно-орбитального ствола. Она направляется дорсо-назально, пересекает передний отдел второй дугообразной извилины и погружается в диагональную борозду. Ее конечные ветви анастомозируют с лобными ветвями передней мозговой артерии.

Лобная верхняя ветвь отходит от височно-теменного ствола, пересекает вторую дугообразную извилину и погружается в надсильвиевую борозду. Она разветвляется на передних и средних отделах второй и третьей дугообразных извилин до крестовидной борозды.

Лобно-теменная ветвь на всех препаратах является ветвью височно-теменного ствола. Она пересекает поверхность второй дугообразной извилины в области вершины сильвиевой борозды и погружается в надсильвиеву борозду, где распадается на лобные и теменные ветви, которые на поверхности третьей дугообразной извилины анастомозируют с лобными и теменными ветвями передней мозговой артерии.

Теменная ветвь является конечным сосудом височно-теменного ствола. Она располагается в задне-верхней ветви боковой сильвиевой борозды, направляется каудо-дорсально, пересекает поверхность второй дугообразной извилины и переходит в эктолатеральную борозду, анастомозируя на поверхности третьей дугообразной извилины с теменными и затылочными ветвями передней и задней мозговых артерий.

Височная верхняя ветвь отходит от височно-теменного ствола в глубине боковой сильвиевой борозды, затем направляется каудо-дорсально, переходя в каудальную надсильвиеву борозду, и разветвляется на задних ветвях второй и третьей дугообразных извилин, анастомозируя с затылочными ветвями задней мозговой артерии.

Средняя височная ветвь наиболее часто отходит от височно-теменного ствола вместе с нижней височной артерией, переходит в эктосильвиеву борозду, а затем в височную, разветвляясь на поверхности второй и первой дугообразных извилин. Она анастомозирует с ветвями височных латеральных затылочных артерий.

Нижняя височная ветвь отходит или от височно-теменного ствола, или от нижне-височного (второй вариант). Она располагается в заднем отделе пограничной борозды, разветвляясь на поверхности первой дугообразной извилины, и анастомозирует с затылочными ветвями задней мозговой артерии.

Таким образом, области разветвления вторичных ветвей средней мозговой артерии, несмотря на отдельные индивидуальные особенности, вытекающие из различий в форме извилин мозга и его борозд, в основном совпадают для трех вариантов, что позволяет говорить о наличии девяти корково-артериальных полей средней мозговой артерии у свиней.

О ЧУДЕСНОЙ МОЗГОВОЙ СОСУДИСТОЙ СЕТИ СВИНЬИ

МАСЮКОВА В. Н., ЮДИНА А. Н.

Известные в литературе описания чудесной мозговой сосудистой сети у парнокопытных животных (И. Тандлер, 1889, 1906; М. Гофман, 1900; В. Иенке, 1919; Б. К. Гиндце, 1936; Г. И. Миняев и Г. М. Удовин, 1958; И. С. Кадошников, 1958; Р. Никель и Р. Шварц, 1963; И. Добберштейн и Г. Гофман, 1964; М. П. Акулинина, 1966) нередко противоречивы. Достаточно сопоставить результаты работ Е. С. Яковле-