cattle / W. R. Butler // J. Dairy Sci. – 1998. – Vol. 81. – P. 2533–2539. 14. Why is it getting more diffi cult to successfully artificially inseminate cows? / H. Dobson [et al.] // Animal. – 2008. – № 2. – P. 1104–1111. 15. Walsh, S. W. A review of the causes of poor fertility in high milk producing dairy cows / S. W. Walsh, E. J. Williams, A. C. O. Evans // Anim. Reprod. Sci. – 2011. – Vol. 123. – P. 127–138. 16. Direct actions of androgen, estrogen and anti-Müllerian hormone on primate secondary follicle development in the absence of FSH in vitro / T. Baba [et al.] // Hum. Reprod. – 2017. – Vol. 12. – P. 167–174. 17. Седлецкая, Е. С. Клинико-эхографическая диагностика и оценка эффективности гормонотерапии коров при гипофункции и кистах яичников : дис. … канд. вет. наук / Е. С. Седлецкая. – Воронеж, 2013. – 133 с. 18. Beam, S. W. Effects of energy balance on follicular develop-ment and first ovulation in postpartum dairy cows / S. W. Beam, W. R. Butler // J. Reprod. Fertil. Suppl. – 1999. – Vol. 54. – P. 411–424. 19. Neutrophil function and energy status in Holstein cows with uterine health disorders / D. S. Hammon [et al.] // Vet. Immunol. Immunopathol. – 2006. – Vol. 113. – P. 21–29. 20. Rhodes, F. M. Factors influencing the preva-lence of postpartum anoestrus in New Zealand dairy cows. Proc. N. Z. / F. M. Rhodes, B. A. Clark, D. P. Nation // Soc. Anim. Prod. – 1998. – Vol. 58. P. 1–12. 21. Kolb, E. Durchenergiemangelbeim rind ausgelöstefortpflan-zungsstörungen / E. Kolb, K. Elze // Prakt. Tierarzt. – 1995. – Vol. 76. – P. 623–626. 22. Comparison of artificial insemination versus embrio transfer in lactating dairy cows / R. Sartori [et al.] // Theriogenology. – 2006. – Vol. 65. – P. 1311–1321. 23. Relationships among metabolites influencing ovarian function in the dairy cow / A. R. Rabiee [et al.] // J. Dairy Sci. – 1999. – Vol. 82. – P. 39–44. 24. Кочарян, В. Д. Этиопатогенез, профилактика и лечение гипофункции яичников у коров / В. Д. Кочарян, Г. С. Чижова, М. А. Никитина // Известия Нижневолжского агроуниверситетского комплекса. – 2012. – № 3. – С. 132–135. 25. Вареников, М. В. Управление воспроизводством в молочном животноводстве / М. В. Вареников, А. М. Чомаев, А. Е. Оборин. – Москва : ЗАО «Мосагроген», 2014. – 70 с. 26. Бесплодие крупного рогатого скота / Е. Н. Новикова [и др.] // Сборник научных трудов КНЦЗВ. – 2019. – Т. 8. – № 2. – С. 278–283. 27. Методическое пособие по ультразвуковой диагностике беременности и задержки развития эмбриона и плода у коров : методическое пособие / А. Г. Нежданов [и др.]. – Воронеж, 2013. – 19 с.

Поступила в редакцию 14.09.2020 г.

УДК 619:616.411:636.4

АРХИТЕКТОНИКА СЕЛЕЗЕНКИ НОВОРОЖДЕННЫХ ПОРОСЯТ-ГИПОТРОФИКОВ

Михайлов Е.В., Толкачев И.С., Шабунин Б.В., Хохлова Н.А., Пасько Н.В., Воротникова С.М., Степанов Е.М.
ФГБНУ«Всероссийский научно-исследовательский ветеринарный институт патологии, фармакологии и терапии», г. Воронеж, Российская Федерация

В статье представлены данные об архитектонике селезенки новорожденных поросят-гипотрофиков. Было показано, что при гипотрофии происходит гипоплазия белой пульпы, что выражается в значительном снижении ее объема и площади фолликулов. Изменения структурной организации в селезенке у поросят–гипотрофиков связаны с доминантным воздействием нарушения антенатального периода развития плода, что в дальнейшем приводит к нарушению функций органа. ***Ключевые слова:*** *поросята-гипотрофики, селезенка, патоморфологические изменения, ультраструктура.*

THE ARCHITECTONICS OF THE SPLEEN IN THE NEWBORN PIGLETS WITH HYPOTROPHY

Mikhaylov E.V., Tolkachev I.S., Shabunin B.V., Khokhlova N.A., Pasko N.V., Vorotnikova S.M., Stepanov E.M.
FSBSI «All-Russian Veterinary Research Institute of Pathology, Pharmacology and Therapy», Voronezh, Russian Federation

The article presents the data on the architectonics of the spleen in the newborn piglets with hypotrophy. It has been shown that hypoplasia of the white pulp occurs in case of hypotrophy, which is expressed in a significant decrease in its volume and follicular area. Changes in the structural organization in the spleen of piglets with hypotrophy are associated with the dominant effect of impaired antenatal development of the fetus, which further leads to impaired organ functions. ***Keywords:*** *piglets with hypotrophy, spleen, pathomorphological changes, ultrastructure.*

Введение. Система организации промышленных свиноводческих комплексов не всегда учитывает взаимоотношения животных с окружающей средой, сложившейся за многие тысячелетия. Нарушение физиологических законов приводит к ослаблению организма и болезням, которые носят массовый характер и наносят большой экономический ущерб. К самой большой группе риска относят животных молодого возраста. Во многих свиноводческих хозяйствах до 15-25% родившихся поросят имеют слабое физиологическое развитие, отклонения функционального и анатомического характера со стороны различных органов и систем. Наибольшее число гипотрофиков рождается у свиноматок первых двух опоросов. Они же и составляют большинство (около 70%) от всех свиноматок, участвующих в процессе воспроизводства. Свиноматки более старших возрастов дают меньшее число гипотрофиков, масса гнезда и средний

вес одного поросенка при рождении у них значительно выше [1]. При этом гипотрофиками или, как принято указывать в документах первичного зоотехнического учета, слабыми признаются поросята, чей вес при рождении составляет, как правило, не более 1 килограмма.

Отечественными и зарубежными учеными были установлены изменения не только в понижении продуктивности и снижении генетического потенциала животных, но и изменения на тканевом и молекулярном уровнях. К примеру, яркие изменения претерпевает один из важнейших органов иммунной системы - селезенка. Имеющаяся информация не в полной мере отражает морфологические изменения иммунного органа, который активно способствует защите макроорганизма от генетически чужеродных агентов, сохраняет генетический гомеостаз, обеспечивает функциональную целостность, повышает его устойчивость к неблагоприятным факторам среды [2]. Доказано, что при нарушении работы селезенки происходит снижение иммунного статуса, в результате чего животное становится намного более восприимчивым к заболеваниям. Из-за этого животное теряет вес, становится вялым, вследствие чего может наступить смерть.

Поэтому изучение морфофункциональных особенностей селезенки при гипотрофии может дать более полное представление об особенностях иммунитета гипотрофиков, что в дальнейшем поможет подобрать более эффективные методы коррекции данного состояния Именно поэтому данная проблема продолжает быть актуальной, не перестает ставить серьезные задачи по преодолению синдрома гипотрофии, а также состояний и дегенерации органов иммунной системы молодняка.

При патоморфологических исследованиях органов поросят с гипотрофией было показано, что тимус характеризовался разной степени выраженной гипоплазией с массой грудной его доли 0,7–0,9 г. Шейные доли тимуса редко обнаруживались в состоянии аплазии с наличием лишь соединительной ткани. На гистологическом препарате тимус содержит дольки малого размера, с нечетко выраженной границей коркового и мозгового вещества вплоть до инверсии слоев, малым содержанием тимоцитов (Т-лимфоцитов) с частичным их апоптозом, фагоцитозом макрофагами. Тельца Гассаля разного размера, в уменьшенном количестве, часто деформированы, с признаками дистрофических и некротических изменений [3]. В печени, почках, миокарде, а также поджелудочной железе, в других железах внутренней секреции на фоне гипоплазии паренхиматозных и соединительнотканных клеток, гемодинамических нарушений, связанных с неравномерно выраженным застоем небольшого количества крови в сосудах микроциркуляторного русла развивались белковая и углеводная, а иногда и очаговая жировая дистрофии. Соединительная ткань сосудов и стромы органов с признаками мукоидного и фибриноидного набухания.

В условиях современного животноводства сохранение здоровья продуктивного молодняка, реализация заложенного в него генетического потенциала – ключ к развитию полноценных и здоровых животных ремонтного стада любого крупного хозяйства [4, 5, 6].

Цель исследования. Изучить изменения структурной организации селезенки в ранний постнатальный период развития молодняка свиней при гипотрофии.

Материалы и методы исследований. Опыт проведен на новорожденных поросятах–гипотрофиках и нормотрофиках, полученных от свиноматок 3—4 опороса в промышленном свиноводческом хозяйстве Воронежской области.

Селезенку для гистологического, гистохимического, иммуногистохимического и ультраструктурного исследования отбирали от вынужденно убитых поросят-гипотрофиков массой тела менее 700—800 г (п = 3) и нормотрофиков массой тела 1100 г (п = 4).

Образцы органа были зафиксированы в 10-12% растворе нейтрального забуференного формалина. После фиксации материал подвергался обезвоживанию в спиртах возрастающей крепости. После обезвоживания в спиртах образцы тканей заливались в гистологический парафин марки Histomix. Из полученных парафиновых блоков на микротоме ротационного типа марки «Hospitex Diagnostics» были изготовлены гистосрезы толщиной 3-5 мкм. Затем срезы помещали в водяную баню для расправления, затем из водяной бани срезы помещались на высокоадгезивные предметные стекла. Для улучшенного детального изучения общей морфологической структуры тканей селезенки срезы были окрашены гематоксилин-эозином.

Материал для исследования методом иммуногистохимии фиксировали 10% нейтральным забуференным формалином в течение 24 ч, выполняли вышеуказанную проводку. Подготовленные образцы тканей заливали в парафиновую среду Гистомикс, готовили срезы толщиной 4 мкм, впоследствии нанесенные на высокоадгезивные стекла. Далее стекла сушили в течение 18 часов при температуре 37°С. Демаскировка и иммуногистохимическая окраска проводились ручным способом. Для иммуногистохимического исследования использовали маркер CD-3. Данный белок присутствует на мембране Т-лимфоцитов и является корецептором Т-клеточного рецептора [7].

Фиксация материала для электронной микроскопии была проведена в 2,5%-ном глютаровом альдегиде на 0,114 молярном коллидиновом буфере на холоде с постфиксацией в 1%-ном растворе тетраоксида осмия на том же буфере. Осмомолярность 360 мосм достигнута введением во второй фиксатор 0,05 молярного железосинеродистого калия и раствора Рингера. Материал был заключен в эпон-812. Полутонкие срезы были окрашены азур-2 в сочетании фуксином основным и просматривались в световом микроскопе «Leica» [8, 9].

Для изучения иммуногистохимических и гистологических препаратов использовался микроскоп марки «Hospitex diagnostics». Фотографии были сделаны на встроенную в микроскоп камеру разрешением 5 Мпикс. Обработка изображений и морфометрические измерения проводились с помощью программы «ImageJ» [10]. В качестве стандарта для морфометрических измерений использовалась линейка МОВ.

Результаты исследований. Макроскопически орган был слегка уменьшен в размерах, красновато-синеватого цвета. Капсула была целостной, без повреждений. На разрезе рисунок пульпы почти не визуализировался, соскоб пульпы был незначительным.

При гистологическом исследовании селезенки поросят (рисунки 1, 2), выявили, что красная пульпа, состояла из ретикулярной стромы, в петлевидных образованиях которой находились эритроциты, лимфоциты, макрофаги. Местами визуализировались процессы эритрофагоцитоза макрофагами. Белая пульпа была представлена светлыми образованиями овальной формы – фолликулами. Внутри каждого фолликула визуализировалась артерия.

Клеточный состав паренхимы был неоднороден и состоял преимущественно из ретикулярных клеток, лимфоцитов, плазматических клеток, макрофагов, тканевых базофилов и мегакариоцитов. Артериолы, отходящие от трабекулярных артерий, были окружены лимфоидными скоплениями, муфтами, образованными в основном Т-лимфоцитами, и являлись тимусзависимыми зонами селезенки. Муфты соседствовали с фолликулами, аналогичными фолликулам лимфатических узлов и образованными В-лимфоцитами, что видно на рисунке 3 в и рисунке 4 в.

При проведении ультраструктурных исследований (рисунок 3 – а, б; рисунок 4 – а, б) селезенки поросят-гипотрофиков было выявлено, что в органе присутствовали клетки в состоянии апоптоза. Также у гипотрофиков происходила гиперплазия ретикулярной стромы [11].

При иммуногистохимическом исследовании селезенки гипотрофиков и нормотрофиков было выявлено, что у гипотрофиков происходила дисплазия Т-лимфоцитарных муфт вокруг фолликулов. Это также указывает на наличие дисфункции органа.

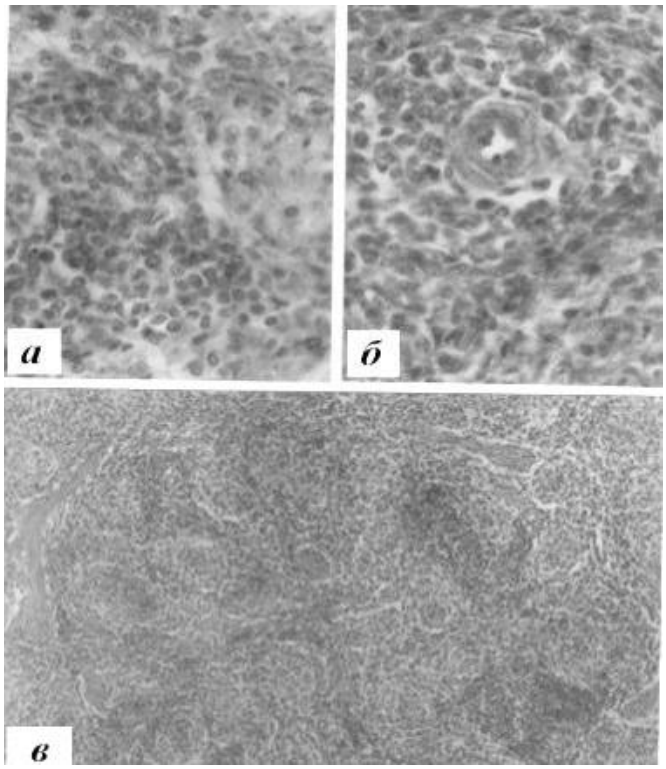

а) клеточный состав белой пульпы; *б*) кистичковая артерия с лимфоидной муфтой;
в) общая архитектоника стромы и паренхимы селезенки.
Окр. гем.-эозин. Ув. ок. 7, об. 10 (*в*), 40 (*а*, *б*)

Рисунок 1 – Структурная организация селезенки у поросят-нормотрофиков

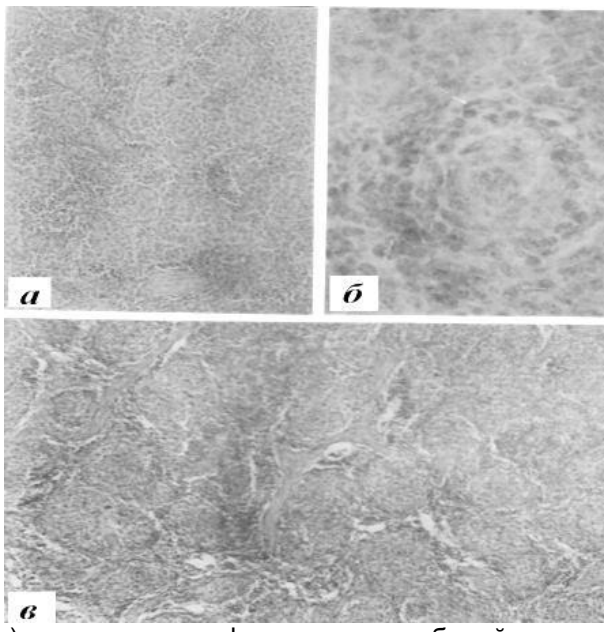

а) гипоплазия лимфоидных клеток белой пульпы;
б) гипоплазия клеток в перикистичковой муфте; *в*) гипертрофия стромальной ткани.
Окраска гематоксилин-эозин. Ув. ок. 7, об. 10 (*а*, *в*), 40 (*б*)

Рисунок 2 – Структурная организация селезенки у поросят-гипотрофиков

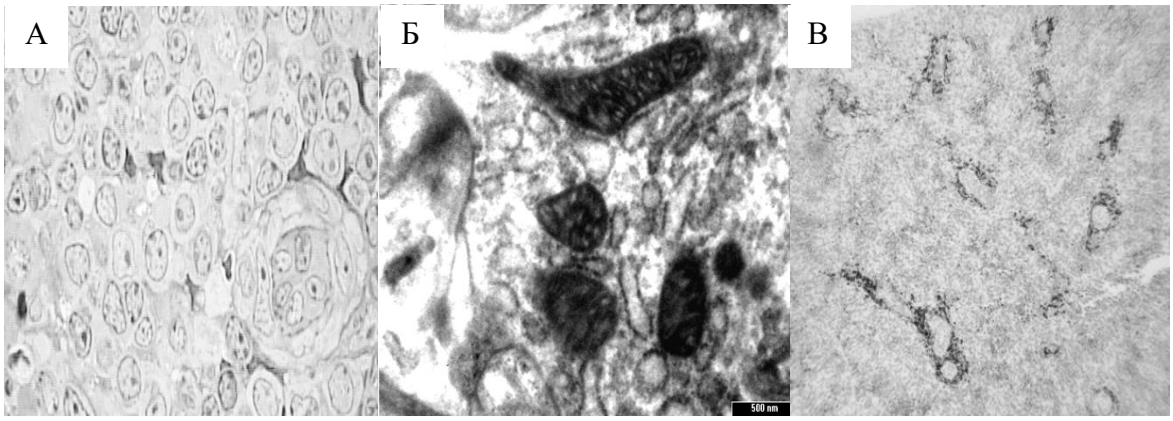

а) клетки перикистичковой артериальной зоны; б) электронноплотные митохондрии в цитоплазме плазматической клетки; в) лимфоидные муфты, образованные Т-лимфоцитами (CD-3)

Рисунок 3 – Структурная организация паренхимы селезенки у здоровых поросят

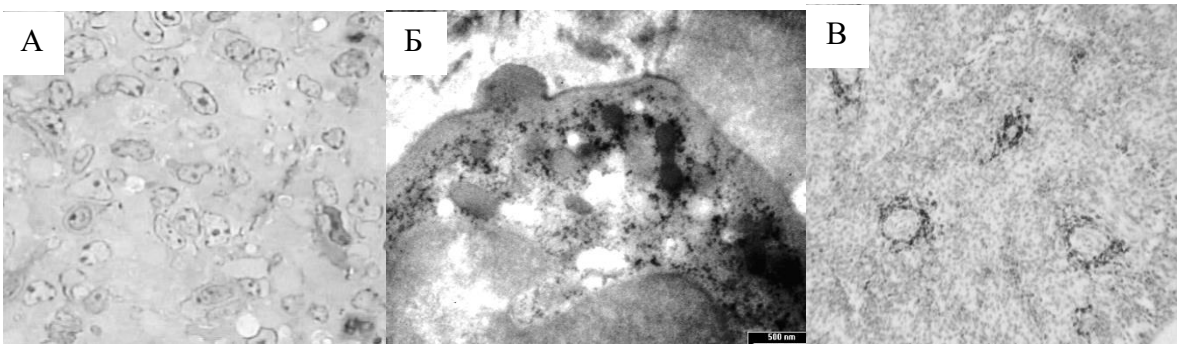

а) гиперплазия ретикулярных клеток; б) клетка в состоянии апоптоза;
в) единичные лимфоидные муфты, образованные Т-лимфоцитами (CD-3)

Рисунок 4 – Структурная организация селезенки поросят-гипотрофиков

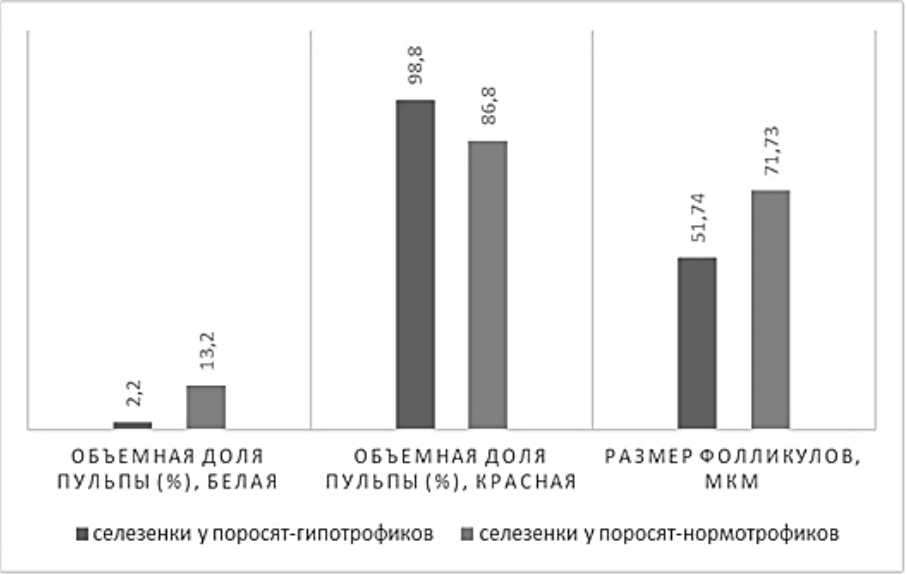

Диаграмма 1 – Морфометрические показатели селезенки у поросят-нормотрофиков и поросят-гипотрофиков

Как видно из диаграммы, доля белой пульпы у нормотрофных поросят превышает результаты животных с гипотрофией на 11%, а объемная доля красной пульпы поросят-гипотрофиков превосходит показатели клинически здоровых на 12%. Размер фолликулов поросят-нормотрофиков больше на 27,9%, чем у поросят-гипотрофиков. Это указывает на дисплазию белой пульпы у поросят-гипотрофиков [12]. Дисплазия белой пульпы указывает на дисфункцию органа, что в дальнейшем может привести к снижению иммунного статуса у животных.

Заключение. В селезенке у поросят-гипотрофиков наблюдалась гипоплазия лимфоидных клеток как в белой пульпе, так и в периартериальной зоне, что указывает на иммунодефицит Т-звена. Гипоплазия лимфоидных клеток в селезенке при гипотрофии частично компенсировалась гиперплазией ретикулярных клеток, превалировавших в ультраструктуре органа. Были также заметны яркие изменения в паренхиме органа, характеризовавшиеся резким снижением объемной доли белой пульпы. Данные изменения уже могут свидетельствовать о наличии иммунодефицита. При отсутствии корректировки такого состояния может развиться хронический иммунодефицит, что может привести к гибели животных.

Изменения структурной организации в селезенке у поросят–гипотрофиков связаны с доминантным воздействием нарушения антенатального периода развития плода, что в дальнейшем приведет к нарушению функций органа.

Литература. *1. Демидович, А. П. Гипотрофия у поросят в условиях промышленных комплексов / А. П. Демидович. // Ученые записки учреждения образования "Витебская ордена "Знак Почета" государственная академия ветеринарной медицины" : научно-практический журнал. – Витебск, 2004. – Т. 40, ч. 1. – С. 47–48. 2. Цитология, гистология, эмбриология : учебник / Ю. Г. Васильев [и др.] ; под ред. Ю. Г. Васильева, Е. И. Трошина. – Санкт-Питербург : Лань, 2020. – 648 с. 3. Жаров, А. В. Функциональная морфология органов иммунной и эндокринной систем поросят при гипотрофии // Ветеринарная патология. – 2003. – № 2. – С. 58–59. 4. Дроздова, Л. И. Сравнительная морфология органов пищеварительной системы у свиней промышленного и фермерского хозяйств / Л. И. Дроздова, А. В. Пузырников // Аграрный вестник Урала. – № 2 (156). – 2017. – С. 5. Особенности гуморального и клеточного иммунитета у поросят при технологическом стрессе / А. Г. Шахов [и др.] // Ветеринарный фармакологический вестник. – № 2 (11). – 2020. – С. 143–149 6. Федорова, М.. Свиноводство. Технология производства свинины и селекция свиней / М. И. Федорова, В. Н. Шаталов, О. В. Ларина. – Воронеж, 2017. – 142 с. 7. The T cell receptor/CD3 complex: a dynamic protein ensemble / H. Clevers [et al.] // Annual review of immunology. – 1988. – Т. 6. – № 1. – С. 629–662. 8. Федоров, Ю. Н. Первичные иммунодефициты животных: иммуногенетическая и клинико-иммунологическая характеристика / Ю. Н. Федоров, В. И. Клюкина, М. Н. Романенко // Сельскохозяйственная биология. – 2014. – № 4. – С. 3–15 9. Методы морфологических исследований / С. М. Сулейманов [и др.] ; ГНУ ВНИВИПФиТ. – 2-е изд., испр. и доп. – Воронеж, 2007. – 87 с. 10. Abràmoff, M. D. Image processing with ImageJ / M. D. Abràmoff, P. J. Magalhães, S. J. Ram // Biophotonics international. – 2004. – Т. 11. – № 7. – С. 36–42. 11. Магрупов, Б. А. Морфологические изменения подмышечных лимфатических узлов и селезенки при экспериментальном термическом ожоге // Университетская наука: взгляд в будущее / Б. А. Магрупов, А. А. Раджапов. – Курск, 2020. – С. 622–626. 12. Морфология селезенки крыс с врожденным иммунодефицитом при экспериментальном канцерогенезе / О. М. Арлашкина [и др.] // Юность большой Волги. – 2016. – Т. 5. – С. 330.*

Поступила в редакцию 14.09.2020 г.