УДК 617.7

ЧЕЧНЕВА А. В., канд. вет. наук, **СОТНИКОВА Л. Ф.,** д-р вет. наук, профессор

ФГБОУ ВО «Московский государственный университет пищевых производств», г. Москва, Российская Федерация

ДИАГНОСТИКА И ЛЕЧЕНИЕ ОВЧАРКИ С ХРОНИЧЕСКИМ ПОВЕРХНОСТНЫМ КЕРАТИТОМ

Резюме. *В данной статье представлены клинические признаки поверхностного кератита овчарки. Описаны методы исследования, схема лечения, а также исход заболевания.*

Ключевые слова. *Сосудистый кератит, паннус овчарок.*

Введение. Хронический поверхностный кератит, также именуемый паннусом овчарок, является распространенной патологией переднего сегмента глаза. Данное заболевание является прогрессирующим, вследствие чего необходимы своевременная диагностика и лечение собак для предотвращения снижения зрительной функции. Как правило, этиологией хронического поверхностного кератита овчарок является аутоиммунный фактор [1, 2].

Материалы и методы исследований. Материалом послужили спонтанно заболевшие собаки с признаками васкуляризации роговицы.

Для диагностики использовали системный подход, который включал в себя визуальный осмотр посредством бинокулярной лупы и щелевой лампы, проведение флуоресцеиновой пробы, теста Ширмера и пробы Норна, цитологическое исследование поверхности конъюнктивы и роговицы.

Результаты исследований. Основными клиническими признаками поверхностного кератита овчарок являются помутнение роговицы, поверхностная васкуляризация, участки пигментации роговицы, распространяющиеся, как правило, от латерального угла глаза, гиперемия конъюнктивы.

Флуоресциновая проба отрицательная, что указывает на отсутствие нарушения целостности эпителия роговицы. Наблюдали снижение количества общей слезопродукции до 10 мм/минуту и времени разрыва прекорнеальной слезной пленки (проба Норна) до 8-10 сек.

При цитологическом исследовании содержимого конъюнктивальной полости и поверхности роговицы выявлены: плоский эпителий, единичные кокки, лимфоциты, нейтрофилы, плазматические клетки, которые могут явиться доказательством аутоиммунного процесса.

Ввиду наличия признаков аутоиммунного поражения переднего сегмента глаза и отсутствия нарушения целостности роговицы в схему лечения включали: кортикостероидные капли в комбинации с

антибиотиком («Макситрол»), внутримитохондриальный антиоксидант («Визомитин»), комбинированный препарат для увлажнения глазного яблока («Видисик»). Инстилляции данных лекарственных средств проводили 2 раза в сутки, интервал между каждым видом препаратов составлял 10 минут.

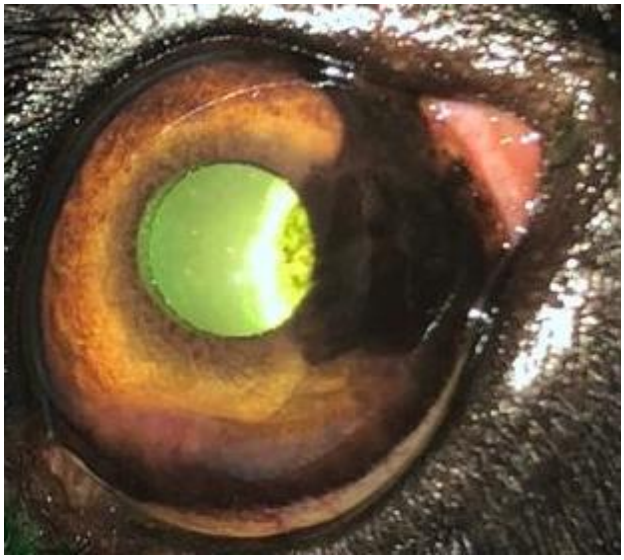

Рисунок 1 – Передний отрезок глаза овчарки. Васкуляризация роговицы в латеральном и нижнем углу глаза, отложение пигмента в медиальном углу глаза

По окончанию лечения наблюдались облитерация сосудов роговицы, восстановление прозрачности роговицы или ее пигментация в месте воспалительного очага роговицы, восстановление конъюнктивы (отсутствие отечности и слизистого экссудата).

Рисунок 2 – Передний отрезок глаза овчарки после лечения. Пигментация роговицы в латеральном и медиальном углу глаза

Заключение. Своевременная диагностика и лечение хронического кератита овчарок профилактирует развитие тотального пигментозного кератита и потерю зрительной функции у собак.

Литература. *1. Trumel, C. Ocular Cytology of the Dog / C. Trumel, J. Douet, F. Granat // Veterinary Cytology. – Aug. 2020. – P. 188–204. 2. Drahovska, Z. A retrospective study of the occurrence of chronic superficial keratitis in 308 German Shepherd dogs / Z. Drahovska // Pol J Vet Sci. – 2014. – № 17(3). –P. 18.*

УДК 619:616.681-089.87:636.8.082.342

ШАДСКАЯ А. В., канд. вет. наук, доцент

Федеральное государственное бюджетное образовательное учреждение высшего образования «Орловский государственный аграрный университет имени Н.В. Парахина», г. Орёл, Россия

ОПЫТ ПРИМЕНЕНИЯ МЕТОДА БИПОЛЯРНОЙ ЭЛЕКТРОКОАГУЛЯЦИИ ПРИ ОПЕРАТИВНЫХ ВМЕШАТЕЛЬСТВАХ У МЕЛКИХ ДОМАШНИХ ЖИВОТНЫХ

Резюме. *Рассмотрено применение метода биполярной коагуляции при операциях в абдоминальной области у кошек и собак*.

Ключевые слова *Кошки, собаки, биполярная электрокоагуляция, оперативное вмешательство, кровотечение*.

Введение. Ветеринарный врач в своей хирургической практике ежедневно сталкивается с проблемой остановки кровотечения у животного. Метод электрокоагуляции (воздействие постоянного электрического тока на биологические ткани с целью их прижигания) применяется в ветеринарной практике для кастрации мелких домашних животных [1, с. 55; 3, с. 129; 6, с. 206], удаления новообразований [2, с. 85], а также для гемостаза при оперативных вмешательствах [4, с. 268; 5, с. 78].

Материалы и методы исследований. Работа проводилась на базе ветеринарного лечебно-диагностического центра ФГБОУ ВО «Орловский ГАУ». Объектом исследования служили собаки (n=10) и кошки (n=10), которым для гемостаза кровеносных сосудов при проведении абдоминальных операций применяли метод биполярной электрокоагуляции с помощью ветеринарного коагулятора ЭХА-600.

Результаты исследований. В ходе рассечения тканей в абдоминальной области вместо наложения гемостатических зажимов или лигатур из рассасывающегося шовного материала кровеносные сосуды мелкого и среднего диаметра лигировали с помощью коагулятора. На месте кратковременного приложения рабочей поверхности пинцета