

УДК 619:617.636.087.72:636.2

<https://doi.org/10.47612/2224-168X-2021-1-27-33>**Костюк Н.И.**, кандидат ветеринарных наук¹**Пинчук С.В.**, кандидат биологических наук²**Гапеева Т.А.**, кандидат биологических наук²**Василевич И.Б.**, научный сотрудник²**Ломако Ю.В.**, кандидат ветеринарных наук, доцент¹**Казакова Е.Ф.**, биолог¹**Барсукова М.В.**, ветеринарный врач¹**Борисик Р.Н.**, аспирант³**Руколь В.М.**, доктор ветеринарных наук, профессор³**Волотовский И.Д.**, доктор биологических наук, академик²¹РУП «Институт экспериментальной ветеринарии им. С.Н. Вышелесского», г. Минск²ГНУ «Институт биофизики и клеточной инженерии НАН Беларуси», г. Минск³УО «Витебская ордена «Знак Почета» государственная академия ветеринарной медицины», г. Витебск

ПРИМЕНЕНИЕ МЕЗЕНХИМАЛЬНЫХ СТВОЛОВЫХ КЛЕТОК ПРИ ЛЕЧЕНИИ ИНФИЦИРОВАННОЙ РАНЫ У КОРОВЫ

Резюме

Изучена эффективность применения мезенхимальных стволовых клеток (МСК) из жировой ткани крупного рогатого скота для лечения инфицированной раны у коровы.

Полученные результаты клинических исследований свидетельствуют о том, что введение МСК жировой ткани в область раны способствует быстрой эпителизации и восстановлению кожных покровов.

Ключевые слова: мезенхимальные стволовые клетки, жировая ткань, инфицированная рана, корова, трансплантация клеток, конечности.

Summary

The effectiveness of the use of mesenchymal stem cells (MSC) from bovine adipose tissue for the treatment of an infected wound in a cow was studied.

The results of clinical studies indicate that the introduction of MSCs of adipose tissue in the wound area of the cow contributes to the rapid epithelization and restoration of the skin.

Keywords: mesenchymal stem cells, adipose tissue, infected wound, cows, cell transplantation, limbs.

Поступила в редакцию 16.04.2021 г.

ВВЕДЕНИЕ

Травматизм является ведущим этиологическим фактором разнообразных хирургических заболеваний, который запускает механизм возникновения инфекционных патологий у животных, наносит ощутимый экономический урон промышленному животноводству [8, 9, 11]. Экономический ущерб складывается из замедленного роста и развития больных животных, снижения упитанности и воспроизводительной функции, а также удоев молока, ухудшения качества животноводческой продукции. Значительное количество животных

преждевременно выбраковывают и сдают на мясокомбинат. Велики также затраты на лечение больных животных. На молочных комплексах с беспривязным содержанием животных раны конечностей наблюдаются у 40 % поголовья от общего стада [1, 6, 9]. Скорейшее выздоровление продуктивных животных напрямую связано с экономической эффективностью молочной промышленности. В связи с этим поиск новых эффективных методов лечения инфицированных ран у коров на промышленных комплексах остается актуальным. Новые методы должны быть направлены на увеличе-

ние эффективности лечения, снижение случаев рецидивов болезней, сокращение срока выздоровления, уменьшение стоимости лечения, фармакологической нагрузки на организм и сохранение качества мяса и молока больных животных в соответствии с санитарно-гигиеническими нормами, что позволяет не исключать их из технологического процесса [1, 3, 6].

Наиболее часто у животных всех видов встречается механическая травма. Раной называют механическое повреждение тканей организма с нарушением целостности кожи или слизистых оболочек, проявляющееся болью, зиянием, кровотечением и нарушением функций [1, 5, 8, 11].

Травматизм широко распространен в хозяйствах, в которых имеются нарушения норм зоогигиенических условий содержания большого количества животных на ограниченной площади. Прежде всего это касается неподготовленности самих помещений для содержания животных (конструктивные дефекты полов в процессе эксплуатации, содержание животных на твердых бетонных полах без подстилки и т.д.) [1, 8, 9, 13].

Проблема лечения ран относится к числу наиболее актуальных аспектов современной хирургии, так как среди различных болезней, регистрируемых в животноводстве, доля хирургической патологии составляет более 40 % [2, 5, 10, 12, 15]. Лечение ран необходимо организовывать по отдельно взятому виду животных с учетом конкретных условий и обстановки, при которых возникают травмы системного характера и имеющие массовое распространение. В настоящее время в лечении ран животных используют средства, направленные на санацию очага поражения (удаление некротизированных фрагментов тканей, использование ванн с антибактериальными препаратами), лечение очага поражения (использование бактерицидных мазей и присыпок, изолирующих повязок) [2, 5, 8, 11].

На начальных стадиях заболевания данные лечебные мероприятия достаточно эффективны. Однако при прогрессирова-

нии заболевания и его переходе в более тяжелую стадию необходимо не только местное, но и системное применение антибиотиков, что ухудшает качество продукции. Несмотря на большое количество предлагаемых методов лечения, которые сочетают системную фармакотерапию и местное воздействие, они не всегда являются эффективными, и процесс заживления раны может занимать месяцы [5, 8].

При интенсивном использовании высокопродуктивных животных снижается их иммунная защита. На этом фоне раневая инфекция является, как правило, постоянным спутником каждого механического повреждения тканей животного. Нередко наблюдаются различные осложнения, снижающие продуктивность коров, что может привести к преждевременной выбраковке животных. Поэтому, несмотря на определенные успехи, достигнутые за последние годы в ветеринарной хирургии, актуальным вопросом остается поиск веществ, повышающих эффективность лечения инфицированных кожно-мышечных ран у крупного рогатого скота на основе ускорения процессов репаративной регенерации [9, 11, 14].

Открытие стволовых клеток является одним из важнейших достижений человечества. Всестороннее их изучение – одна из актуальных и перспективных областей современной молекулярной и клеточной биологии. Клеточные технологии успешно применяются в медицине при лечении пациентов с трофическими язвами, ожогами, рассеянным склерозом [3, 4, 7, 10]. Научные и практические исследования на сегодняшний день подтверждают высокую эффективность применения МСК для улучшения процесса заживления ран, которые сочетают в себе антиокислительную и противовоспалительную активность, вызывают торможение процессов ороговения и стимуляцию синтеза гликозаминогликанов, усиление пролиферации эпителиоцитов, стимуляцию гуморального и клеточного иммунитета, функции макрофагов [7, 10, 17]. Исследования убедительно свидетельствуют, что мезенхимальные стволо-

вые клетки из жировой ткани обладают высоким противовоспалительным и регенерационным потенциалом, что позволяет рассматривать их в качестве эффективного средства восстановления функционального состояния поврежденных тканей [10, 16]. МСК содержатся во многих тканях организма животных.

Целью наших исследований явилось определение терапевтической эффективности применения МСК из жировой ткани крупного рогатого скота при лечении коровы с инфицированной раной.

МАТЕРИАЛЫ И МЕТОДЫ

Исследования, проводимые в РУП «Институт экспериментальной ветеринарии им. С.Н. Вышелесского», ГНУ «Институт биофизики и клеточной инженерии НАН Беларуси» и молочно-товарной ферме Минского района, состояли из последовательных этапов.

На Минском мясокомбинате от крупного рогатого скота (голландо-фризских бычков в возрасте 12–14 месяцев) из хозяйств, благополучных по инфекционным и инвазионным болезням, получали подкожный жир с соблюдением правил антисептики. Ткань отбирали сразу после планового убоя [5].

В ГНУ «Институт биофизики и клеточной инженерии НАН Беларуси» выделяли мезенхимальные стволовые клетки из жировой ткани крупного рогатого скота по общепринятой методике получения первично-трипсинизированных клеток с последующим определением морфологической характеристики полученных клеток методом фазово-контрастной микроскопии с применением инвертированного микроскопа «Olympus SKX41» (Япония). Оценку жизнеспособности клеток проводили в камере Горяева путём окрашивания 0,04%-ным раствором трипанового синего (0,01 мл раствора на 0,01 мл суспензии клеток) с подсчётом неокрашенных жизнеспособных клеток, которые составляли 97,0 %. Контроль контаминации клеток посторонней микрофлорой проводили с применением селективных питательных

сред. Суспензию клеток считали стерильной при отсутствии роста микроорганизмов во всех засеянных пробирках [5].

Имунофенотип МСК определяли с применением моноклональных антител к CD44, CD90 и CD45 на проточном цитофлуориметре FACSCanto II (Becton Dickinson, США) [5].

Готовые клеточные препараты мезенхимальных стволовых клеток жировой ткани расфасовывали в стерильные пенициллиновые флаконы и маркировали с указанием названия культуры, даты изготовления, количества клеток, условий хранения. В специальном контейнере для транспортировки биологического материала при температуре от +4 °С до +10 °С клеточные препараты транспортировали в хозяйство для проведения опыта.

Рассчитывали общее количество микроорганизмов в ране из расчета на 1 грамм ткани с последующей окраской и микроскопией.

В наше исследование была включена корова черно-пестрой породы под инвентарным № 63544₈ в возрасте 6 лет с инфицированной (рваной) раной в области плюсны и пальцев на левой тазовой конечности. Рана была с большим зиянием поврежденных тканей и болевой реакцией, с клиническими признаками гнойно-воспалительного процесса. Края вокруг раны неровные и сильно расширенные. Раневая поверхность занимала довольно большую площадь: в длину достигала ≈18 см и ширину ≈11 см. Бактериальная обсемененность раны составляла более 10⁵ микроорганизмов в 1 грамме ткани. Животное сильно хромотало (хромота 3 степени).

Вначале была проведена механическая очистка и антисептическая обработка раны с частичным иссечением некротизированных участков. Трансплантация заключалась во введении в область раневого дефекта клеток в виде суспензии в количестве 2,5×10⁶ в объеме 4 мл. Клеточный препарат вводили инъекционно по периферии раны на расстоянии 1–2 см от края раневого дефекта. Процедура выполнялась дважды с интервалом 7 суток. После

трансплантации клеток накладывали асептическую повязку, обеспечивающую защиту раневой поверхности и пересаженных культур от инфицирования, на период 5–7 дней.

Изучение заживления раны и эффективность лечения проводили методом клинического осмотра. При этом изучали края раны (ровные, неровные, отечные), образование струпа на ране, наличие эпителиального ободка, образование грануляционной ткани и ее характер (цвет, зернистость). Выздоровление оценивали по динамике сокращения раневого дефекта и течению раневого процесса, а также состоянию окружающих тканей (отек, гиперемия). Критериями эффективности служили сроки образования грануляционной ткани, уменьшение болезненности и эпителизация раневого дефекта. Течение патологического процесса и степень заживления раны оце-

нивали путем клинических исследований, при этом следили за характером выделяемого экссудата, визуально определяли степень развития грануляционной ткани в ране. Корову клинически обследовали на 7-е, 14-е, 21-е и 24-е сутки.

Для лечения коровы использовали МСК крупного рогатого скота из жировой ткани гомогенной популяции фибробластоподобных веретеновидных клеток с высокой адгезивной способностью, образующих монослой и обладающих высокой клоногенностью и пролиферативной активностью (рисунки 1, 2). Иммунофенотипирование полученных клеток показало преобладание клеток, экспрессирующих такие маркеры, как CD44 (>95 %) и CD90 (>90 %), тогда как количество клеток, экспрессирующих маркер гемопоэтических клеток CD45, было незначительным (<1,5 %).

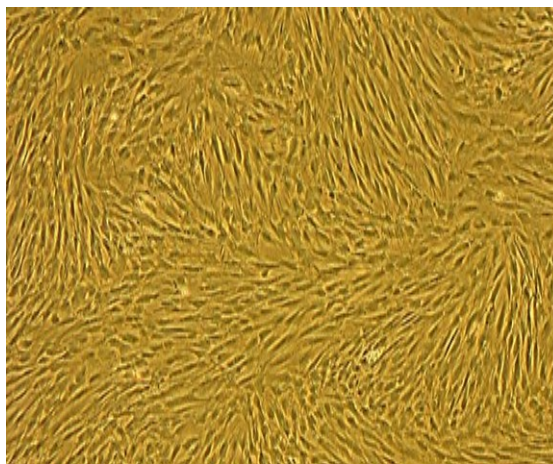


Рисунок 1. – Микрофотография культуры МСК второго пассажа, полученной из жировой ткани крупного рогатого скота. Увеличение ×40

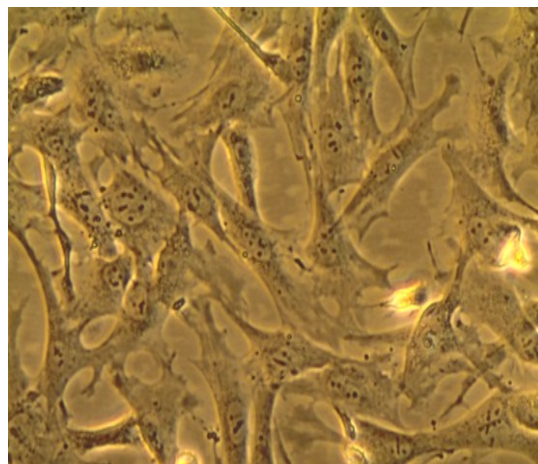


Рисунок 2. – Микрофотография культуры МСК второго пассажа, полученной из жировой ткани крупного рогатого скота. Увеличение ×200

РЕЗУЛЬТАТЫ ИССЛЕДОВАНИЙ

Перед инъекциями МСК провели санацию раны, удалили омертвевшие ткани и патологическую грануляцию. Рану обработали 3%-ным раствором перекиси водорода, осушили стерильными салфетками (рисунки 3, 4, 5). МСК вводили дважды

с интервалом 7 дней по 15 млн клеток.

После первого введения препарата (рисунок 6) у животного значительно уменьшился отек тканей в области раны и отмечено сокращение площади раневого дефекта. Рана покрылась струпом красно-серого цвета (рисунок 7).




Рисунок 3. – Инъекционный препарат на основе МСК жировой ткани крупного рогатого скота

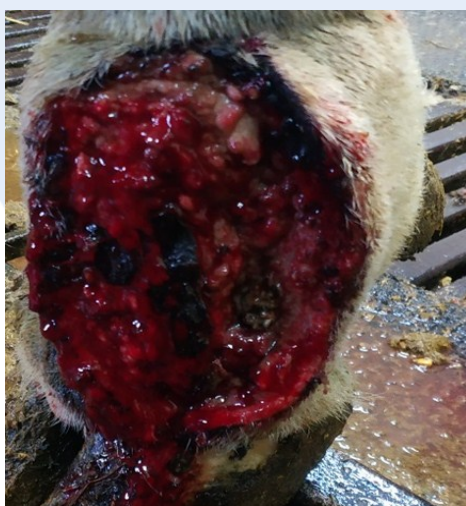

Рисунок 4. – Инфицированная рана

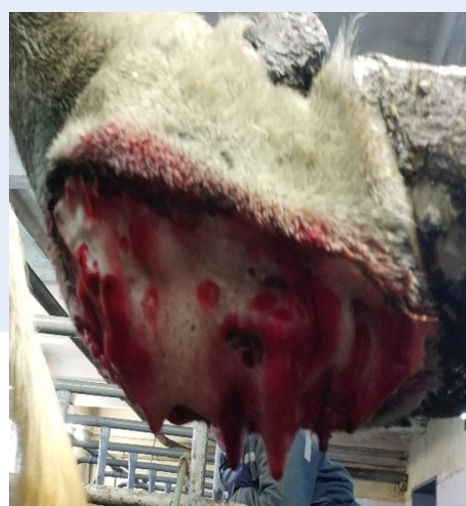

Рисунок 5. – Обработка раны 3%-ным раствором перекиси водорода

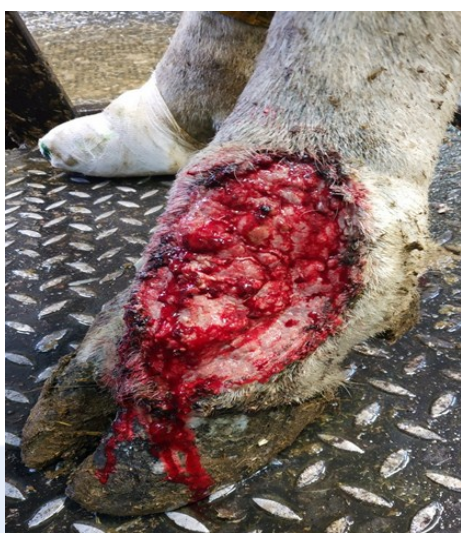

Рисунок 6. – Клиническое состояние раны после первого введения МСК (7-е сутки)

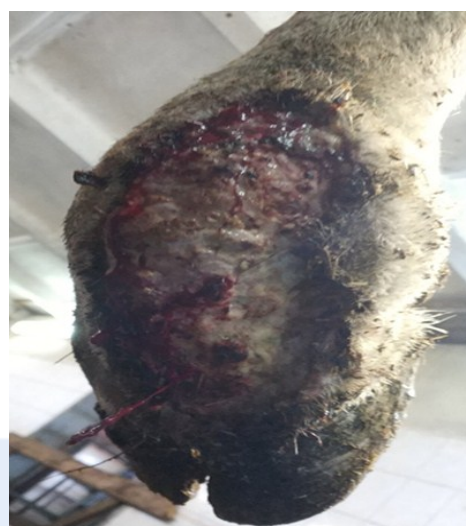

Рисунок 7. – Образование струпа красно-серого цвета после второго введения МСК

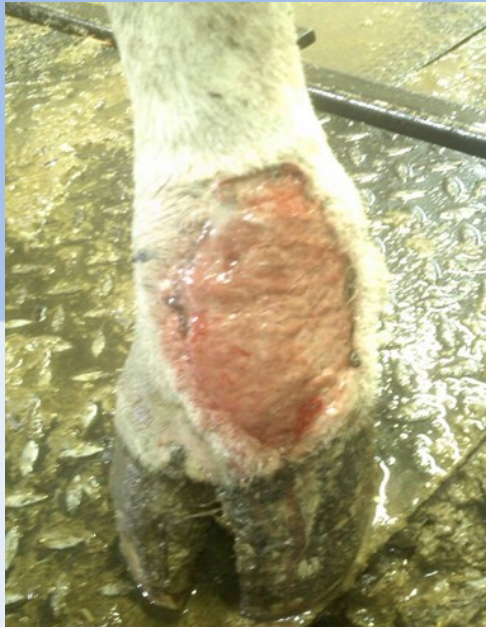

Рисунок 8. – Заполнение раны грануляционной тканью и эпителизация раны (24-е сутки после применения МСК)

Через 7 суток после первого введения клеточной суспензии отмечали активацию репаративных процессов. Наблюдали видимое снижение отека близлежащих тканей, уменьшение площади раневой поверхности, умеренную экссудацию с прекращением к 7-м суткам. К 14-м суткам в ране формировалась здоровая мелкозернистая грануляционная ткань розового цвета, которая свидетельствовала об эффективном заживлении. К 21-м суткам происходило интенсивное уменьшение воспалительного процесса, патологических изменений не наблюдалось, животное более уверенно опиралось на больную конечность. На 24-е сутки после применения МСК не наблюдали серьезных нежелательных осложнений, что подтвердило безопасность применения клеточной терапии (рисунок 8). Патологический очаг уменьшался за счет активного роста эпидермального ободка. У коровы, включенной в исследование с применением мезенхимальных стволовых клеток, в результате проведенного лечения наблюдали заживление раневого дефекта, существенное снижение болевой реакции и исчезновение хромоты.

ЗАКЛЮЧЕНИЕ

В ходе проведенных клинических исследований при лечении коровы с инфицированной раной левой тазовой конечности с использованием культивированных мезенхимальных стволовых клеток жировой ткани крупного рогатого скота нами установлено, что МСК обладают высоким регенерационным потенциалом, и их двукратное введение является безопасным и эффективным методом при лечении инфицированной раны. Применение МСК при лечении открытой раны способствовало скорейшей эпителизации и восстановлению кожных покровов и функции конечности. После применения мезенхимальных стволовых клеток жировой ткани бактериальная обсемененность раны значительно уменьшилась и составила менее 10^5 микробных тел на 1 грамм ткани.

Таким образом, полученные результаты позволяют рассматривать клеточную терапию на основе культивированных МСК в качестве эффективного средства восстановления функционального состояния поврежденных органов и тканей.

ЛИТЕРАТУРА

1. Болезни конечностей у коров в условиях молочных комплексов, профилактика, лечение / А. Н. Елисеев [и др.] // Вестник Курской государственной сельскохозяйственной академии. – 2015. – № 9. – С. 124–132.
2. Ветеринарная ортопедия : учебник / А. А. Стекольников [и др.] – 2-е изд., испр. и доп. – М. : Юрайт, 2019. – 292 с.
3. Волотовский, И. Д. Стволовые клетки: перспективы развития клеточных технологий / И. Д. Волотовский, Е. С. Лобанок, Е. Н. Лойко // Наука и инновации. – 2011. – № 1 (95). – С. 17.
4. Зафранская, М. М. Эффект мезенхимальных стволовых клеток при клеточной терапии ресеяного склероза / М. М. Зафранская, А. С. Федулов, Ю. Е. Демидчик. – Минск : Беларуская навука, 2016. – 213 с.
5. Использование мезенхимальных стволовых клеток жировой ткани для лечения крупного рогатого скота с гнойно-некротическими болезнями / Н. И. Костюк [и др.] // Экология и животный мир. – 2020. – № 1. – С. 70–78.
6. Клиническая частная хирургия животных : учеб. пособие / Э. И. Веремей [и др.] ; под ред. Э. И. Веремея. – Минск : ИВЦ Минфина, 2018. – 455 с.
7. Клинические возможности применения аутогенных мультипотентных мезенхимальных стромальных клеток жировой ткани при лечении пациентов с трофическими язвами нижних конечностей / Е. В. Баранов [и др.] // Клеточная трансплантология и тканевая инженерия. – 2013. – Т. VIII, № 2. – С. 78–83.
8. Общая хирургия животных / С. В. Тимофеев [и др.]; под ред. С. В. Тимофеева. – М. : Зоомедлит, 2007. – 687 с.
9. Организация сельскохозяйственного производства: учеб. пособие / Н. С. Яковчик, Н. Н. Котковец, П. И. Малихтарович; под общ. ред. проф. Н. С. Яковчика. – Минск : ИВЦ Минфина, 2016. – 598 с.
10. Противовоспалительный эффект мезенхимальных стволовых клеток из жировой ткани при лечении инфицированных ран в эксперименте / А. Сахаб Хайдар [и др.] // Медицинский журнал. – 2012. – № 1. – С. 77–81.
11. Рана. Раневой процесс. Принципы лечения ран : учеб.-метод. пособие / В. Н. Бордаков. – Минск : БГМУ, 2014. – 31 с.
12. Родин, И. А. Доклиническое изучение препарата для местного лечения ран / И. А. Родин, А. В. Тарасов // Молодой ученый. – 2015. – № 7. – С. 1040–1042.
13. Руколь, В. М. Мероприятия при хирургической патологии крупного рогатого скота на молочных комплексах Гомельской области : рекомендации / В. М. Руколь, В. А. Журба, Э. И. Веремей / Витебская государственная академия ветеринарной медицины. – Витебск : ВГАВМ, 2011. – 28 с.
14. Семенов, Б. С. Болезни конечностей у высокопродуктивных коров / Б. С. Семенов, О. К. Суховольский, Е. В. Рыбин // Актуальные проблемы диагностики, терапии и профилактики болезней домашних животных. – Воронеж, 2006. – С. 267–270.
15. Applications of mesenchymal stem cell technology in bovine species / A. B. T. Hill [et al.] // Stem Cell Res. Ther. – 2019. – V. 10. – P. 44.
16. Caplan, A. I. Links mesenchymal stem cells / A. I. Caplan // J. Orthop. Res. – 1991. – № 9. – P. 641–650.
17. Fortier, L. A. Stem cells in veterinary medicine / L. A. Fortier, A. J. Travis // Stem Cell Res. Ther. – 2011. – V. 2. – P. 9.