

УДК 619:616.9:615.371:636.5:612.017.1

ИММУНОМОРФОГЕНЕЗ У РЕМОНТНОГО МОЛОДНЯКА КУР, ИММУНИЗИРОВАННОГО ЖИВОЙ ВЕКТОРНОЙ ВАКЦИНОЙ «ВЕКТОРМУН FP-MG + АЕ»

И. Н. Громов, А. А. Вербицкий, А. С. Астапенко, А. А. Кузибоев

УО «Витебская ордена «Знак Почета» государственная академия ветеринарной медицины»

г. Витебск, Республика Беларусь (Республика Беларусь, 210026,

г. Витебск, ул. Доватора, 7/11, e-mail: gromov_igor@list.ru

Ключевые слова: *молодняк кур, живая векторная вакцина, оспа птиц, инфекционный энцефаломиелит, респираторный микоплазмоз, иммуноморфогенез, тимус, клоакальная сумка, селезенка.*

Аннотация. *В данной работе представлены результаты исследований по изучению иммуноморфологических реакций у молодняка кур при иммунизации живой векторной вакциной «ВЕКТОРМУН FP-MG + АЕ» против оспы, инфекционного энцефаломиелита и респираторного микоплазмоза. Установлено, у подопытных птиц в тканях на месте введения векторной вакцины развивается очаговая и диффузная лимфоидная, макрофагальная и плазмочлечная инфильтрация, формирование узелковой лимфоидной ткани. В тимусе вакцинированного молодняка кур происходит увеличение размеров коркового вещества долек, в клоакальной сумке – расширение корковой зоны лимфоидных узелков, увеличение плотности расположения лимфоцитов в ней, а в селезенке – возрастание удельного объема белой пульпы, увеличение размеров лимфоидных узелков. Таким образом, живая векторная вакцина «ВЕКТОРМУН FP-MG + АЕ» обладает выраженными иммуногенными свойствами.*

IMMUNOMORPHOGENESIS IN HEN YOUNGSTERS, IMMUNIZED BY LIVE VECTOR VACCINE «VECTORMUN FP-MG + AE»

I. N. Gromov, A. A. Verbitsky, A. S. Astapenko, A. A. Kuziboev

ЕІ «Vitebsk order "Badge of Honor" Academy of veterinary medicine»

Vitebsk, Republic of Belarus (Republic of Belarus, 210026, Vitebsk,

7/11 Dovatora st., e-mail: gromov_igor@list.ru)

Key words: *hen youngsters, live vector vaccine, fowl pox, infectious encephalomyelitis, respiratory mycoplasmosis, immunomorphogenesis, thymus, cloacal bursa, spleen.*

Summary. *This paper presents the results of studies on immunomorphological responses in hen youngsters, immunized by live vector vaccine «VECTORMUN FP-MG + AE» against fowl pox, infectious encephalomyelitis and respiratory mycoplasmosis. It has been established that in test birds in tissues from the injection of vector vaccine development of focal and diffuse lymphoid, macrophage and plasma*

cell infiltration, formation of lymphoid nodules. In the thymus of vaccinated hen youngsters there is an increase in the size of the cortical substance of the lobules, in the cloacal bursa – expansion of the cortical zone of lymphoid nodes, increase in the density of lymphocyte location in it, and in the spleen – increase in the specific volume of the white pulp, increase in the size of lymphoid nodes. Thus, the living vector vaccine «VECTORMUN FP-MG + AE» has pronounced immunogenic properties.

(Поступила в редакцию 01.06.2020 г.)

Введение. В настоящее время вакцинопрофилактика является единственным надежным средством предупреждения «ключевых» инфекционных болезней птиц [1, 2, 3, 4, 5, 8]. Для этих целей широко используют живые вакцины на основе штаммов разной степени аттенуации. Основным их недостатком является то, что возбудители в вакцинах из сильно аттенуированных штаммов могут нейтрализоваться материнскими антителами. В то же время препараты из менее ослабленных штаммов способны вызывать развитие поствакцинальных осложнений у привитой птицы [3, 5]. За рубежом и в некоторых отечественных птицеводческих хозяйствах накоплен положительный опыт по применению векторных и инактивированных вакцин, которые считаются достаточно безопасными и эффективными биопрепаратами [9].

Технология изготовления инактивированных вакцин до сих пор является достаточным сложным процессом и не всегда гарантирует получение безопасного и стандартного препарата. При производстве инактивированных вакцин в качестве антигенов используют гомогенаты внутренних органов эмбрионов, экспериментально зараженных вирулентными штаммами возбудителя. Антиген инактивируют формалином, при неполной потери активности возбудителя создается определенный риск для птицы [5]. В отношении векторной вакцины эта потенциальная опасность исключена. Технология ее производства сравнительно простая и контролируемая. Вакцину вводят в минимальном объеме. Она не содержит консервантов и адьювантов, способных вызвать раздражение и дополнительную нагрузку на организм.

Учеными корпорации «Ceva Sante Animale» разработана живая векторная вакцина «ВЕКТОРМУН FP-MG + AE». Она изготовлена из культуры клеток СПФ-эмбрионов кур, инфицированной рекомбинантным вирусом «FP-MG», представляющим собой вирус оспы птиц (ОП), штамм «Cutter», в ДНК которого встроены ген, кодирующий протективный эпитоп *Mycoplasma gallisepticum* (MG) (штаммы «S₆» или «R») и гомогената тушек СПФ-эмбрионов кур, инфицированных аттенуированным вирусом инфекционного энцефаломиеелита птиц (ИЭМ, штамм «Calnek 1143»). Морфологическая оценка иммуногенных свойств данной вакцины не проводилась. Иммуноморфологические изменения в

организме птиц при использовании векторных вакцин также не изучены. В то же время иммуноморфологическое обоснование разрабатываемых и применяемых вакцин является обязательным [3, 5].

Цель работы – установление иммуноморфологических изменений у ремонтного молодняка кур, иммунизированного живой векторной вакциной «ВЕКТОРМУН FP-MG + AE» против оспы, респираторного микоплазмоза и инфекционного энцефаломиелита.

Материал и методика исследований. Для проведения исследований в производственных условиях были сформированы 2 группы ремонтного молодняка кур 75-дневного возраста. Молодняк кур 1-й (опытной) группы (41169 голов) иммунизировали векторной вакциной «ВЕКТОРМУН FP-MG + AE» подкожно, путем прокола перепонки крыла. Интактная птица 2-й группы (150 голов) служила контролем. На 3 и 7 дни после иммунизации по 5 цыплят из опытной группы убивали для изучения иммуноморфогенеза. При этом отбирали ткани в области перепонки крыла (в месте введения вакцины у птиц опытной группы и аналогичной топографической области у молодняка кур контрольной группы), а также кусочки тимуса, фабрициевой бурсы и селезенки [7]. Образцы фиксировали в 10%-м растворе нейтрального формалина и жидкости Карнуа. Зафиксированный материал подвергали уплотнению путем заливки в парафин по общепринятой методике [6]. Обезвоживание и парафинирование кусочков органов проводили с помощью автомата для гистологической обработки тканей «MICROM STP 120» (Германия) типа «Карусель». Для заливки кусочков и подготовки парафиновых блоков использовали автоматическую станцию «MICROM EC 350». Гистологические срезы кусочков органов, залитых в парафин, готовили на роторном микротоме «MICROM HM 340 E». После депарафинирования их окрашивали гематоксилин-эозином и по Браше. Депарафинирование и окрашивание гистосрезов проводили с использованием автоматической станции «MICROM HMS 70». На гистологических препаратах тимуса и бурсы Фабрициуса определяли размеры коркового и мозгового вещества долек тимуса и лимфоидных узелков бурсы Фабрициуса. Затем вычисляли соотношение этих величин. Для измерений использовали компьютерную программу «ScopePhoto». Площадь элементов стромы и паренхимы в органах иммунной системы определяли, используя методику точечного счета. Затем вычисляли соотношение элементов стромы и паренхимы. В селезенке определяли удельные объемы красной и белой пульпы, стромы и паренхимы, подсчитывали число и размеры лимфоидных узелков. Для объективной оценки характера изменений в ткани с места введения вакцины определяли характер структурных изменений, изучали состав воспалитель-

ного клеточного инфильтрата, определяли число и размеры лимфоидных узелков [3, 5].

Результаты исследований и их обсуждение. При гистологическом исследовании установлено, что ткани перепонки крыла цыплят до вакцинации находились в состоянии морфологической нормы. Кожа была покрыта многослойным плоским местами эпителием с низкой степенью ороговения. В дерме кожи четко выделялись сосочковый и сетчатый слои. Степень наполнения капилляров сосочкового слоя умеренная. В сетчатом слое дермы кожи просматривались группы фибробластов, немногочисленные группы лимфоцитов и плазматических клеток, перьевые фолликулы. Подкожная жировая клетчатка образована рыхлой соединительной тканью и группами липоцитов. Вблизи кровеносных сосудов выявлялись единичные макрофаги и лимфоциты. При исследовании тканей в области введения вакцины у опытных птиц на 3-й день после иммунизации отмечены воспалительная гиперемия кровеносных сосудов микроциркуляторного русла, серозный воспалительный отек. В сосочковом и сетчатом слоях дермы, у основания перьевых фолликулов, вокруг кровеносных сосудов обнаруживались диффузные и очаговые скопления лимфоцитов и плазматических клеток различной степени зрелости, а также макрофагов. На 7-й день эксперимента на месте диффузных скоплений лимфоидной ткани наблюдалось формирование лимфоидных узелков.

При микроморфометрическом исследовании тимуса установлено, что на 3 день после вакцинации у цыплят опытной группы размеры коркового вещества долек были в 2,3 раза ($P < 0,01$) больше, чем в контроле (рисунки 1, 2). В то же время размеры мозгового вещества долек тимуса птиц обеих групп различались недостоверно. Соотношение размеров коркового и мозгового вещества долек тимуса у цыплят опытной группы составило $2,37 \pm 0,77$, а в контрольной группе – $0,44 \pm 0,02$ ($P < 0,05$). Удельные объемы структурных элементов стромы и паренхимы в тимусе цыплят опытной и контрольной групп были примерно одинаковыми. На 7 день после вакцинации размеры коркового вещества долек тимуса птиц обеих групп уменьшались по сравнению с исходными данными, что связано, по-видимому, с возрастной инволюцией данного органа в процессе постовариального онтогенеза. При этом у цыплят опытной группы данный показатель был достоверно в 2,7 раза больше, чем у интактного молодняка кур. Соотношение коркового и мозгового вещества изменялось недостоверно. На 3 после вакцинации плотность лимфоцитов на условную единицу площади в корковом веществе тимуса птиц 1 и 2 групп находилась на уровне $9,75 \pm 0,28$ - $10,00 \pm 1,20$, а на 7 день после иммунизации –

$10,00 \pm 1,12$ - $10,50 \pm 1,12$ ($P > 0,05$). В мозговом веществе плотность лимфоцитов на условную единицу площади на 3 день составила $5,50 \pm 0,28$ - $6,00 \pm 0,56$, а на 7 день находилась на уровне $5,50 \pm 0,28$ - $6,50 \pm 0,56$.

При исследовании клоакальной сумки подопытных птиц отмечались морфологические признаки гиперплазии лимфоидных узелков. Указанные изменения подтверждались результатами микроморфометрических измерений.

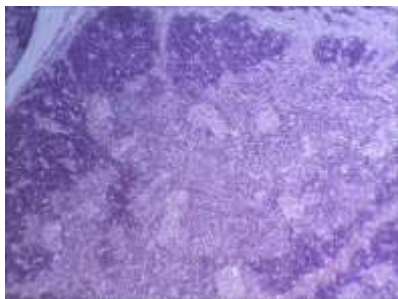


Рисунок 1 – Тимус молодняка кур интактной группы на 3-й день эксперимента. Гематоксилин-эозин. Биомед-6. Микрофото. Ув.: x 120

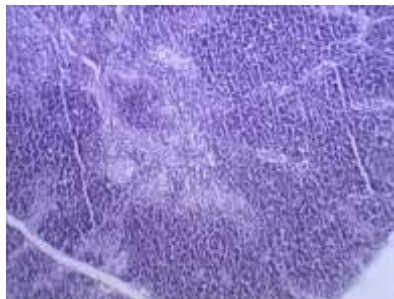

Рисунок 2 – Микрофото. Расширение коркового вещества долек тимуса птиц опытной группы на 3 день после вакцинации. Гематоксилин-эозин. Биомед-6. Микрофото. Ув.: x 120

Так, на 3 день после вакцинации у цыплят опытной группы размеры корковой зоны бursы были в 2,4 раза больше ($P < 0,001$), чем в контроле. При этом размеры мозговой зоны бursы подопытного и интактного молодняка кур различались в 2,8 раза ($P < 0,001$; рисунки 3, 4). В то же время соотношение корковой и мозговой зон лимфоидных узелков клоакальной сумки птиц опытной группы составило $0,70 \pm 0,01$, а у молодняка кур контрольной группы – $0,85 \pm 0,08$ ($P > 0,05$). Удельные объемы структурных элементов стромы и паренхимы в бурсе птиц опытной и контрольной групп также изменялись недостоверно.

На 7 день после иммунизации размеры корковой зоны лимфоидных узелков клоакальной сумки птиц обеих групп уменьшались по сравнению с исходными данными, что связано, по-видимому, с возрастной инволюцией данного органа в процессе постовариального онтогенеза. При этом у молодняка кур опытной группы данный показатель был достоверно ($P < 0,001$) в 1,5 раза больше, чем у интактных

птиц контрольной группы, не получавших вакцину. Размеры мозговой зоны лимфоидных узелков фабрициевой бursы иммунизированных цыплят 1-й группы превышали контрольные значения в 2,7 раза ($P < 0,05$). В то же время соотношение размеров корковой и мозговой зон изменялось недостоверно. На 3 день после вакцинации плотность лимфоцитов на условную единицу площади в корковой зоне лимфоидных узелков клоакальной сумки птиц у опытной группы составила $9,50 \pm 0,28$, а у контрольной – $12,50 \pm 0,28$ ($P < 0,001$); в мозговой зоне – изменялась недостоверно. На 7 день плотность лимфоцитов в корковой зоне изменялась недостоверно, а в мозговой зоне у опытной группы составила $6,50 \pm 0,28$, а у контрольной – $5,50 \pm 0,28$ ($P < 0,001$).

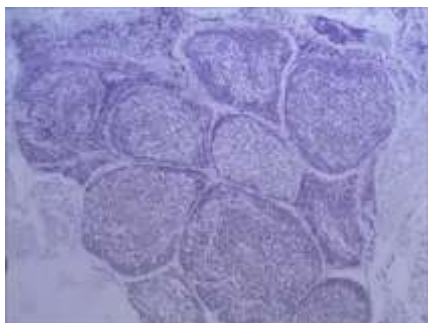


Рисунок 3 – Клоакальная сумка молодняка кур интактной группы на 3 день эксперимента.
Гематоксилин-эозин. Биомед-6.
Микрофото. Ув.: x 120

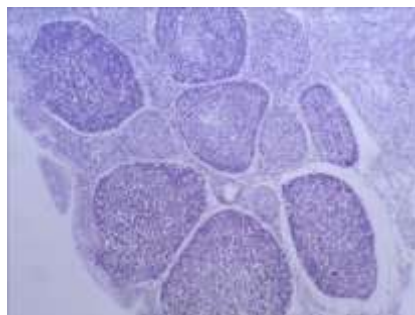


Рисунок 4 – Расширение корковой зоны лимфоидных узелков клоакальной сумки птиц опытной группы на 3 день после вакцинации.
Гематоксилин-эозин. Биомед-6.
Микрофото. Ув.: x 120

В селезенке молодняка кур опытной группы на 3 день после вакцинации удельный объем белой пульпы был на 8 % ($P < 0,05$) больше, чем в контроле (рисунки 5, 6). При этом соотношение красной и белой пульпы у интактных птиц увеличилось на 42 % ($P < 0,05$). На 7 день после вакцинации удельный объем белой пульпы селезенки птиц обеих групп достоверно увеличивался по сравнению с предыдущим сроком исследований. Соотношение красной пульпы к белой у цыплят опытной группы составило $6,38 \pm 1,11$, а у интактного молодняка кур – $4,00 \pm 0,22$ ($P > 0,05$). Удельные объемы стромы и паренхимы в течение эксперимента изменялись незначительно. На 3 день после вакцинации число лимфоидных узелков на условную единицу площади в селезенке птиц 1 и 2 групп составляло $3,75 \pm 0,28$ - $5,25 \pm 0,56$ ($P > 0,05$).

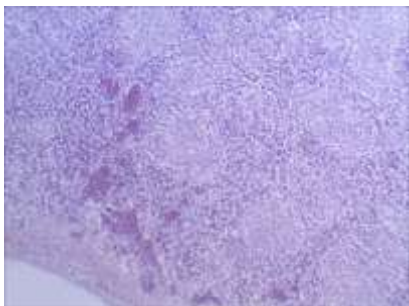


Рисунок 5 – Микрофото. Селезенка молодняка кур контрольной группы на 3 день эксперимента.

Гематоксилин-эозин. Биомед-6.
Микрофото. Ув.: x 120

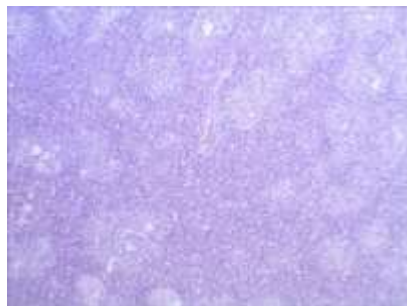

Рисунок 6 – Микрофото. Увеличение объема белой пульпы селезенки птиц опытной группы на 3 день после иммунизации.

Гематоксилин-эозин. Биомед-6.
Микрофото. Ув.: x 120

На 7 день после иммунизации количество лимфоидных узелков в селезенке птиц контрольной группы увеличилось, по сравнению с предыдущим сроком исследования, в 1,9 раза ($P < 0,01$), а у молодняка кур опытной группы – в 1,7 раза ($P < 0,01$). Размеры лимфоидных узелков на 3 день в контрольной и опытной группе составили соответственно $640,76 \pm 32,71$ мкм и $839,45 \pm 36,31$ мкм ($P < 0,01$), а на 7 день – $1029,50 \pm 46,88$ мкм и $1110,31 \pm 31,42$ мкм ($P > 0,05$). При этом размер лимфоидных узелков на 7 день в контрольной группе увеличился, по сравнению с предыдущим сроком исследования, в 1,8 раза ($P < 0,01$), а в опытной группе – в 2,5 раза ($P < 0,001$).

Заключение. Полученные результаты исследований свидетельствуют о том, что иммунизация цыплят живой векторной вакциной «ВЕКТОРМУН FP-MG + AE» обуславливает развитие выраженных иммуноморфологических изменений в месте ее инъекции, а также в тимусе, фабрициевой сумке и селезенке, что свидетельствует о высокой иммуногенной активности данной вакцины.

ЛИТЕРАТУРА

1. Бакулин, В. А. Болезни птиц / В. А. Бакулин. – СПб.: Искусство России, 2006. – С. 94-98, 136-145, 240-245.
2. Болезни домашних, певчих и декоративных птиц / В. С. Прудников [и др.]. – Минск: Техноперспектива, 2008. – С. 103-105, 139-141, 148-150.
3. Громов, И. Н. Морфология иммунной системы птиц при вакцинации против вирусных болезней / И. Н. Громов. – Витебск: ВГАВМ, 2010. – С. 217-239, 261-263.

4. Болезни домашних и сельскохозяйственных птиц: пер. с англ. / Б. У. Кэллек [и др.]; ред.: Б. У. Кэллек [и др.], пер.: И. Григорьев [и др.]. – 9-е изд. – М.: АКВАРИУМ БУК, 2003. – С. 244-258, 658-672, 743-762.
5. Диагностика, лечение и профилактика иммунодефицитов птиц / Б. Я. Бирман [и др.]. – 2-е изд., перераб. и доп. – Минск: Бизнесофсет, 2008. – 147 с.
6. Микроскопическая техника: Руководство / Д. С. Саркисов [и др.]; под ред. Д. С. Саркисова, Ю. Л. Петрова. – М.: Медицина, 1996. – 544 с.
7. Громов, И. Н. Отбор и фиксация патологического материала для гистологической диагностики болезней птиц: рекомендации / И. Н. Громов, В. С. Прудников, Н. О. Лазовская. – Витебск: ВГАВМ, 2019. – 24 с.
8. Справочник по болезням птиц / В. С. Прудников [и др.]. – Витебск: ВГАВМ, 2007. – С. 74-77, 108-111, 120-123.
9. Эффективность векторной и ассоциированной вакцин для специфической профилактики инфекционной бурсальной болезни / А. С. Алиев [и др.] // Ветеринария. – 2015. – № 3. – С. 12-16.

УДК: 619.615.28:576.89

РАСПРОСТРАНЕНИЕ И ГЕМАТОЛОГИЧЕСКИЕ ПОКАЗАТЕЛИ У ПЕРЕПЕЛОВ ПРИ ЭЙМЕРИОЗНОЙ ИНВАЗИИ

Ю. Ю. Довгий, А. В. Рудик

Житомирский национальный агроэкологический университет
г. Житомир, Украина (Украина, 10002, Житомирская область,
г. Житомир, Старый бульвар, 7, e-mail: 0969028813@ukr.net)

Ключевые слова: эймериозная инвазия, экстенсивность инвазии, возбудители, перепела, гемопоэз.

Аннотация. При исследовании обнаружены следующие возбудители *E. tenella*, *E. acervulina*, *E. necatrix* у перепелов в фермерском хозяйстве при эймериозной инвазии, а у перепелов личных приусадебных хозяйств были установлены только возбудители *E. tenella* и *E. necatrix*. Максимальная ЭИ у перепелов отмечалась весной, в апреле, а также осенью, в октябре, и составляла – 41,5-39,5 %, а самая низкая ЭИ – в зимний период, в феврале. Полученные результаты в процессе научных исследований подтверждают анемию у больных перепелов, а также снижение содержания общего белка и альбуминов, которое сопровождалось трофическим влиянием эймериозной инвазии. Процесс развития эймерий в кишечнике хозяина происходил из-за использования большого количества питательных продуктов, в т. ч. и белка. Мы предполагаем, что снижение содержания альбуминов в сыворотке крови, происходит за счет дистрофических процессов в печени и в результате токсического влияния токсинов паразитов. Морфологическими и биохимическими исследованиями крови у больной птицы установили нарушение обменных процессов и гемопоэза.