

Таким образом, изменения морфологических и биохимических показателей в крови больных перепелов указывают на нарушение гемопоэза, воспалительные явления в желудке, кишечнике и печени.

Заключение. В результате проведенных исследований установлено, что у перепелов паразитируют *E. tenella*, *E. acervulina*, *E. necatrix*.

Максимальная ЭИ у перепелов отмечалась в апреле (41,5 %), сентябре (39,5 %), а самая низкая в зимний период (февраль – 29,1 %).

У больных перепелов отмечали анемию, снижение общего белка, альбуминов, эритроцитов и увеличение лейкоцитов, моноцитов, АсАТ, АлАТ и щелочной фосфатазы.

ЛИТЕРАТУРА

1. Nasar, A. A survey of Japanese quail (*Coturnix coturnix japonica*) farming in selected areas of Bangladesh / A. Nasar, A. Rahman, N. Hoque, A. Kumar Talukder & Z. C. Das // *Vet. World*, 2016, 9 (9), P. 940-947., DOI: 10.14202/vetworld.2016.940-947.
2. Orda, M. S. Perepelovodstvo – perspektivnaya otras' zhivotnovodstva / M. S. Orda, Y. O. Lyadnovich // *Problemy patologii. Veterinarnyj zhurnal Belarusi*, 2017, 2 (7), P. 81-84.
3. Ятусевич, А. И. Рекомендации по борьбе с эймериозами и изоспорозами животных / А. И. Ятусевич. – М., 1992. – 40 с.
4. Ятусевич, А. И. Рекомендации по борьбе с эймериозами куриных птиц: метод. рекомендации / А. И. Ятусевич // МСХИПРБ, РО «Белптицепром», ВГАВМ. – Витебск, 2005. – 22 с.
5. Апатенко В. М. Паразитоценозы как неизбежная реальность в инфекционной патологии / В. М. Апатенко // *Ветеринарная медицина: Міжвід. темат. наук.зб.* – Харків, 2002. – № 80. – С. 671-673.
6. Гірко́вий, А. Ю. Епізоотична ситуація щодо еймеріозу курей у господарствах Івано-Франківської області / А. Ю. Гірко́вий // *Науковий вісник НУБП України*, 2002. – Вип. 172(2). – С. 55-59.
7. Довгій, Ю. Ю. Ендопаразитарні захворювання перепілок у господарствах Полісся України / Ю. Ю. Довгій, Г. А. Кушнірова, С. Д. Вітюк // XIII Всеукр. наук.-практ. конф. молодих вчених «Молоді вчені у вирішенні актуальних проблем біології, тваринництва та ветеринарної медицини». – Львів, 2014. – Т. 16. – № 4. – С. 194-196.
8. Вержиховський, О. Епізоотичний стан птахівництва в Україні / О. Вержиховський, Ю. Колос, В. Титаренко // *Ветеринарна медицина України*. – 2007. – № 6. – С. 8-10.

УДК 619:616.476–022.6

МОРФОЛОГИЯ ТИМУСА ЦЫПЛЯТ-БРОЙЛЕРОВ ПРИ ИНФЕКЦИОННОЙ БУРСАЛЬНОЙ БОЛЕЗНИ

Д. О. Журов

УО «Витебская ордена «Знак Почета» государственная академия ветеринарной медицины»

г. Витебск, Республика Беларусь (Республика Беларусь, 210026, г. Витебск, ул. 1-я Доватора 7/11, e-mail: zhurovd@mail.ru)

Ключевые слова: *цыплята, вирус, инфекционная бурсальная болезнь, морфологические изменения, тимус, Митофен.*

Аннотация. В работе описаны результаты исследований по изучению структурных изменений в тимусе цыплят-бройлеров, зараженных патогенным штаммом «52/70-М» вируса инфекционной бурсальной болезни (ИББ) на фоне применения Митофена. Заражение цыплят патогенным штаммом вируса ИББ вызывает в тимусе птиц тяжелые деструктивные изменения. Морфологические изменения в данном органе цыплят при даче Митофена в дозе 50 мг на кг живой массы менее выражены и характеризуются усилением иммуноморфологических процессов.

MORPHOLOGY OF THE THYMUS OF CHICKEN-BROILERS IN INFECTIOUS BURSAL DISEASE

D. O. Zhurov

EI «Vitebsk Order «Badge of Honor» State Academy of Veterinary Medicine»

Vitebsk, Republic of Belarus (Republic of Belarus, 210026, Vitebsk, 7/11 Dovator St.; e-mail: zhurovd@mail.ru)

Key words: chickens, virus, infectious bursal disease, morphological changes, thymus, mitofen.

Summary. The paper describes the results of studies on the structural changes in the thymus of broiler chickens infected with the pathogenic strain 52/70-M of the infectious bursal disease virus (IBD) with mitofen. Infection of chickens with a pathogenic strain of the IBD virus causes severe destructive changes in the thymus of birds. Morphological changes in this organ of chickens when giving mitofen at a dose of 50 mg per kg of live weight are less pronounced and are characterized by an increase in immunomorphological processes.

(Поступила в редакцию 14.05.2020 г.)

Введение. В условиях современного птицеводства заразные и незаразные болезни имеют широкое распространение и наносят значительный экономический ущерб. При этом все чаще выявляются вирусные болезни с поражением органов кроветворения и иммунитета. Среди данной группы болезней важное место занимает инфекционная бурсальная болезнь (ИББ), зарегистрированная еще в середине XX в. [15-17]. Несмотря на значительные успехи в разработке методов лабораторной диагностики, средств специфической профилактики, проблема защиты птицепоголовья от вируса ИББ остается актуальной и в наши дни. Сложности профилактики болезни обусловлены особенностями биологии возбудителя: устойчивостью к воздействию физико-химических факторов и длительным сроком сохранения его инфекционной активности во внешней среде, а также нарушениями ветеринарно-санитарных правил, условий содержания, кормления, наличием

стресс-факторов, снижающих общую резистентность организма и использованием научно необоснованных схем вакцинации. Перечисленные факторы обуславливают самые различные варианты клинического проявления ИББ: от «классической» картины с явлениями острого бурсита и нефрозонефрита до субклинической инфекции, признаки которой определяются только при гистологическом исследовании внутренних органов. Часто наблюдается явление патоморфоза (измененной патологоанатомической картины), например, при ассоциативном течении инфекционной анемии и ИББ на фоне хронического полимикотоксикоза. В связи с этим даже в современной научной литературе имеются противоречивые сведения о клиническом и патоморфологическом проявлении ИББ [1-5, 7-9, 12, 13, 18, 19].

В сообщениях ряда авторов [6] приводятся данные о положительном влиянии нового антиоксидантного препарата «Митофен» на иммуноморфогенез у цыплят, вакцинированных против ИББ. Препарат относится к синтетическим производным полифенолов и является химическим аналогом коэнзима Q_{10} . Митофен обладает витаминоподобным действием, проявляет антигипоксическую, антиоксидантную, антистрессовую активность за счет уменьшения воздействия свободнорадикального окисления клеточных структур живого организма [10, 11, 14]. Вместе с тем влияние Митофена на морфологию органов иммунной системы птиц в норме и при патологии остается мало изученным.

Целью работы явилось выявление и описание морфологических изменений в тимусе цыплят, зараженных патогенным штаммом «52/70-М» вируса ИББ на фоне применения Митофена.

Материал и методика исследований. Опыт проводили на 120-ти SPF-цыплятах (свободных от специфических антител к вирусу ИББ) 28-дневного возраста, разделенных на 3 группы по принципу аналогов по 40 голов в каждой. Молодняку первых 2-х опытных групп интраназально вводили по 0,2 мл высоковирулентного штамма «52/70-М» вируса ИББ в дозе 3,5 lg ЭИД₅₀/0,2 мл. Птице 1-ой опытной группы в течение всего опыта вместе с питьевой водой давали препарат «Митофен» из расчета 50 мг/кг живой массы. Интактные цыплята 3-й группы служили контролем.

Убой птицы всех групп осуществляли на 3-е сутки эксперимента.

Для морфологических исследований от цыплят отбирали пробы тимуса. Кусочки органа фиксировали в 10%-м растворе нейтрального формалина. Для изучения общих структурных изменений срезы окрашивали гематоксилин-эозином.

Цифровые данные обработаны статистически с использованием программы Microsoft Excel 2007. Критерии Стьюдента на достовер-

ность различий сравниваемых показателей оценивали по трем порогам вероятности (уровням достоверности): * $P < 0,05$, ** $P < 0,01$ и *** $P < 0,001$.

Результаты исследований и их обсуждение. При макроскопическом исследовании тимуса цыплят контрольной группы, существенных морфологических изменений выявлено не было. Дольки органа располагались в области перитрахеальной клетчатки, имели нормальную величину и форму, серо-розовый цвет, рисунок дольчатого строения на разрезе был четкий.

При гистологическом исследовании тимуса у интактных цыплят-бройлеров дольки органа были окружены соединительнотканной капсулой, от которой вглубь органа отходили прослойки рыхлой соединительной ткани с сосудами и нервами. Паренхима долек тимуса состояла из коркового и мозгового вещества. Клеточный состав тимуса был представлен лимфоидными и эпителиоретикулярными клетками. Мозговое вещество содержало также соединительнотканную строму, ретикулоэпителиальную основу и лимфоциты.

При патологоанатомическом вскрытии зараженных цыплят на 3-е сутки опыта наблюдалось незначительное увеличение тимуса в объеме, орган был плотной консистенции, серого цвета, влажный, рисунок дольчатого строения на разрезе нечеткий.

В тимусе у птиц 1-й и 2-й опытных групп на 3-е сутки исследования наблюдались процессы атрофии органа. При этом по сравнению с контролем показатели веса долек органа у цыплят 1-й и 2-й групп уменьшались в 1,3 раза ($P_{2-3} < 0,05$; $P_{1-3} < 0,01$). У птиц 2-й опытной группы высота долек была наименьшей и составила $0,55 \pm 0,08$ мкм. Между цыплятами 1-й и 3-й групп разбежка в показателях была незначительной. При этом ширина органа у цыплят всех трех групп была примерно одинаковой.

При изучении размеров коркового вещества в тимусе у цыплят на 3 сутки проведения опыта установлено, что данный показатель изменялся с $194,01 \pm 5,26$ мкм у цыплят контрольной группы до $121,51 \pm 17,88$ мкм у зараженной птицы ($P_{2-3} < 0,01$). Показатель коркового вещества тимуса изменялся с $203,44 \pm 3,79$ мкм до $121,51 \pm 17,88$ мкм ($P_{1-2} < 0,01$). При изучении размеров мозгового вещества тимуса цыплят установлено, что данный показатель уменьшался с $402,54 \pm 44,75$ мкм (в контрольной группе) до $309,38 \pm 33,49$ (в группе зараженных цыплят) и до $336,59 \pm 7,63$ мкм у цыплят, зараженных вирусом ИББ совместно с препаратом (рисунки 1-2). Статистически достоверных показателей здесь не наблюдалось.

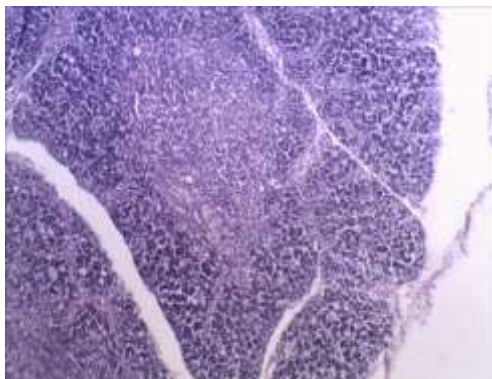


Рисунок 1 – Тимус цыпленка, зараженного штаммом 52/70-М вируса ИББ с применением Митофена. Незначительное расширение мозгового вещества. Микрофото. Окраска гематоксиин-эозином. Ув. x 120

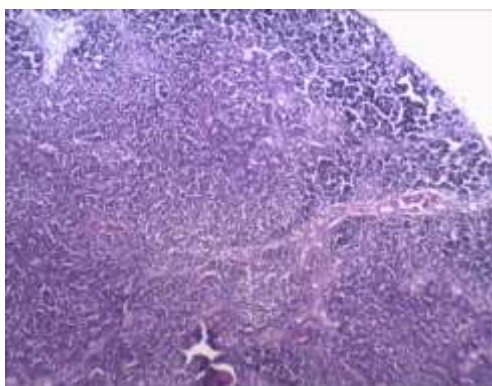


Рисунок 2 – Расширение мозгового вещества тимуса цыпленка-бройлера, зараженного вирусом ИББ без применения антиоксидантного препарата. Микрофото. Окраска гематоксиин-эозином. Ув. x 120

Соотношение коркового и мозгового вещества у цыплят 1-й и 2-й групп изменялось в 1,53 раза ($P_{1-2} < 0,01$), у птиц 1-й и 3-й групп – в 1,25 раз ($P_{1-3} < 0,05$). Кроме того, у цыплят опытных групп происходило значительное уменьшение плотности лимфоцитов на условную единицу площади в корковом и мозговом веществах, т. н. делимфатизация (рисунок 3). В группе птиц, зараженных вирусом ИББ, показатель плотности содержания лимфоцитов на условную единицу площади в корковом веществе уменьшился с $192,25 \pm 7,02$ (в контроле) до

$125,75 \pm 6,17$ ($P_{2,3} < 0,001$) (в опыте). Показатель плотности лимфоцитов в корковом веществе цыплят 1-й и 2-й опытных групп изменялся с $188,25 \pm 9,26$ до $125,75 \pm 6,17$ соответственно ($P_{1,2} < 0,01$).

Плотность лимфоцитов в мозговом веществе птиц контрольной группы и у цыплят, зараженных вирусом ИББ, уменьшалась со $100,75 \pm 6,74$ (у интактных цыплят) до $52,75 \pm 5,61$ ($P_{2,3} < 0,01$). Показатель плотности лимфоцитов в мозговом веществе между птицей 1-й и 2-й опытных групп снижался в 1,84 раза ($P_{1,2} < 0,001$).

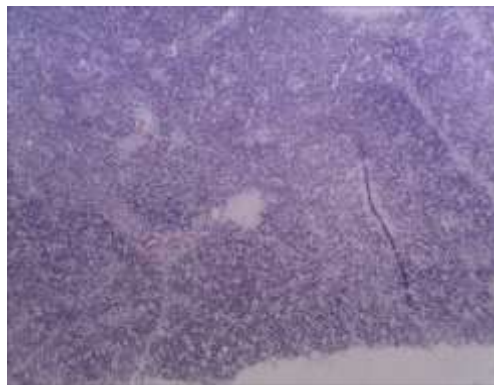


Рисунок 3 – Делимфатизация тимуса цыпленка, зараженного вирусом ИББ без применения антиоксиданта. Микрофото. Окраска гематоксиин-эозином. Ув. x 120

Удельный объем элементов стромы увеличивался с $17,59 \pm 1,28$ у цыплят контрольной группы до $27,12 \pm 0,65$ у птиц, зараженных совместно с Митофеном ($P_{1,3} < 0,001$). При этом у птиц, зараженных вирусом ИББ, данный показатель увеличивался в 1,8 раза по отношению к контролю.

При исследовании морфометрических показателей тимуса цыплят при экспериментальном заражении их вирусом ИББ выяснилось, что удельный объем паренхимы у птиц, зараженных вирусом ИББ совместно с антиоксидантным препаратом, изменялся незначительно по отношению к интактной птице. При этом объем паренхимы у цыплят 1-й опытной группы составил $79,38 \pm 7,35$, а во 2-й – $68,17 \pm 5,9$. Однако эти показатели были недостоверными по отношению друг к другу. Соотношение стромы и паренхимы в тимусе цыплят в группе с Митофеном увеличивалось с $0,21 \pm 0,01$ (в контроле) до $0,34 \pm 0,03$ в опыте ($P_{1,3} < 0,01$). Аналогичные изменения отмечались и у птицы, зараженной вирусом ИББ без антиоксиданта.

При гистологическом исследовании у птиц, зараженных вирусом ИББ без антиоксиданта, было отмечено значительное увеличение телец Гассалья (рисунок 4). Во 2-й группе цыплят данный показатель увеличивался почти в 1,8 раза, у птицы 1-й группы данный показатель возрастал в 1,4 раза, а между цыплятами 1-й и 2-й групп – в 1,33 раза. Однако данные показатели были статистически недостоверными.

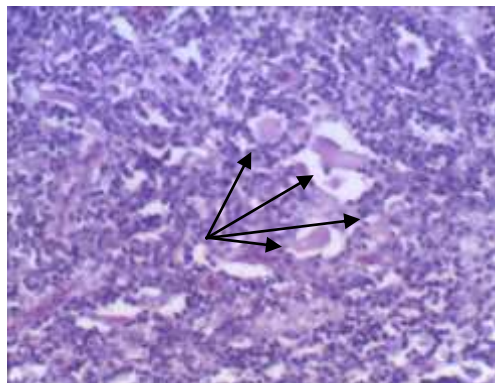


Рисунок 4 – Увеличение количества и размеров тимических телец (телец Гассалья) в тимусе цыплят-бройлеров, зараженных высокопатогенным штаммом вируса ИББ без применения Митофена. Микрофото. Окраска гематоксиин-эозином. Ув. x 120

Заключение. Результаты исследований свидетельствуют, что заражение цыплят патогенным штаммом вируса инфекционной бурсальной болезни приводит к образованию деструктивных патогномичных для ИББ (подострое течение) морфологических изменений в органах иммунной системы птиц. Так, в тимусе цыплят, зараженных высокопатогенным штаммом вируса ИББ без применения Митофена, макроскопически отмечали атрофию органа. При проведении микроморфометрического исследования установлено снижение размеров коркового вещества долек тимуса, расширение мозгового вещества долек, снижение плотности лимфоцитов на условную единицу площади в корковом и мозговом веществе (делимфатизация), увеличение объема стромы, снижение объема паренхимы тимуса, увеличение количества и размеров телец Гассалья. При этом в тимусе цыплят, зараженных вирусом ИББ с применением Митофена, отмечались патологические процессы, имеющие незначительную корреляцию по отношению к контрольной группе птицы.

Таким образом, использование Митофена при вакцинации птицы против ИББ может служить как превентивная мера для предотвращения

ния (снижения) нежелательного воздействия «полевых» и вакцинных штаммов вируса ИББ на иммунную систему.

ЛИТЕРАТУРА

1. Алиев, А. С. Инфекционная бурсальная болезнь птиц / А. С. Алиев. – Санкт-Петербург: НИИЭМ им. Пастера, 2010. – 208 с.
2. Бакулин, В. А. Патоморфология болезни Гамборо: автореф. дисс. ... д-ра ветеринарных наук / В. А. Бакулин; Ленинградский ветеринарный институт, 1992. – 35 с.
3. Болезни домашних и сельскохозяйственных птиц / Б. У. Кэлнек [и др.]; под ред. Б. У. Кэлнека [и др.]; пер. с англ. И. Григорьева [и др.]. – Москва: АКВАРИУМ БУК, 2003. – 1232 с.
4. Влияние митофена на патоморфологические изменения в органах цыплят, зараженных вирусом ИББ / Д. О. Журов [и др.] // Птица и птицепродукты. – 2018. – № 4. – С. 52-55.
5. Громов, И. Н. Иммуноморфогенез у молодняка кур, иммунизированного моно- и ассоциированными инактивированными вирусными вакцинами: автореферат диссертации на соискание ученой степени доктора ветеринарных наук / И. Н. Громов; Витебская государственная академия ветеринарной медицины. – Витебск, 2019. – 53 с.
6. Громов, И. Н. Респираторные болезни птиц: патоморфология и диагностика: рекомендации / И. Н. Громов, Д. О. Журов, Е. А. Баршай. – Витебск: ВГАВМ, 2017. – 40 с.
7. Журов, Д. О. Влияние патогенного штамма «52/70-М» вируса ИББ на морфологию клоакальной бursы цыплят / Д. О. Журов, А. И. Жуков, Д. А. Метлицкая // Аграрная наука – сельскому хозяйству: сборник статей: в 2 кн. / XIV Международная научно-практическая конференция (7-8 февраля 2019 г.). – Барнаул: РИО Алтайского ГАУ, – 2019. Кн. 2. – С. 289-290.
8. Журов, Д. О. Морфология органов иммунной системы цыплят при инфекционной бурсальной болезни / Д. О. Журов, И. Н. Громов // Ветеринарный журнал Беларуси. – 2019. – № 2. – С. 30-34.
9. Журов, Д. О. Морфометрические показатели клоакальной бursы цыплят при инфекционной бурсальной болезни / Д. О. Журов // Материалы международной научной конференции студентов, аспирантов и молодых ученых «Знания молодых для развития ветеринарной медицины и АПК страны». – СПб, Издательство ФГБОУ ВО СПбГАВМ, 2019 г. – С. 97-98.
10. Журов, Д. О. Патоморфологические изменения у цыплят при экспериментальном заражении вирусом ИББ / Д. О. Журов // Молодежь и инновации – 2017: Материалы Международной научно-практической конференции молодых ученых. В 2-х ч. / Гл. ред. П. А. Саскевич. – Горки: Белорусская государственная сельскохозяйственная академия, 2017. – Ч. 2. – С. 117-120.
11. Морфология органов иммунной системы цыплят при заражении штаммом «52/70-М» вируса инфекционной бурсальной болезни и применении антиоксидантного препарата / Д. О. Журов [и др.] // Животноводство и ветеринарная медицина. – 2018. – № 1(28). – С. 46-53.
12. Патоморфологическая диагностика инфекционной анемии цыплят: рекомендации / И. Н. Громов [и др.]. – Витебск: ВГАВМ, 2014. – 34 с.
13. Патоморфологическая и дифференциальная диагностика инфекционной бурсальной болезни птиц: рекомендации / И. Н. Громов [и др.]. – Витебск: ВГАВМ, 2017. – 20 с.
14. Применение антиоксидантов для повышения иммунной реактивности организма птиц: рекомендации / Д. О. Журов [и др.]. – Витебск: ВГАВМ, 2019. – 24 с.
15. Corley, M. M. Immunosuppression in specific-pathogen-free broilers administered infectious bursal disease virus vaccines by in ovo route / M. M. Corley, J. J. Giambrone // Avian Dis. – 2002. V. 46, N 4. – P. 810-815.

16. Corley, M. M. Detection of infectious bursal disease vaccine viruses in lymphoid tissues after in ovo vaccination of specific-pathogen-free embryos / M. M. Corley, J. J. Giambrone, T. V. Dormitorio // Avian Dis. 2001. – V. 45. – P. 897-905.
17. Khatri, M. Response of embryonic chicken lymphoid cells to infectious bursal disease virus / M. Khatri, J. M. Sharma // Veterinary Immunology and Immunophology. – 2009. – Vol. 127, № 3/4. – P. 316-324.
18. Zhurov, D. Pathomorphogenesis of urolithiasis at hens / D. Zhurov // The Youth of the 21st Century: Education, Science, Innovations: Materials of the International Conference for Students, Postgraduates and Young Scientists. – Vitebsk: December 4, 2014. / Vitebsk State University; Editorial board.: I.M. Prischeпа (editor in chief.) [and others.]. – Vitebsk: VSU named after P.M. Mashерov, 2014. – P. 109-110.
19. Zhurov, D. O. To the problem of nephropathy in industrial poultry / D. O. Zhurov, I. N. Gromov // Digest of II International VETistanbul Group Congress, Russia, Saint-Petersburg, 07-09 April 2015 / VETistanbul Group. – Saint-Petersburg. – P. 486-487.

УДК 619:616.61-091

МОРФОЛОГИЧЕСКОЕ ПРОЯВЛЕНИЕ ПАТОЛОГИИ ПОЧЕК СЕЛЬСКОХОЗЯЙСТВЕННЫХ И ДОМАШНИХ ЖИВОТНЫХ

Д. О. Журов, А. И. Жуков

УО «Витебская ордена «Знак Почета» государственная академия ветеринарной медицины»

г. Витебск, Республика Беларусь (Республика Беларусь, 210026,
г. Витебск, ул. 1-я Доватора 7/11, e-mail: zhurovd@mail.ru)

***Ключевые слова:** нефропатии, почки, животные, патологические изменения, гистологическое исследование.*

***Аннотация.** Почки, являясь центральным органом мочевыделительной системы, одними из первых способны реагировать на протекающие патологические состояния в организме животных. Во время проведения вскрытия трупов животных приходится сталкиваться с различной формой патологии почек воспалительной этиологии и нарушения обмена веществ (дистрофией). С описанием морфологических особенностей данных групп патологии почек можно ознакомиться в наших ранее изданных работах по данной проблеме.*

При этом часто при вскрытии трупов животных приходится иметь дело и с почечной патологией, развивающейся при других общих патологических процессах: атрофиях, расстройствах кровообращения, механических повреждениях и др., – которые менее распространены и недостаточно описаны в специальной научной литературе. В то же время макроскопические изменения в почках животных при всех видах патологии во многом однотипные, что порой затрудняет постановку окончательного диагноза. В таких ситуациях гистологическое исследование тканей пораженного органа является одним из основных методов диагностики.