

9. Петрина, С. Н. Фосфолипидный состав различных тканей крыс при обезвоживании организма / С. Н. Петрина, Л. В. Юшина // Вопросы мед. химии. – 1983. – Т. 29, № 1. – С. 26-29.
10. Смирнова, Л. В. Применение дрожжевого пробиотика в рационах молочных коров / Л. В. Смирнова, С. В. Субботина, Е. Е. Хоштария // Молоч. и мясное скотоводство. – 2014. – № 5. – С. 26-28.
11. Федоров, Ю. Н. Иммунологический мониторинг в животноводстве: состояние и перспективы / Ю. Н. Федоров // Стратегия развития животноводства в России – XXI в. – М., 2001. – Ч. 2. – С. 337-346.
12. Щетко, В. А. Чувствительность бифидобактерий к антибиотикам различных классов / В. А. Щетко, Н. А. Головнева // Весті акадэміі навук Беларусі: серыя біялагічных навук. – 2014. – № 2. – С. 103-106.
13. Ятусевич, А. И. Новое в патологии животных / А. И. Ятусевич, Н. Н. Андросик, С. С. Абрамов. – Минск: Техноперспектива, 2008. – 403 с.
14. Bernacconi, P. La flore microbienne intestinale, une barriere der defense contre l'infection: diarrheas dues aut antibiotignes / P. Bernacconi // Med. et chir. dig. – 1985. – Vol. 14, № 4. – P. 321-322.
15. Keljo, D. J. Altered jejunal permeability to macromolecules during viral enteritis in the piglet / D. J. Keljo, D. G. Butler, J. R. Hamilton // Gastroenterology. – 1985. – Vol. 88, N 4. – P. 998-1004.
16. Kelly, K. W. Immunity changes in confined animals: a route to disease / K. W. Kelly, H. I. Mertschind, H. Salmon // Ann. Res. Vet. – 1994. – Vol. 15, № 2. – P. 201-204.
17. Kovach, F. Die Rolle der Tierhygiene in der Verchutung polifactorialer Krankheit / F. Kovach // Tierarzt. Wschr. – 1998. – Bd. 91. – S. 64-69.
18. Rivont, P. Les test de detection rapide de l' hypogammaglobulinemie du veau nouveau – ne: comparaison et developpements / P. Rivont // Ann. med. veter. – 1982. – T. 126, N 8. – S. 621-628
19. Roberts, C. J. A fat mobilization syndrome in dairy cows in early lactation / C. J. Roberts, I. M. Reid, A. Paterson // Veterinary Rec. – 2001. – Vol. 108, № 7. – P. 171-179.
20. Semper, D. C. Uso y abuso de los antibiotics / D. C. Semper // Cultivator mod. – 1989. – Vol. 832. – P. 32-33.

УДК 619:616.995.122.21-07:636.2.034

ВЛИЯНИЕ ФАСЦИОЛЕЗНОЙ ИНВАЗИИ НА МОРФОЛОГИЮ ПЕЧЕНИ КРУПНОГО РОГАТОГО СКОТА В УСЛОВИЯХ ХОЗЯЙСТВ ВИТЕБСКОЙ ОБЛАСТИ

Е. О. Ковалевская, Н. Г. Хомченко, А. И. Жуков, Д. О. Журов

УО «Витебская ордена «Знак Почета» государственная академия ветеринарной медицины»

г. Витебск, Республика Беларусь (Республика Беларусь, 210026,

г. Витебск, ул. 1-я Доватора 7/11, e-mail: den.kovale@yandex.ru)

***Ключевые слова:** фасциола, патоморфологические изменения, печень, альтеративный гепатит, паразитарный цирроз.*

***Аннотация.** В статье приводятся данные по заражению крупного рогатого скота фасциолами в условиях специализированных сельскохозяйственных предприятий Витебской области. Вместе с тем приведено описание па-*

томорфологических изменений в печени животных при различном течении фасциоза.

INFLUENCE OF FASCIOLESIS INVASION ON LIVER OF CATTLE LIVER MORPHOLOGY UNDER THE CONDITIONS OF VITEBSK REGION ECONOMIES

E. O. Kovalevskay, N. G. Khomchenko, A. I. Jukov, D. O. Zhurov

ЕІ «Vitebsk Order «Badge of Honor» State Academy of Veterinary Medicine»

Vitebsk, Republic of Belarus (Republic of Belarus, 210026, Vitebsk, 7/11 Dovator St.; e-mail: den.kovale@yandex.ru)

Key words: *fasciola, pathomorphological changes, liver, alterathion hepatitis, parasitic cirrhosis.*

Summary. *The article provides data on the infection of cattle with fasciols in specialized agricultural enterprises of the Vitebsk region. At the same time, a description of pathomorphological changes in the liver of animals with a different course of fascioliasis is given.*

(Поступила в редакцию 14.05.2020 г.)

Введение. Получение качественного молока, мяса и других продуктов питания является одной из приоритетных задач агропромышленного комплекса нашей страны. Несмотря на высокую технологичность животноводческих отраслей, продуктивность животных не всегда достаточно высокая [1, 5, 6]. Одной из причин снижения продуктивности животных является широкое распространение паразитарных болезней, среди которых значительное место занимает фасциоз – гельминтозное заболевание травоядных млекопитающих и человека, возбудителем которого являются трематоды рода *Fasciola* [7, 11-17]. Болезнь описана у 40 видов животных (крупный рогатый скот овцы козы лошади зубры, лоси, косули, свиньи, кролики, зайцы и др.) [11, 13].

Заболевание характеризуется нарушением деятельности желудочно-кишечного тракта, поражением печени, желтухой, анемией, потерей массы тела и снижением продуктивности у животных [2, 4, 8-10].

Первые сообщения о печеночном сосальщике на территории нынешней Беларуси описаны в 1885 г., когда известный исследователь И. М. Ковалевский сообщил о массовом заболевании фасциозом животных в Могилевской области. О высокой инвазированности животных в дальнейшем сообщает Макаревский А. Н. (1928), Скрыбин К. И.,

Шульц Р. С. (1935), Бобкова А. Ф. (1956), Жариков И. С., Егоров Ю. Г. (1977), Протасовицкая Р. Н. (2008), Ятусевич А. И. с соавт. (2015).

По данным многолетних исследований, инвазированность коров в Республике Беларусь доходит до 52-54 %, а в некоторых районах Белорусского Полесья – до 95-100 %. Возрастные данные гельминтово-скопических исследований свидетельствуют о наиболее высокой зараженности фасциолами коров – 55,2 %, первотелок и нетелей – 45,3 %. Молодняк 12-18 мес инвазирован в меньшей степени – 6,9 %. Молодняк текущего года рождения заражается летом, чаще осенью через зеленую массу, скошенную с неблагополучных пастбищ [15].

Фасциозез наносит хозяйствам значительный экономический ущерб, который складывается из затрат на лечение, профилактику болезни, снижения удоев у лактирующих животных, качества молока, а также вынужденной выбраковки животных и получаемых от них субпродуктов [3]. Основные изменения при фасциозезе наблюдаются в печени. Степень их развития зависит от течения болезни, интенсивности заражения личинками фасциол и иммунной реактивности организма животных.

Целью работы явилось определение макро- и микроскопических изменений в печени крупного рогатого скота при фасциозезе в условиях хозяйств Витебской области.

Материал и методика исследований. Исследования проведены в условиях одного из специализированных мясоперерабатывающих предприятий Витебской области, а также в лаборатории кафедры патанатомии и гистологии УО «ВГАВМ». Был проведен послеубойный осмотр печени с последующим отбором проб пораженного фасциолами органа для гистологического исследования. Кусочки печени фиксировали в 10%-м растворе нейтрального формалина. Зафиксированный материал подвергали уплотнению путем заливки в парафин. Обезвоживание и парафинирование кусочков органов проводили с помощью автомата для гистологической обработки тканей «MICROM STP 120» типа «Карусель» (производство Германия). Для заливки кусочков и подготовки парафиновых блоков использовали автоматическую станцию «MICROM EC 350». Гистологические срезы кусочков органов, залитых в парафин, готовили на роторном (маятниковом) микротоме «MICROM HM 340 E». Для обзорного исследования срезы окрашивали гематоксилин-эозином по методике, установленной в лаборатории [5]. Депарафинирование и окрашивание гистосрезов проводили с использованием автоматической станции «MICROM HMS 70». Гистологические исследования проводили с помощью светового микроскопа «Био-

мед-б». Фотоснимки патологических процессов изготавливали с помощью специализированной программной компьютерной системы.

Результаты исследований и их обсуждение. По данным диагностической и статистической работы отдела производственно-ветеринарного контроля (ОПВК), за последние 4 года в хозяйствах Витебской области установлен достаточно высокий процент заболеваемости животных фасциолезом (данные приведены на рисунке 1), что свидетельствует об отсутствии должного уровня диагностических, лечебных и профилактических мероприятий при данной болезни.

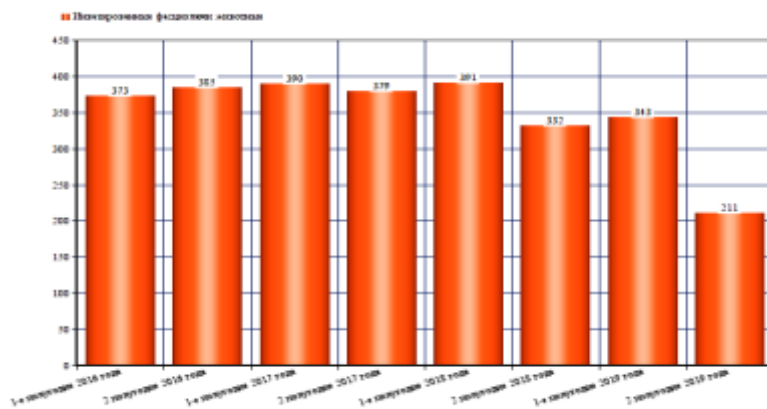


Рисунок 1 – Распространение фасциолеза среди крупного рогатого скота в хозяйствах Витебской области (период 2016-2019 гг.)

При осмотре убойных туш отмечали снижение упитанности, а также иктеричность кожи и видимых слизистых оболочек. При вскрытии в печени больных животных отмечались признаки острого альтеративного (паразитарного) гепатита: орган был увеличен в размере, форма его не изменена, консистенция дряблая, цвет пестрый, на серо-коричневом или желтовато-коричневом фоне паренхимы выявлялись множественные очажки в виде точек и полосок темно-красного цвета, шириной до 2-3 мм, представляющие собой каналы, пробуровленные личинками фасциол и заполненные кровью. Рисунок дольчатого строения на разрезе был выражен не четко (рисунок 2).

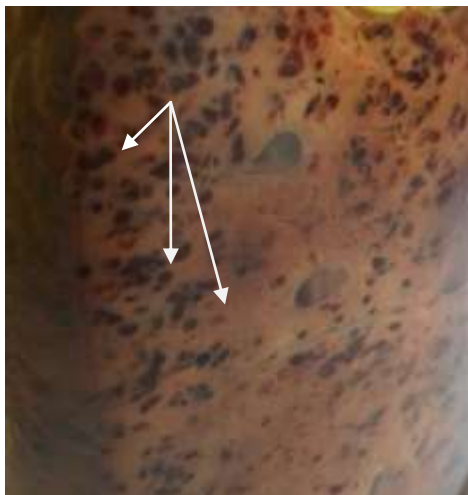


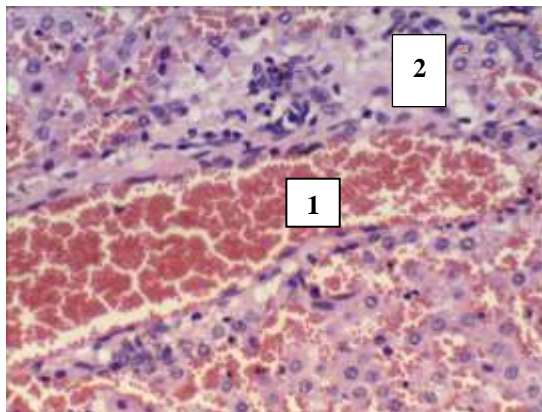
Рисунок 2 – Острый альтеративный (паразитарный) гепатит. Стрелками показаны пути миграции личинок фасциол. Макрофото

При гистологическом исследовании наиболее выраженные изменения отмечались в печеночных дольках и системе выводных протоков. Форма печеночной дольки была не изменена, но из-за слабо выраженных междольковых прослоек рыхлой соединительной ткани дольки определялись не всегда отчетливо. Из-за пробурливания ходов личинками фасциолами печеночные балки находились в состоянии дискомплексации – при этом гепатоциты разъединены и находятся на расстоянии друг от друга. В паренхиме и интерстиции выявлялись многочисленные дефекты на месте миграции личинок. Они представляли собой каналы, пробуранные фасциолами и заполненные кровью (рисунок 3).

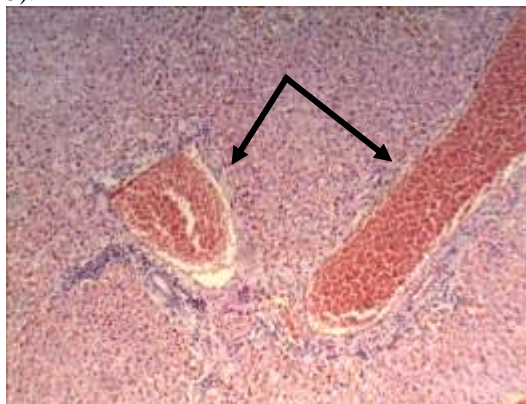

Рисунок 3 – Печень коровы. Острый альтеративный гепатит при фасциозе. Стрелками показаны каналы, заполненные кровью. Микрофото. Окраска гематоксилин-эозином. Ув. x 120

Также наблюдались признаки некроза гепатоцитов. Вместе с тем в паренхиме органа вокруг каналов обнаруживались небольшие пролифераты из лимфоцитов, гистиоцитов, плазмоцитов, эозинофилов и единичных нейтрофилов. Некоторые клеточные элементы (эозинофилы, лимфоциты и макрофаги) лежали единично или небольшими группами (рисунок 4).



1 – канал, заполненный кровью;
2 – клеточный пролиферат
Рисунок 4 – Острый альтеративный (паразитарный) гепатит при фасциозе у коровы. Микрофото. Окраска гематоксилин-эозином. Ув. X 240

Размеры пролифератов зависели от степени выраженности некробиотических изменений в печени и интенсивности инвазии органа. В гепатоцитах выявлялась зернистая и жировая мелкокапельная дистрофия. Нередко наблюдались холестазы с образованием желчных тромбов, а иногда выражен стаз желчи в капиллярах.

У некоторых животных фасциоз приобретал хроническое течение. При этом в печени отмечались признаки паразитарного цирроза: печень была увеличена в размере, плотной консистенции, серо-коричневого цвета. На поверхности разреза органа были видны серые тяжи, диаметром до 1 см. Они были образованы разрастающейся соединительной тканью в стенках пробуровленных личинками каналов (рисунок 5).

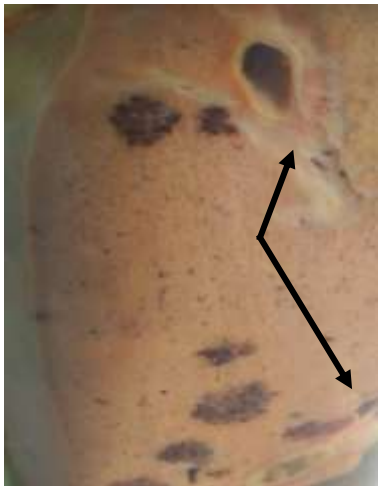

Рисунок 5 – Паразитарный цирроз печени коровы.
Стрелками показано разрастание соединительной ткани в стенках желчных протоков и по ходу вновь образованных каналов.
Макрофото

Кроме того, разрастания соединительной ткани мы наблюдали также в стенках желчных протоков и вокруг них. В просветах желчных протоков содержалась грязно-зеленая жидкость с личинками фасциол длиной до 2,5 см и шириной до 1 см.

Заключение. При патоморфологическом исследовании печени крупного рогатого скота от этих животных установлены тяжелые патоморфологические изменения, характерные как для альтеративного паразитарного гепатита при остром и подостром течении фасциолеза, так и цирроза печени – при хроническом его течении.

ЛИТЕРАТУРА

1. Абакумов, В. И. Диагностика и патоморфология при саркоцистозе крупного рогатого скота и его ассоциации с эхинококкозом и фасциолезом / В. И. Абакумов // Автореферат диссертации на соискание ученой степени кандидата ветеринарных наук / Башкирский государственный аграрный университет. – Уфа, 2012. – 23 с.
2. Братушкина, Е. Л. Патоморфологические изменения и структурные преобразования печени при фасциолезе у коров и быков хозяйств витебской области / Е. Л. Братушкина, Д. Н. Федотов, А. И. Жуков // Аграрная наука – сельскому хозяйству: сборник статей: в 3 кн. / X Международная научно-практическая конференция (4-5 февраля 2015 г.). Барнаул: РИО АГАУ, – 2015. Кн. 3. – С. 228-229.
3. Датченко, О. О. Влияние фасциолеза на ветеринарно-санитарные качества продуктов убоя крупного рогатого скота / О. О. Датченко, Н. С. Титов, В. В. Ермаков // Известия Самарской государственной сельскохозяйственной академии. Вып. 2. – Самара. 2018. – С. 32-35.
4. Курс лекций по частной патологической анатомии: учебно-методическое пособие для студентов по специальности «Ветеринарная санитария и экспертиза». Ч. 2. Болезни вирусной и паразитарной этиологии, микозы и микотоксикозы / В. С. Прудников [и др.]; Витебская государственная академия ветеринарной медицины. – Витебск, 2013. – 106 с.
5. Меркулов, Г. А. Курс патологистологической техники / Г. А. Меркулов. – Ленинград: Медицина, 1969. – 432 с.

6. Новые подходы к диагностике фасциоза дойных коров / И. Н. Дубина [и др.] // Паразитарные системы и паразитоценозы животных: материалы V международной научно-практической конференции Международной ассоциации паразитологов, г. Витебск, 24-27 мая 2016 / Витебская государственная академия ветеринарной медицины. – Витебск, 2016. – С. 51-53.
7. Паразитология и инвазионные болезни животных: учебник для студентов учреждений высшего образования по специальности «Ветеринарная медицина» / А. И. Ятусевич [и др.]; ред. А. И. Ятусевич. – Минск: ИВЦ Минфина, 2017. – 544 с.
8. Патогистологическая диагностика болезней животных: учебно-методическое пособие для студентов по специальностям «Ветеринарная медицина», «Ветеринарная санитария и экспертиза» и слушателей ФПК и ПК / В. С. Прудников [и др.]; Витебская государственная академия ветеринарной медицины, Кафедра патологической анатомии и гистологии. – Витебск: ВГАВМ, 2012. – 15 с.
9. Патологическая анатомия сельскохозяйственных животных: практикум: учебное пособие для студентов учреждений высшего образования по специальности «Ветеринарная медицина» / В. С. Прудников [и др.]; ред. В. С. Прудников. – Минск: ИВЦ Минфина, 2018. – 383 с.
10. Прудников, В. С. Патологическая анатомия животных: учебное пособие для студентов учреждений высшего образования по специальности «Ветеринарная медицина» / В. С. Прудников, Б. Л. Белкин, А. И. Жуков. – Минск: ИВЦ Минфина, 2012. – 480 с.
11. Формирование паразитарных систем крупного рогатого скота в условиях интенсификации отрасли / А. И. Ятусевич [и др.] // Ученые записки учреждения образования «Витебская ордена «Знак Почета» государственная академия ветеринарной медицины»: научно-практический журнал. – Витебск, 2017. – Т. 53, вып. 2. – С. 154-157.
12. Шелякин, И. Д. Некоторые вопросы ферментативной активности печени и патоморфологических изменений при фасциозе крупного рогатого скота / И. Д. Шелякин, С. Н. Семенов, О. А. Сапожкова // Теория и практика борьбы с паразитарными болезнями: мат. науч.-практ. конф. – М., 2014. – С. 346-350.
13. Эпизоотическая ситуация по некоторым гельминтозам крупного рогатого скота в регионах Республики Беларусь / А. И. Ятусевич [и др.] // Современные технологии сельскохозяйственного производства. XV Международная научно-практическая конференция: материалы конференции (Гродно, 18 мая 2012 года) / Гродненский государственный аграрный университет. – Гродно, 2012. – Ч. 1: Агрономия. Защита растений. Зоотехния. Ветеринария. – С. 458-459.
14. Ятусевич, А. И. Эволюция проблемы фасциоза животных / А. И. Ятусевич, Е. Л. Братушкина, Л. А. Вербицкая // Современные аспекты патогенеза, клиники, диагностики, лечения и профилактики паразитарных заболеваний: труды IX Республиканской научно-практической конференции с международным участием, посвященной 80-летию кафедры медицинской биологии и общей генетики и УО «Витебский государственный ордена Дружбы народов медицинский университет» / Витебский государственный медицинский университет. – Витебск, 2014. – С. 217-221.
15. Ятусевич, А. И. Паразитарные болезни крупного рогатого скота в условиях интенсификации отрасли / А. И. Ятусевич, Е. Л. Братушкина, Е. О. Ковалевская // Ученые записки учреждения образования «Витебская ордена «Знак Почета» государственная академия ветеринарной медицины»: научно-практический журнал. – Витебск, 2017. – Т. 53, вып. 4 – С. 75-78.
16. Cawdery M. J. H. Review of the economic importance of fascioliasis in sheep and cattle // Irish veter. news. – 1984. – № 9. – P. 14-22.
17. Hoover R.S. et al Seasonal transmission of F. hepatica to cattle in northwestern United States // J. Am. Veter. Med. Assn. – 1984. – № 6. – P. 695-698.
18. Maingi N., Mathenge S. N. Acute fatal fascioliasis in sheep in Kinangop district of Kenya // Bull. Anim. health and Prod. Afr. – 1995. – №1. – P. 21-27.