Заключение. В опытной группе (I) с применением плазмы крови в дозе 20 мл/кг м. т. ж. внутривенно или внутрибрюшинно, трижды с интервалом 12 часов и нитазоксанида в дозе 0,15 г/кг м. т. ж. однократно эффективность схемы лечения составила 80%, что на 40% выше традиционной схемы, по причине того, что свежая плазма вакцинированных собак содержит высокий титр антител, устраняя гипопротеинемию, гипоальбуминемию и гипогаммаглобулинемию в организме больных щенков. Это необходимо учитывать на практике при лечении собак, больных парвовирусным энтеритом.

Литература. *1. Альшевская, Т. В. Эпизоотологическое и клинико-морфологическое проявление парвовирусного энтерита у норок / Т. В. Альшевская, В. А. Герасимчик // Студенческая наука – аграрному производству : мат. 92-й Международной научной студенческой конференции, г. Витебск, 10–11 мая 2007 г. – Витебск, 2007. – С. 10–11. 2. Галкина, Т. С. Иммунобиологические свойства возбудителей парвовирусного энтерита и чумы плотоядных, используемых для изготовления биопрепаратов : автореф. дисс. … канд. вет. наук : 16.00.03. / Т. С. Галкина ; ФГУ «Федеральный центр охраны здоровья животных». – Владимир, 2008 – 25 с. 3. Герасимчик, В. А. Влияние гельминтозной инвазии на уровень поствакцинальных антител против чумы плотоядных и парвовирусного энтерита у собак / В. А. Герасимчик, Е. С. Еремеев / Аграрная наука. – 2021. – № 9 (352). – С. 18–24. 4. Герасимчик, В. А. Парвовирусы – возбудители кишечных инфекций плотоядных, птиц и человека / В. А. Герасимчик, Т. В. Альшевская // Экология и инновации : мат. VII Междунар. н.-пр. конф., г. Витебск, 22–23 мая 2008 года. – Витебск, 2008. – С. 9–10. 5. Николаев, В. С. Сравнительная эффективность различных схем лечения собак, больных парвовирусным энтеритом / В. С. Николаев, В. А. Герасимчик // Студенты – науке и практике АПК : мат. 106-й Междунар. н.-практ. конф. студ. и магистр., г. Витебск, 21 мая 2021 г. – Витебск : ВГАВМ, 2001. – С. 175–176. 6. Патент Украины №26241 «Спосіб експрес-діагностики еймеріїдозів і нематодозів м´ясоїдних тварин» (Способ экспресс-диагностики эймериидозов и нематодозов плотоядных животных). В.А. Герасимчик. Заявл. 23.04.2007 г., № 20872/3, опубл. 10.09.2007 г., бюллетень №14. 7. Albaz, A. Z. Investigation of the antiviral effect of acyclovir on canine parvovirus infection / A. Z. Albaz // Pharm. Pharmacol. Int. J. – 2015. - № 2 (2). – P.36-39. DOI: 10.15406/ppij. – 2015.02.00014. 8. Goddard, A. Canine parvovirus / A. Goddard // Vet. Clin. North. Am. Small. AnimPract. – 2010. - № 40 (6). – P. 1041–1053. 9. Mathios, E. Canine parvoviral enteritis: an update on the clinical diagnosis, treatment, and prevention / E. Mathios // Vet. Med. (Auckl). – 2016. - № 7. – P. 91–100. 10. Meunier, P. Pathogenesis of canine parvoviral enteritis sequestration, virus distribution and passive immunization studies / P. Meunier // Vet. Pathol. – 1985. - № 22. – P. 617–624. 11. Iris, Kalli. Factors affecting the occurrence, duration of hospitalization and final outcome in canine parvovirus infection / Kalli Iris. – 2010. - № 89 (2). – P. 174-178. 12. Purvis, D. Systemic inflammatory response syndrome: septic shock / D. Purvis // Vet. Clin. North. Am. Small. Anim. Pract. – 1994. - № 24 (6). – P. 1225–1247.*

Поступила в редакцию 21.03.2022.

УДК 619:615.37:616.98:579.842.11

СРАВНИТЕЛЬНАЯ ПРОФИЛАКТИЧЕСКАЯ И ЛЕЧЕБНАЯ ЭФФЕКТИВНОСТЬ ПОЛИВАЛЕНТНОЙ АНТИАДГЕЗИВНОЙ АНТИТОКСИЧЕСКОЙ И ПОЛИВАЛЕНТНОЙ СЫВОРОТОК ПРОТИВ КОЛИБАКТЕРИОЗА СЕЛЬСКОХОЗЯЙСТВЕННЫХ ЖИВОТНЫХ

Горбунова И.А.
УО «Витебская ордена «Знак Почета» государственная академия ветеринарной медицины»,
г. Витебск, Республика Беларусь

В данной статье была изучена профилактическая и лечебная эффективность в сравнительном аспекте между опытной поливалентной антиадгезивной антитоксической сывороткой и поливалентной сывороткой против колибактериоза сельскохозяйственных животных. ***Ключевые слова****: сыворотка, колибактериоз, сельскохозяйственные животные, телята, эшерихии.*

COMPARATIVE PREVENTIVE AND THERAPEUTIC EFFECTIVENESS OF POLYVALENT ANTI-ADHESIVE ANTITOXIC AND POLYVALENT SERUM AGAINST COLIBACTERIOSIS OF FARM ANIMALS

Gorbunova I.A.
Vitebsk State Academy of Veterinary Medicine, Vitebsk, Republic of Belarus

In this article, the preventive and therapeutic efficacy was studied in a comparative aspect between the experimental polyvalent antiadhesive antitoxic serum and the polyvalent serum against colibacillosis of farm animals. ***Keywords:*** *serum, colibacteriosis, farm animals, calves, Escherichia.*

Введение. Инфекционные болезни животных составляют значимую проблему для сельскохозяйственной промышленности Республики Беларусь и других стран мира, которые приводят к потерям и снижению качества продукции.

Для животноводческих комплексов и обычных традиционных ферм Республики Беларусь большую опасность представляют как бактериальные, так и вирусные желудочно-кишечные болезни

молодняка крупного рогатого скота. Они наносят хозяйствам ощутимый экономический ущерб, который складывается из падежа, задержки роста и развития, снижения прироста живой массы и генетического потенциала телочек, выбраковки переболевших животных и значительных расходов на мероприятия по профилактике и ликвидации этих болезней [3].

Желудочно-кишечные заболевания в животноводстве являются актуальной проблемой.

Из желудочно-кишечных болезней бактериальной этиологии первое место продолжительное время занимает колибактериоз (эшерихиоз) [1].

Колибактериоз – остро протекающая болезнь молодняка, преимущественно первых дней жизни, характеризующаяся диареей, интоксикацией и большой летальностью. В отдельных случаях колибактериоз сопровождается поражением центральной нервной системы, суставов и легких. Возбудителем колибактериоза являются патогенные (энтеропатогенные) сероварианты *Escherichia coli* [2, 5, 6].

Впервые заболевание у телят установлено в 1891 г. К. Йенсеном в Дании. В специальной литературе известно много синонимов, под которыми описывалась патология: колибациллез, колисепсис, колиэнтерит, колидиарея, «белый понос телят», токсическая диспепсия. В развитии колидиареи новорожденных телят ведущую роль отводят энтеротоксигенным штаммам эшерихий с адгезивными антигенами К88, К99,987Р, F41, F18, А20. Патология имеет глобальное распространение, сопровождается большими убытками [4].

Использование традиционных схем лечения желудочно-кишечных заболеваний животных с применением антибиотиков, нитрофурановых, сульфаниламидных и других химиотерапевтических препаратов не всегда может привести к положительному результату. К тому же основным недостатком этих средств является отсутствие избирательного действия только для этиологического агента, то есть лекарственные препараты, входящие в вышеуказанные группы лекарственных средств, подавляют рост или действуют губительно на все микроорганизмы, находящиеся как в полости кишечника, так и в других органах животного [7].

Из средств пассивной иммунизации применяется ряд сывороток, но набор антигенов, используемый для гипериммунизации волов для получения препарата, не всегда соответствует антигенному составу возбудителей, циркулирующих в хозяйствах, что не обеспечивает нужного эффекта от их использования.

Сотрудниками кафедры эпизоотологии и ОАО «БелВитунифарм» (УП «Витебская биофабрика») была разработана новая поливалентная антиадгезивная антитоксическая сыворотка против колибактериоза сельскохозяйственных животных, в состав которой входят не только энтеропатогенные, но и адгезивные штаммы эшерихий. В связи с этим возникла необходимость в изучении профилактической и лечебной эффективности сыворотки.

Материалы и методы исследований. Профилактическую и лечебную эффективность сыворотки поливалентной антиадгезивной антитоксической против колибактериоза сельскохозяйственных животных изучали в условиях СПК «Виткоагро» МТФ «Октябрь» Слуцкого района Минской области.

Для проведения опыта по изучению профилактической эффективности было сформировано 3 группы телят в возрасте от 1 до 3 дней общим количеством 64 животных.

Телята 1-й группы в количестве 26 голов подвергались иммунизации сывороткой поливалентной антиадгезивной антитоксической против колибактериоза сельскохозяйственных животных производства УП «Витебская биофабрика».

Телят 2-й группы (n=21) обрабатывали сывороткой поливалентной против колибактериоза (эшерихиоза) сельскохозяйственных животных, производства УП «Витебская биофабрика».

Телята 3-й группы (n=17) иммунизации не подвергались – интактные животные.

Сывороточные биопрепараты вводили в область шеи внутримышечно в дозах согласно Инструкциям по их применению, двукратно, с интервалом 14 дней. С момента введения сывороток за животными всех трех групп велось наблюдение в течение всего срока исследования, осуществляя при этом контроль за их клиническим состоянием, а также проведение термометрии.

Профилактическую эффективность сывороточных биопрепаратов оценивали по количеству заболевших и павших животных в опытной и контрольной группах.

Для определения лечебной эффективности было сформировано 2 группы телят в возрасте до 10 дней, у которых наблюдались признаки поражения желудочно-кишечного тракта, обусловленные действием энтеропатогенных и адгезивных штаммов эшерихий. Группы животных формировались поэтапно по мере клинического проявления болезни. Диагноз был установлен на основании анамнеза, эпизоотических, клинических, патологоанатомических данных, а также по результатам бактериологического исследования.

Телятам первой группы (опытная, n=17) с лечебной целью вводили гипериммунную сыворотку против колибактериоза сельскохозяйственных животных опытной серии, производства УП «Витебская биофабрика».

Телятам второй группы (контрольная, n=14) применяли сыворотку поливалентную против колибактериоза (эшерихиоза) сельскохозяйственных животных, производства УП «Витебская биофабрика».

Биопрепараты вводили с соблюдением установленных правил асептики и антисептики. Перед применением сывороток место инъекций предварительно выстригали и подвергали обработке спиртом ректификатом. Шприцы и иглы стерилизовали кипячением.

Сыворотки вводили внутримышечно в область средней трети шеи двукратно с интервалом 10 часов в дозе 50 см^3.

Лечебную эффективность применяемых сывороток определяли по длительности периода переболевания, тяжести инфекционного процесса, количеству павших и вынужденно убитых животных в опытной и контрольной группах.

За животными подопытных групп на протяжении всего периода исследования осуществляли клиническое наблюдение с измерением температуры тела, определением общей и местной реакции организма.

Результаты исследований. Профилактическая эффективность сыворотки опытной серии – поливалентной антиадгезивной антитоксической против колибактериоза сельскохозяйственных животных изучалась в сравнительном аспекте с производственной сывороткой поливалентной против колибактериоза (эшерихиоза) сельскохозяйственных животных в условиях хозяйств, стационарно неблагополучных по колибактериозу.

Результаты испытания сывороток в условиях СПК «Виткоагро» Слуцкого района представлены в таблице 1.

Таблица 1 – Профилактическая эффективность гипериммунных сывороток против колибактериоза в СПК «Виткоагро»

№ п/п	Показатели	Единицы измерения	Группы животных		
			первая	вторая	третья
1	Количество животных в группе	гол	26	21	17
2	Заболело телят	гол	–	2	4
		%	–	9,5	23,5
3	Длительность болезни	суток	–	4	7
4	Пало животных	гол	–	–	2
		%	–	–	11,8
5	Профилактическая эффективность	%	100	90,5	–

Как видно из таблицы 1, весь молодняк крупного рогатого скота первой (опытной) группы, обработанный поливалентной антиадгезивной антитоксической сывороткой против колибактериоза сельскохозяйственных животных, в течение всего срока наблюдения остался клинически здоровым. Профилактическая эффективность составила 100%.

Во второй группе, состоящей из 21 теленка после введения производственного варианта сыворотки, заболело двое животных (9,5%). Клинически болезнь сопровождалась слабо выраженным угнетением, вялостью, диарейным синдромом, повышением температуры тела на 0,5–0,8^{0}С. Продолжительность болезни составила 4 дня. Случаев падежа отмечено не было. Профилактическая эффективность – 90,5%.

В третьей (контрольной) группе в количестве 17 телят заболело 4 (23,5%). Общее клиническое состояние у заболевших животных было значительно тяжелее, чем у больных телят 2-й группы. Длительность болезни в среднем составила 7 суток. Из числа заболевших 2 (11,8%) теленка пало. При вскрытии трупов установлены следующие патологоанатомические изменения.

Слизистые оболочки ротовой полости, пищевода, конъюнктива, кожа, скелетные мышцы суховатые, с синюшным оттенком. Подкожная клетчатка также суховатая. Мочевой пузырь пустой.

Слизистая оболочка сычуга набухшая, разрыхленная, резко покрасневшая, матовая, покрыта полужидкой слизью красного цвета, усеяна множеством точечных кровоизлияний (рисунок 1).

При осмотре различных отделов тонкого и толстого кишечника выявляются морфологические признаки острого воспаления (рисунок 2).

Рисунок 1 – Макрофото. Острый катарально-геморрагический абомазит у теленка 12-дневного возраста 3-й группы

Рисунок 2 – Макрофото. Труп теленка 15-дневного возраста 3-й группы. Признаки колита (1), еюнита (2), жировая дистрофия печени (3), расширение желчного пузыря (4)

В тощей, подвздошной, слепой и ободочной кишках слизистая оболочка набухшая, темно-красного цвета, разрыхленная, покрыта темно-красной полужидкой слизью (рисунок 3). В серозных оболочках выявляются единичные точечные кровоизлияния.

Лимфоузлы брыжейки и сычуга увеличены в размере в 1,5–2 раза, уплотненной консистенции, сочные, с поверхности и на разрезе пятнисто покрасневшие, рисунок лимфоидных узелков на разрезе нечеткий.

Селезенка увеличена в объеме, капсула напряжена, края притуплены, форма не изменена, консистенция мягкая, цвет пульпы темно-красный. На разрезе соскоб пульпы больше, чем в норме. Узелковое и трабекулярное строение слабо выражено. Под капсулой повсеместно имеются множественные точечные и пятнистые кровоизлияния (рисунок 4).

Рисунок 3 – Макрофото. Острый катарально-геморрагический колит у теленка 12-дневного возраста 3-й группы

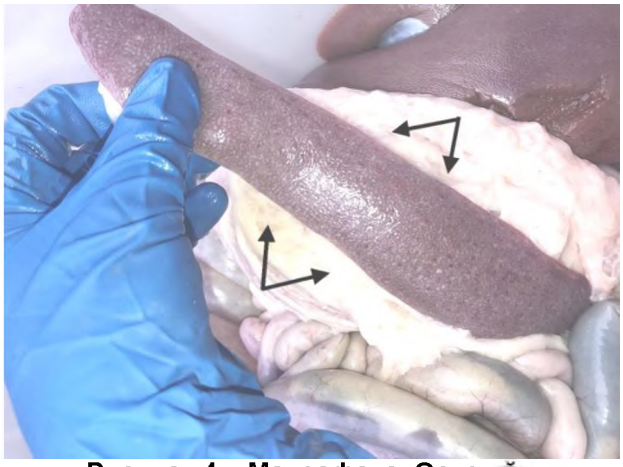

Рисунок 4 – Макрофото. Острый Серозный спленит у теленка 15-дневного возраста 3-й группы. Точечные кровоизлияния под капсулой

Печень увеличена в объеме, края притуплены, капсула напряжена, ее края на разрезе не сходятся. Форма не изменена, поверхность органа гладкая. Печень имеет дряблую консистенцию, желто-коричневый цвет (рисунок 5). Рисунок дольчатого строения на разрезе не выражен. Желчный пузырь содержит 120-150 мл густой желчи темно-зеленого цвета (рисунок 2). Слизистая оболочка бархатистая, зеленоватого цвета, влажная, блестящая.

Почки увеличены в размере, форма не изменена. Капсула напряжена, края разреза капсулы не сходятся. Орган дряблой консистенции, цвет – желто-коричневый (рисунок 6). Поверхность разреза матовая, граница между корковым и мозговым веществом в дольках органа не выражена. Имеются множественные подкапсулярные точечные кровоизлияния.

Рисунок 5 – Макрофото. Жировая дистрофия печени у теленка 12-дневного возраста 3-й группы

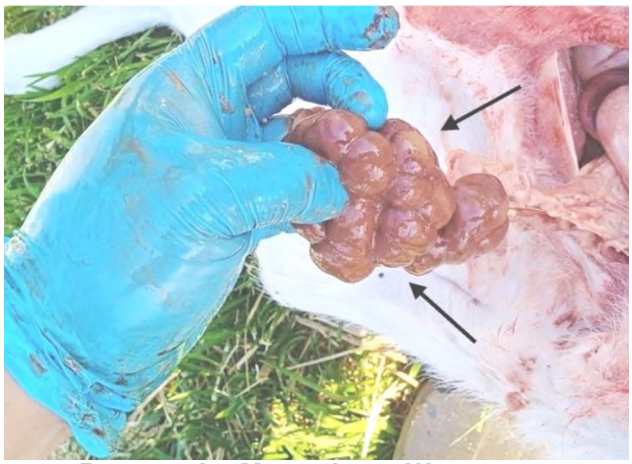

Рисунок 6 – Макрофото. Жировая дистрофия почки у теленка 12-дневного возраста 3-й группы

В сердечной сумке постороннее содержимое отсутствует. Перикард и эпикард гладкие, блестящие, бледно-серого цвета. В эпикарде имеются единичные точечные кровоизлияния. Сердце округлой формы, эпикардиальная клетчатка содержит значительное количество жира. Стенки предсердий и желудочков серо-красного цвета, рисунок волокнистого строения нечеткий, мышца дряблая. Соотношение толщины стенки правого желудочка сердца к левому - 1:4. Клапаны эластичны, эндокард гладкий, полупрозрачный, блестящий, серого цвета, с единичными точечными кровоизлияниями. В полостях сердца и просветах крупных кровеносных сосудов (аорта, яремные вены и др.) обнаружена несвернувшаяся, темно-красного цвета кровь.

Патологоанатомический диагноз:

1. Острый катарально-геморрагический абомазит.
2. Острый катарально-геморрагический еюнит, тифлит, илеит, колит.
3. Геморрагический диатез.
4. Серозное воспаление сычужных и брыжеечных лимфоузлов.
5. Острый серозный спленит.
6. Жировая дистрофия печени. Острое расширение желчного пузыря.
7. Жировая дистрофия почек.
8. Зернистая дистрофия миокарда. Острое расширение сердца.
9. Несвернувшаяся кровь в сердце, крупных артериях и венах.
10. Обезвоживание (эксикоз).
11. Общая венозная гиперемия.

По результатам бактериологического исследования из патматериала, отобранного от трупов телят в обоих хозяйствах, были выделены эшерихии штаммов: О8, О78, О9, О20, О101, О141, К88, К99, 987Р, F41.

Лечебную эффективность сыворотки опытной серии определяли в сравнении с ее производственным аналогом – сывороткой поливалентной против колибактериоза (эшерихиоза) сельскохозяйственных животных.

Результаты изучения лечебной эффективности сыворотки поливалентной антиадгезивной антитоксической против колибактериоза сельскохозяйственных животных в условиях СПК «Виткоагро» Слуцкого района представлены в таблице 2.

Таблица 2 – Лечебная эффективность сывороток в условиях СПК «Виткоагро»

Наименование показателей	Единицы измерения	Группа животных	
		опытная	контрольная
Количество животных в группах	гол	17	14
Выздоровело	гол	16	11
	%	94,1	78,6
Длительность лечения	дней	2-3	3-6
Пало	гол	–	1
	%	–	7,1
Вынужденно убито	гол	1	2
	%	5,9	14,3
Лечебная эффективность	%	94,1	78,6

Из данных, представленных в таблице 2, видно, что лечебная эффективность разработанной нами сыворотки опытной серии составила 94,1% - все заболевшие телята выздоровели в течение 2-3 дней после применения биопрепарата. Болезнь протекала в достаточно легкой форме. 1 теленок был подвержен вынужденному убою.

В контрольной группе лечебная эффективность производственного аналога составила 78,6% - из животных, подвергнутых лечению, выздоровело 11 телят, 1 – пал, 2 – были вынужденно убиты. Средний период переболевания составил 3–6 дней. Клинически болезнь у телят контрольной группы протекала в значительно тяжелой форме.

Экономическая и терапевтическая эффективность применения сыворотки поливалентной адгезивной антитоксической против колибактериоза сельскохозяйственных животных с лечебной целью составляет 26,7 рубля на 1 рубль затрат (в ценах 2016 года).

Заключение.1. Профилактическая эффективность разработанной сыворотки составляет 100%, а ее производственного аналога – 90,5%.

2. Лечебная эффективность применения сыворотки поливалентной антиадгезивной антитоксической против колибактериоза сельскохозяйственных животных составляет 94,1% против 78,6% у ее производственного аналога.

3. Применение сыворотки поливалентной антиадгезивной антитоксической против колибактериоза сельскохозяйственных животных в хозяйствах, стационарно неблагополучных по данной болезни, обладает высокой профилактической эффективностью.

Литература. *1. Горбунова, И. А. Эпизоотическая ситуация и этиологическая структура возбудителей колибактериоза молодняка крупного рогатого скота в Республике Беларусь / И. А. Горбунова // Ветеринарный журнал Беларуси. – 2021.– № 1 (14). – С. 3–6. 2. Горбунова, И. А.Превентивная активность сыворотки поливалентной антиадгезивной антитоксической против колибактериоза сельскохозяйственных животных / И. А. Горбунова // Ветеринарный журнал Беларуси. – 2019.– № 1 (10). – С. 26–29. 3. Диагностика, лечение, профилактика и меры борьбы с желудочно-кишечными болезнями молодняка крупного рогатого скота инфекционной этиологии : рекомендации / Н. В. Синица [и др.]. - Витебск : ВГАВМ, 2019. – 68 с. 4. Погосян, А. Б. Профилактика и лечение колибактериоза телят / А. Б. Погосян // Ветеринария. – 2019.– № 4. – С. 1–7. 5. Медведев, А. П. Курс лекций по частной ветеринарной микробиологии : учебно-методическое пособие для студентов по специальности 1-74.03.02 «Ветеринарная медицина» и 1-74.03.04 «Ветеринарная санитария и экспертиза» / А. П. Медведев [и др.]. – Витебск : ВГАВМ, 2015. – 140 с. 6. Эпизоотология и инфекционные болезни : учебник для студентов и магистрантов учреждений высшего образования по специальности «Ветеринарная медицина» / В. В. Максимович [и др.] ; под ред. В. В. Максимовича. – Минск : ИВЦ Минфина, 2012. – 776 с. 7. Ярцев, С. Профилактика желудочно-кишечных заболеваний новорожденных телят без применения антибактериальных препаратов / С. Ярцев, Т. Высоцкая, В. Михеев // Аграрная наука. – 2022. – № 1. – С. 16–17.*

Поступила в редакцию 23.03.2022.

УДК 619:618.14/.19-002:615.281

ТОКСИКОЛОГИЧЕСКАЯ ХАРАКТЕРИСТИКА И ТЕРАПЕВТИЧЕСКАЯ ЭФФЕКТИВНОСТЬ ВЕТЕРИНАРНОГО ПРЕПАРАТА «ОФЛОНИТ» ПРИ МАСТИТЕ И ЭНДОМЕТРИТЕ У КОРОВ

Готовский Д.Г., Петров В.В., Щигельская Е.С., Ковзов И.В.
УО «Витебская ордена «Знак Почета» государственная академия ветеринарной медицины»,
г. Витебск, Республика Беларусь

Провели исследования по определению токсикологической характеристики на лабораторных животных и терапевтической эффективности ветеринарного препарата «Офлонит» у коров с маститом и эндометритом. Определили, что эффективность при лечении коров, больных серозно-катаральным и гнойно-катаральным маститом, составила 93,8%. Полное выздоровление при использовании препарата у животных наступало на 4-5 сутки. Эффективность препарата «Офлонит» при лечении коров с послеродовым гнойно-катаральным эндометритом составила 86,7% при продолжительности лечения 12,8±0,4 дня. **Ключевые слова:** *коровы, ветеринарный препарат, токсичность, терапия, гнойно-катаральный мастит, послеродовой катарально-гнойный эндометрит.*

TOXICOLOGICAL CHARACTERISTICS AND THERAPEUTIC EFFICACY OF THE VETERINARY DRUG «OFLONIT» FOR MASTITIS AND ENDOMETRITIS IN COWS

Gotovsky D.G., Petrov V.V., Shchyhelskaya K.S., Kovzov I.V.
Vitebsk State Academy of Veterinary Medicine, Vitebsk, Republic of Belarus

Conducted studies to determine the toxicological characteristics on laboratory animals and the therapeutic efficacy of the veterinary drug «Oflonit» in cows with mastitis and endometritis. It was determined that the effectiveness in the treatment of cows with serous-catarrhal and purulent-catarrhal mastitis was 93,8%. Complete recovery when using