оказывает специфическое стимулирующее действие, что способствует повышению интенсивности роста и лучшему набору живой массы цыплятами в первые 28 дней выращивания. Лучшими показателями продуктивности и наиболее низкими затратами кормов на 1 кг прироста обладали цыплята, получавшие к основному рациону биологически активную фракцию из гидролизата торфа в дозе 1,0 мл/гол с питьевой водой и гумат натрия, который задавался с кормом в количестве 0,02% по массе комбикорма. Так, повышение живой массы у данных цыплят по сравнению с контролем составило 11,4 и 10,3% при одновременном снижении затрат кормов на 1 кг прироста на 3,6 и 3,17%. В среднем за опыт увеличение у них среднесуточных приростов составило 2,6 и 4,2% по сравнению с контролем. Применение гуминовых препаратов способствует оптимизации и показателей белкового обмена, что выражалось в повышении, по сравнению с контролем, уровня общего белка на 27 и 22%, альбумина – в 1,35 и 1,32 раза, а также концентрации γ-глобулинов – в 1,5 раза.

Литература. *1. Готовский, Д. Г. Новый малотоксичный препарат для дезинфекции животноводческих помещений / Д. Г. Готовский // Актуальные проблемы интенсивного развития животноводства : сб. науч. тр. / БГСХА. – Горки, 2010. – Вып. 13, ч. 2. – С. 225–231. 2. Готовский, Д. Г. Показатели белкового обмена ремонтного молодняка кур при его выращивании в условиях с различным микробным загрязнением воздуха / Д. Г. Готовский, Д. Т. Соболев, В. Н. Гиско // Ветеринарный журнал Беларуси. – 2018. – № 2 (9). – С. 6–8. 3. Дезинфекция на птицефабриках : монография / Д. Г. Готовский. – Витебск : ВГАВМ, 2014. – 241 с. 4. Иванов, В. Н. Продуктивные качества кур-несушек и цыплят бройлеров при применении мультикислотного комплекса / В. Н. Иванов, В. Ф. Соболева, П. А. Сандул // Ветеринарный журнал Беларуси. – 2020. – № 1 (12). – С. 37–40. 5. Основы биометрии : учебно–методическое пособие / А. В. Вишневец [и др.]. – Витебск : ВГАВМ, 2011. – 44 с. 6. Резервы повышения эффективности производства пищевых яиц в условиях промышленного птицеводства / М. В. Базылев [и др.] // Ученые записки учреждения образования «Витебская ордена «Знак Почета» государственная академия ветеринарной медицины». – Витебск, 2012. – Т. 48, вып. 1. – С. 214–218. 7. Сандул, П. А. Активность индикаторных ферментов у цыплят-бройлеров при применении препаратов, содержащих витамин Е / П. А. Сандул, Д. Т. Соболев // Ученые записки учреждения образования «Витебская ордена «Знак Почета» государственная академия ветеринарной медицины». – Витебск, 2016. – Т. 52, вып. 3. – С. 83–86. 8. Сандул, П. А. Антиоксидантный эффект токоферолов и L-карнитина у цыплят-бройлеров / П. А. Сандул, Д. Т. Соболев // Ученые записки учреждения образования «Витебская ордена «Знак Почета» государственная академия ветеринарной медицины». – Витебск, 2017. – Т. 53, вып. 2. – С. 129–132. 9. Сандул, П. А. Метаболический статус цыплят-бройлеров на фоне использования органических кислот / П. А. Сандул, Д. Т. Соболев, А. В. Логунов // Ученые записки учреждения образования «Витебская ордена «Знак Почета» государственная академия ветеринарной медицины». – Витебск, 2019. – Т. 55, вып. 1. – С. 156–159. 10. Сандул, П. А. Уровень токоферолов и витамина А в сыворотке крови цыплят-бройлеров на фоне использования препарата, содержащего L-карнитин и альфа-токоферол / П. А. Сандул, Д. Т. Соболев, Е. В. Горидовец // Ученые записки учреждения образования «Витебская ордена «Знак Почета» государственная академия ветеринарной медицины». – Витебск, 2019. – Т. 55, вып. 1. – С. 81–85. 11. Соболев, Д. Т. Ферментный спектр поджелудочной железы, печени и сыворотки крови ремонтного молодняка кур, вакцинированного против болезни Ньюкасла / Д. Т. Соболев // Ученые записки учреждения образования «Витебская ордена «Знак Почета» государственная академия ветеринарной медицины». – Витебск, 2010. – Т. 46, вып. 1, ч. 2. – С. 215–219. 12. Ферментный спектр сыворотки крови, печени и поджелудочной железы ремонтного молодняка кур, вакцинированных против ИБК / Д. Т. Соболев [и др.] // Эпизоотология, иммунобиология, фармакология и санитария. – 2005. – № 1. – С. 34–41. 13. Физиологические основы проявления стрессов и пути их коррекции в промышленном животноводстве : монография : в 2 ч. Ч. 1 / Ф. И. Фурдуй [и др.] ; Главное управление образования, науки и кадров, Белорусская государственная сельскохозяйственная академия. – Горки : БГСХА, 2013. – 491 с. 14. Физиологические основы проявления стрессов и пути их коррекции в промышленном животноводстве : монография : в 2 ч. Ч. 2 / Ф. И. Фурдуй [и др.] ; Главное управление образования, науки и кадров, Белорусская государственная сельскохозяйственная академия. – Горки : БГСХА, 2013. – 563 с.*

Поступила в редакцию 15.11.2021.

УДК 611.441:599.365

МОРФОЛОГИЧЕСКИЕ МЕХАНИЗМЫ РАДИАЦИОННО-ИНДУЦИРОВАННЫХ АДАПТАЦИЙ НАДПОЧЕЧНИКОВ И УРОВЕНЬ СОДЕРЖАНИЯ РАДИОНУКЛИДОВ У БЕЛОГРУДОГО ЕЖА В ЗОНЕ ВЫСОКОГО РАДИОАКТИВНОГО ЗАГРЯЗНЕНИЯ

***Федотов Д.Н., *Кучинский М.П., **Юрченко И.С.**
*УО «Витебская ордена «Знак Почета» государственная академия ветеринарной медицины», г. Витебск, Республика Беларусь
**Государственное природоохранное научно-исследовательское учреждение «Полесский государственный радиационно-экологический заповедник», г. Хойники, Республика Беларусь

Целью исследования явилось определить морфологические механизмы радиационно-индуцированных адаптаций надпочечников и уровень содержания радионуклидов у белогрудого ежа, обитающего на загрязненной радионуклидами территории белорусского сектора зоны отчуждения Чернобыльской АЭС. Полученные результаты исследования представляют теоретический и практический интерес, внося вклад в процесс определения порога проявления радиационного эффекта на надпочечники на клеточном и органном

уровнях. Наибольшее содержание ^{137}Cs у белогрудых ежей отмечается в мышечной ткани (совместно с эндокринными органами), а содержание ^{90}Sr – в коже с иголками. ***Ключевые слова:*** *еж, надпочечник, радионуклиды, морфология.*

MORPHOLOGICAL MECHANISMS OF RADIATION-INDUCED ADRENAL ADAPTATIONS AND THE LEVEL OF RADIONUCLIDE CONTENT IN THE WHITE-CHESTED HEDGEHOG IN A ZONE OF HIGH RADIOACTIVE CONTAMINATION

***Fiadotau D.N., *Kuchinski M.P., **Yurchenko I.S.**
*Vitebsk State Academy of Veterinary Medicine, Vitebsk, Republic of Belarus
**Polessky State Radiation Ecological Reserve, Khoiniki, Republic of Belarus

The aim of the study was to determine the morphological mechanisms of radiation-induced adaptations of the adrenal glands and the level of radionuclides in the white-breasted hedgehog living on the territory of the Belarusian sector of the Chernobyl NPP exclusion zone contaminated with radionuclides. The obtained results of the study are of theoretical and practical interest, contributing to the process of determining the threshold for the manifestation of the radiation effect on the adrenal glands at the cellular and organ levels. The highest content of ^{137}Cs in white-breasted hedgehogs is noted in muscle tissue (together with endocrine organs), and the content of ^{90}Sr is in the skin with needles. ***Keywords:*** *hedgehog, adrenal gland, radionuclides, morphology.*

Введение. За последние десятилетия в мировом масштабе мест, которые пострадали от влияния радиационного воздействия, оцененные Международной шкалой ядерных событий «INES» по 7 уровню, всего 2 – в результате аварии на Чернобыльской АЭС (СССР, 1986 г.) и на АЭС Фукусима-1 (Япония, 2011 г.). В результате аварии на атомной электростанции в окружающую среду выбрасывается большое количество радиоактивных веществ. На месте от последствий катастрофы аварии Чернобыльской АЭС на территории Беларуси создано государственное природоохранное научно-исследовательское учреждение «Полесский государственный радиационно-экологический заповедник». Территория заповедника является загрязненной долгоживущими радионуклидами (зона отчуждения), в результате чего экосистема региона испытала существенные изменения. Земли белорусского сектора зоны отчуждения выведены из народнохозяйственного оборота, территории промышленной площадки, а также являются зоной снятия антропогенной нагрузки. Поэтому особую актуальность приобрела проблема изучения миграции радионуклидов в экосистемах, их способности депонироваться в биоте, вызывая тем самым хроническое радиационное воздействие на живые организмы. Такой экологический фактор, как радиационно-индуцированное поражение, вызывает глубокие морфофизиологические изменения в организме. Исследование морфофункционального состояния надпочечников при развитии организма в радиационных условиях – один из важных и информативных аспектов в решении этой проблемы [1, 5, 6].

Одной из актуальных тем современной гистологии является изучение материального субстрата функции эндокринных желез. Особое место в этой проблеме занимают надпочечники [2, 3]. Системный подход к решению вопроса динамики изменений гистоархитектоники надпочечников в экологическом аспекте онтогенеза, на протяжении всего жизненного цикла белогрудого ежа, обитающего в радиационной зоне отчуждения, не изучен.

Секреция гормонов мозгового вещества надпочечников (адреналин, норадреналин, другие катехоламины) стимулируется раздражением нервной системы, а секреция гормонов коры (глюко- и минералокортикоиды) – клетками передней доли гипофиза, выделяющими адренокортикотропный гормон. Усиление тропных влияний гипофиза может вести к гиперплазии коры надпочечников, ослабление – к ее атрофии.

Надпочечники у животных контролируют развитие, рост и функциональную активность органов и тканей, обеспечивают гормональную регуляцию обмена веществ, а также участвуют в развитии адаптационных реакций организма к изменяющимся условиям окружающей среды [3, 9]. Сдвиги в характере изменений строения коркового и мозгового вещества надпочечников могут расцениваться в качестве объективных показателей напряжения механизмов адаптации.

Насекомоядные животные остаются мало изученными в отношении влияния малых доз радиации. Научных работ, посвященных изучению морфологических изменений в надпочечниках белогрудого ежа, обитающего в 30 км зоне отчуждения Чернобыльской АЭС, в мире учеными не проводилось.

Цель исследований – определить морфологические механизмы радиационно-индуцированных адаптаций надпочечников и уровень содержания радионуклидов у белогрудого ежа, обитающего на загрязненной радионуклидами территории белорусского сектора зоны отчуждения Чернобыльской АЭС.

Материалы и методы исследований. Исследования по изучению морфологических изменений надпочечников и определения радионуклидов в организме у белогрудого ежа выполнялись в лаборатории кафедры патологической анатомии и гистологии УО «Витебская ордена «Знак Почета» государственная академия ветеринарной медицины», отделе экологии и фауны Полесского государственного радиационно-экологического заповедника. Ежи отбирались на территории Полесского государственного радиационно-экологического заповедника.

При проведении морфологических исследований было использовано по 5 животных в фоновой группе (чистая зона Витебского района) и 7 ежей из зоны отчуждения.

Абсолютную массу надпочечников измеряли на электронных портативных весах Scout Pro модели SP402, производства фирмы OHAUS с дискретностью 0,01 г.

Макрофотографирование исследуемых периферических эндокринных желез проводили при помощи цифрового фотоаппарата Lumix, производства Panasonic, модели DMC – FX12 (с функцией для макроскопического или анатомического фото).

Зафиксированный в 10% нейтральном растворе формалина материал подвергали уплотнению путем заливки в парафин по общепринятой методике. Обезвоживание и парафинирование материала проводили с помощью автомата для гистологической обработки тканей «MICROM STP120» (Германия) типа «Карусель». Для заливки кусочков и подготовки парафиновых блоков использовали автоматическую станцию «MICROM EC350». Гистологические срезы кусочков органов, залитых в парафин, готовили толщиной 3–5– 7 мкм на роторном (маятниковом) микротоме «MICROM HM 340 E» и санном МС-2 микротоме. Депарафинирование и окрашивание гистологических срезов гематоксилин-эозином и по Пикро-Маллори проводили с использованием автоматической станции «MICROM HMS 70».

Терминология описываемых гистологических структур эндокринных желез приводилась в соответствии с Международной ветеринарной гистологической номенклатурой.

В отделе экологии фауны Полесского государственного радиационно-экологического заповедника проводили определение удельной активности ^{137}Cs и ^{90}Sr в пробах от 5 ежей гамма-спектрометрическим методом с использованием гамма-бетаспектрометра МКС-АТ1315. Для определения радионуклидов отбирали кожу с иголками, мышечную ткань с эндокринными железами (щитовидная железа и надпочечники), печень (относительная погрешность измерения удельной активности ^{137}Cs и ^{90}Sr в образцах не превышала 30%).

Все цифровые данные, полученные при проведении исследований, были обработаны с помощью компьютерного программного профессионального статистического пакета «IBM SPSS Statistics 21», критерий Стьюдента на достоверность различий сравниваемых показателей оценивали по трем порогам вероятности: * $p<0,05$, ** $p<0,01$ и *** $p<0,001$.

При описании морфологии надпочечников белогрудого ежа руководствовались рекомендациями «Морфологические перестройки в органах эндокринной системы и биохимические особенности крови европейского ежа при различных физиологических состояниях в условиях ареала Республики Беларусь» [4].

Разработанная нами схема проведения морфологических и радиологических исследований, применяемое оборудование и использование современных методов обеспечили получение научно обоснованных результатов исследований.

Результаты исследований. В результате проведенных морфологических исследований установлено, что анатомо-топографическое положение надпочечников не изменено. Поверхность правого и левого надпочечника гладкая, цвет – бледно-оранжевый. Следует отметить, что в зоне высокого радиоактивного загрязнения изменена форма левого надпочечника (правый – овально-вытянутой постоянной формы). У белогрудых ежей из фоновой территории обитания левый надпочечник располагается у ворот почки (с ней соприкасается) и его форма напоминает вытянутое сердечко. У ежей на территории белорусского сектора зоны отчуждения левый надпочечник только в одном случаем имел аналогичную форму сердечка, в основном преобладали овально-вытянутая и ромбовидная формы. Абсолютная масса надпочечников у белогрудых ежей с фоновой территории составляет 0,16±0,032 г, а в условиях зоны высокого радиоактивного загрязнения она достоверно ниже на 25% ($p<0,05$) и равна 0,12±0,017 г.

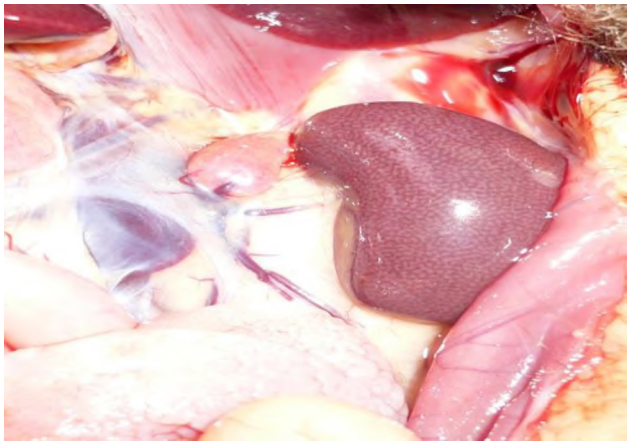

Рисунок 1 – Анатомо-топографические особенности левого надпочечника белогрудого ежа из фоновой территории (самец, возраст 2-3 года)

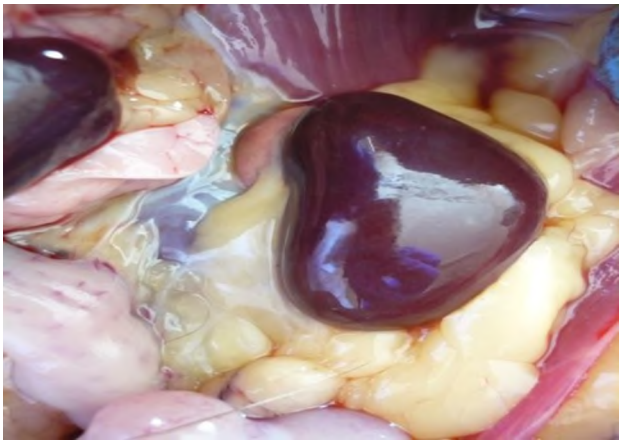

Рисунок 2 – Анатомо-топографические особенности левого надпочечника белогрудого ежа в зоне высокого радиоактивного загрязнения (самец, возраст 2-3 года)

Детальное описание гистологического строения надпочечника у ежей с фоновой территории нами было описано в предыдущих работах [4, 7, 8].

Общий план строения надпочечников ежей, обитающих в радиационной зоне отчуждения, был сохранен. При гистологическом исследовании надпочечников у ежей обнаружены участки утолщения соединительнотканной капсулы, ее отек и разволокнение, местами мукоидное набухание. Клетки капсулы характеризовались вертикальным, разрозненным расположением. Сосуды капсулы надпочечника были умеренно полнокровны, стенки сосудов умеренно отечны (в некоторых полях зрения определялся отек), эндотелиальные клетки в стенке располагались упорядоченно, местами были вытянуты. В надпочечниках при липоматозе соединительнотканной капсулы установлено, что сосуды в ней утолщены и гомогенизированы, просветы их сужены.

От капсулы надпочечника через клубочковую и пучковую зону дорожкой простираются крупные эндокринные клетки. Они округлой формы с бесцветной слегка пенистой цитоплазмой, а их ядра темные, шаровидной формы и располагаются в клетке ацентрично.

В паренхиме надпочечника изменения заключаются в медленно прогрессирующих дистрофических и атрофических процессах, касающиеся железистой ткани и сочетающиеся с довольно выраженными изменениями сосудов. Перикапиллярные пространства обычно расширены. Вокруг синусоидных капилляров иногда определяется наличие белковой жидкости.

Клубочковая зона коркового вещества надпочечника у ежей местами истончена, местами расширена, но малоклеточная, рыхлая (с пустотами). Клетки данной зоны имеют умеренные дистрофические изменения и не всегда вакуолизированную цитоплазму. Выявлена часть клеток с пикнотическими ядрами.

В пучковой и сетчатой зоне преобладали явления нарушения кровообращения в виде полнокровия синусоидов, очаговых кровоизлияний и геморрагической инфильтрации.

В сетчатой зоне коры надпочечника отмечены острые расстройства кровообращения (резкое полнокровие сосудов). В клетках сетчатой зоны преобладала выраженная белковая дистрофия, местами дискомплексация, некробиоз и очаговый некроз.

В некоторых случаях был установлен липоматоз надпочечников, в результате чего отсутствовали в нем сформированные зоны коры, и не определялось обособленное мозговое вещество.

Во всех морфофункциональных зонах надпочечников выявлялись адренокортикоциты с пикнотичными ядрами. Наибольшее количество их встречалось в клубочковой зоне и мозговом веществе, где в некоторых случаях секреторные клетки с пикнотичными ядрами располагались группами. Клетки мозгового вещества надпочечника содержали умеренное количество базофильной цитоплазмы, в которой были расположены нормохромные, правильной округлой или овальной формы ядра. Однако в некоторых полях зрения в мозговом веществе встречались группы секреторных клеток с пикнотичными ядрами и малым количеством вакуолизированной цитоплазмы. Микроскопически отмечалась своеобразная перестройка мозгового вещества, заключавшаяся в его истончении, утолщение стенок венозных синусов, полнокровие сосудов и образование между клетками медуллы коллоидоподобных включений разной величины и формы. В одном случае выявлен отек мозгового вещества с участками крупноочаговой атрофии клеточных структур.

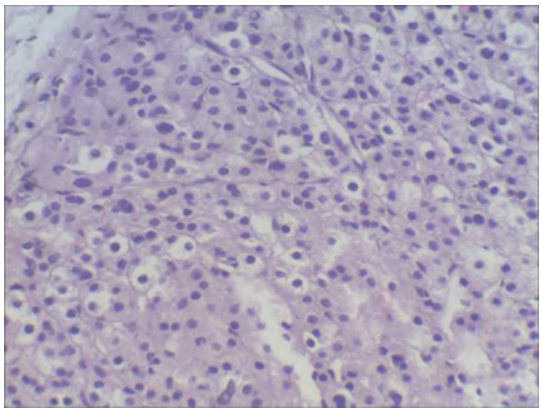

Рисунок 3 – Крупные эндокриноциты в клубочковой зоне коры надпочечника белогрудого ежа в зоне высокого радиоактивного загрязнения (окраска гематоксилин-эозином, ×200)

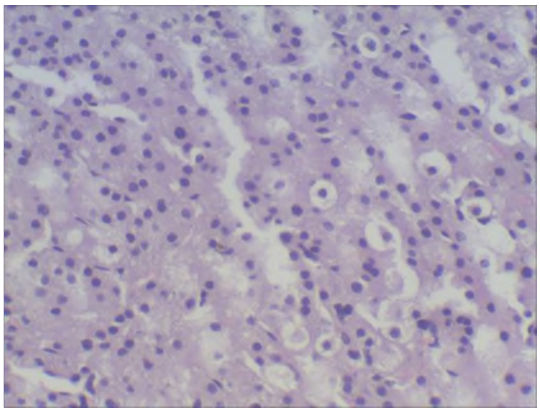

Рисунок 4 – Крупные эндокриноциты в пучковой зоне коры надпочечника белогрудого ежа в зоне высокого радиоактивного загрязнения (окраска гематоксилин-эозином, ×200)

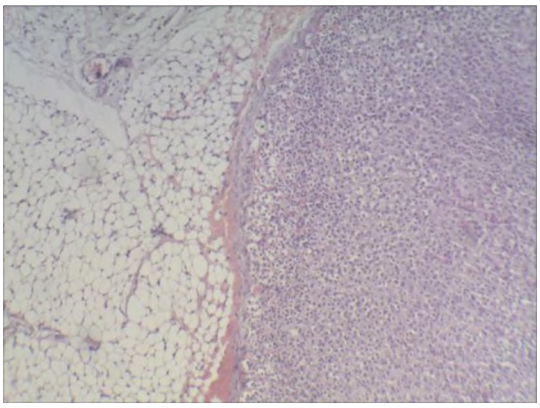

Рисунок 5 – Липоматоз соединительнотканной капсулы надпочечника белогрудого ежа в зоне высокого радиоактивного загрязнения (окраска гематоксилин-эозином, ×80)

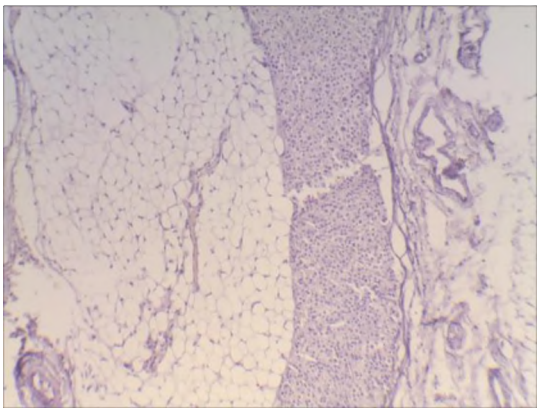

Рисунок 6 – Липоматоз надпочечника и отсутствие в нем сформированных зон коры у белогрудого ежа в зоне высокого радиоактивного загрязнения (окраска гематоксилин-эозином, ×80)

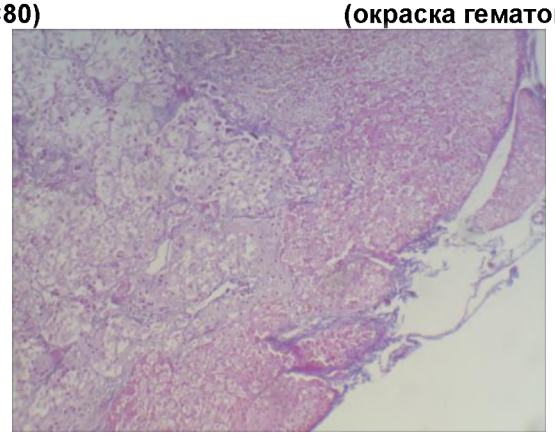

Рисунок 7 – Разрастание соединительнотканных прослоек в мозговом веществе надпочечника белогрудого ежа в зоне высокого радиоактивного загрязнения (окраска по Пикро-Маллори, ×100)

Содержание радионуклидов ^{137}Cs и ^{90}Sr в организме белогрудого ежа проводили гамма-спектрометрическим методом с использованием гамма-бетаспектрометра МКС-АТ1315. Для белогрудого ежа характерна тенденция – чем выше плотность загрязнения территории, тем выше содержание ^{137}Cs в мышечной ткани животных. У ежей, обитающих в зоне высокого радиоактивного загрязнения, удельная активность данного радионуклида в мышцах с эндокринными железами (щитовидная железа, надпочечники) составила от 2,110 до 2,720 кБк/кг. Следовательно, наибольшее содержание ^{137}Cs у белогрудых ежей отмечается в мышечной ткани совместно с эндокринными органами. Низкое содержание данного радионуклида наблюдалось в печени животного (от 0,619 до 0,760 кБк/кг). Ряд накопления ^{137}Cs у белогрудого ежа, обитающего на территории зоны отчуждения, будет иметь следующий вид (в порядке убывания): мышечная ткань с эндокринными железами (2,44±0,23 кБк/кг) > кожа с иголками (2,22±0,34 кБк/кг) > печень (0,67±0,06 кБк/кг). Наибольшее содержание ^{90}Sr у белогрудых ежей отмечается в коже с иголками (от 0,088 до 0,099 кБк/кг). Ряд накопления ^{90}Sr у белогрудого ежа в зоне высокого радиоактивного загрязнения будет иметь следующий вид (в порядке убывания): кожа с иголками (0,09±0,005 кБк/кг) > печень (0,09±0,006 кБк/кг) > мышечная ткань с эндокринными железами (0,06±0,007 кБк/кг).

Таблица 1 – Содержание радионуклидов в организме белогрудого ежа в зоне высокого радиоактивного загрязнения

Показатели		Зона высокого радиоактивного загрязнения
Кожа с иголками	^{137}Cs, кБк/кг	2,22±0,34
	^{90}Sr, кБк/кг	0,09±0,005
Мышечная ткань с эндокринными железами	^{137}Cs, кБк/кг	2,44±0,23
	^{90}Sr, кБк/кг	0,06±0,007
Печень	^{137}Cs, кБк/кг	0,67±0,06
	^{90}Sr, кБк/кг	0,09±0,006

Заключение. Таким образом, для белогрудых ежей, обитающих в зоне высокого радиоактивного загрязнения, характерно уменьшение абсолютной массы надпочечников, изменение формы левой железы, а также обнаружены участки утолщения их соединительнотканной капсулы (липоматоз, отек и разволокнение). В большинстве случаев в сосудах капсулы надпочечника обнаруживаются изменения, свидетельствующие о повышении их проницаемости (плазморрагии, геморрагии и развитие периваскулярного отека).

Наибольшее содержание ^{137}Cs у белогрудых ежей отмечается в мышечной ткани (совместно с эндокринными органами), а содержание ^{90}Sr – в коже с иголками.

Таким образом, полученные результаты вносят большой вклад в фундаментальные вопросы гистологии по изучению роли эндокринной системы в регуляции деятельности организма животных, в том числе на фоне развития процессов адаптации при обитании на загрязненной радионуклидами территории. Полученные результаты исследования представляют теоретический и практический интерес, внося вклад в процесс определения порога проявления радиационного эффекта на эндокринные органы на клеточном, тканевом и органном уровнях.

Для объективизации установления причин изменения популяции или морфофизиологических особенностей белогрудого ежа, экологически обусловленных обитанием на загрязненной радионуклидами территории белорусского сектора зоны отчуждения Чернобыльской АЭС, целесообразно проводить комплексное морфологическое исследование надпочечников. Установленные нами адаптационные изменения в железах ежей следует рассматривать при организации системы мониторинга диких животных на загрязненных территориях для процесса принятия экологических решений и прогнозирования изменений радиоэкологической ситуации на продолжительное время.

Литература. *1. Федотов, Д. Н. Эндокринная система животных, как тест-система в радиоэкологическом мониторинге / Д. Н. Федотов, И. М. Луппова // Региональные проблемы экологии: пути решения : тезисы докладов III Международного экологического симпозиума, г. Полоцк, 14-15 сентября 2006 г. : в 2-х т. / Полоцкий государственный университет. – Полоцк, 2006. – Т. 2. – С. 196–197. 2. Федотов, Д. Н. Общая ветеринарная гистология : учебно-методическое пособие для студентов по специальностям 1 - 74 03 02 «Ветеринарная медицина», 1 - 74 03 04 «Ветеринарная санитария и экспертиза» / Д. Н. Федотов. – Витебск : ВГАВМ, 2019. – 58 с. 3. Федотов, Д. Н. Гистология диких животных : монография / Д. Н. Федотов. – Витебск : ВГАВМ, 2020. – 212 с. 4. Федотов, Д. Н. Морфологические перестройки в органах эндокринной системы и биохимические особенности крови европейского ежа при различных физиологических состояниях в условиях ареала Республики Беларусь : рекомендации / Д. Н. Федотов, М. П. Кучинский // Утверждены заместителем министра сельского хозяйства и продовольствия Республики Беларусь, директором Департамента ветеринарного и продовольственного надзора 06.07.2016 г. – Минск, 2016. – 20 с. 5. Федотов, Д. Н. Закономерности возрастной морфологической перестройки надпочечников енотовидной собаки в условиях территории белорусского сектора зоны отчуждения / Д. Н. Федотов, А. И. Жуков, И. С. Юрченко // Ученые записки учреждения образования «Витебская ордена «Знак Почета» государственная академия ветеринарной медицины». – 2019. – Т. 55, вып. 2. – С. 80–83. 6. Федотов, Д. Н. Формообразовательные процессы и морфологические изменения периферических эндокринных желез при адаптивно-приспособительных реакциях енотовидной собаки в зоне снятия антропогенной нагрузки и при действии радиоактивного загрязнения / Д. Н. Федотов, И. С. Юрченко // Ветеринарный журнал Беларуси. – 2019. – № 1 (10). – С. 68–71. 7. Федотов, Д. Н. Сравнительная гистология надпочечников насекомоядных, обитающих на территории Республики Беларусь / Д. Н. Федотов // Современные зоологические исследования в России и сопредельных странах : материалы I Международной научно-практической конференции, посвященной 75-летию со дня рождения М. А. Козлова ; под ред. А. В. Дмитриева [и др.]. – Чебоксары : типография «Новое время», 2011. – С. 142–143. 8. Федотов, Д. Н. Морфология и гистохимия надпочечника ежа европейского в постнатальном онтогенезе / Д. Н. Федотов // Ученые записки учреждения образования «Витебская ордена «Знак Почета» государственная академия ветеринарной медицины». – 2016. – Т. 52, вып. 3. – С. 104–108. 9. Hematologic and biochemical variables of hedgehogs (Erinaceus europaeus) after overwintering in rehabilitation centers / G. Rossi, G. Mangiagalli, G. Paracchini, S. Paltrinieri // Vet. Clin. Pathol. – 2014. – Vol. 43 (1). – P. 6-14.*

Поступила в редакцию 14.12.2021.

УДК 619:616.98:579.842.11:636.2 (476)

ПРОИЗВОДСТВЕННЫЕ ИСПЫТАНИЯ ВАКЦИНЫ «РОТАКОР-К» ПРОТИВ ИНФЕКЦИОННЫХ ЭНТЕРИТОВ ТЕЛЯТ

Яромчик Я.П., Красочко П.А., Красочко П.П.
УО «Витебская ордена «Знак Почета» государственная академия ветеринарной медицины»,
г. Витебск, Республика Беларусь

В статье приведен ряд показателей профилактической эффективности ассоциированной инактивированной вакцины против эшерихиоза, рота- и коронавирусной инфекции молодняка крупного рогатого скота «Ротакор-К» в производственных условиях сельскохозяйственных организаций Брестской и Витебской областей Республики Беларусь. Антигенный состав ассоциированной вакцины «Ротакор-К» состоит из