Выяснено, что эффективность воздействия при послеродовом эндометрите после применения эндометрамага-Т ниже по сравнению с вибромассажем путем воздействия аппаратом «Витафон» и комплексом. средств эндометрамага-К на 12,7%; 15,1%; 18,0% и 23,7% соответственно (табл. 1). При введении только эндометрамага-К результаты несколько другие: терапевтическая эффективность выше, чем при введении эндометрамага-Т, но ниже, чем при применении физиотерапии, а также комплекса физиотерапии с – эндометрамаг-К. Другие показатели, характеризующие эффективность устранения эндометрита – время от начала лечения до искусственного оплодотворения, индекс осеменения, количество дней бесплодия – также в пользу физиотерапии и комплексной терапии, что доказывает целесообразность применения физиотерапевтических методов, а именно воздействием аппаратом «Витафон» для профилактики и нормализации половых функции.

Таблица 2 – Биохимические показатели крови больных эндометритом коров

Показатели	Контрольная группа		Опытная группа	
	До начала опыта	После опыта	До начала опыта	После опыта
Общий белок, г/л	76,7±0,91	78,7±1,34	81,2±1,30*	82,4±1,80
Альбумины, %	38,5±2,07	39,1±1,86	43,4±2,23	40,8±1,77
α-глобулин, %	11,4±0,49	12,1±0,02*	10,6±0,72	16,5±0,13***
β-глобулин, %	15,7±0,25	16,2±0,03*	13,8±0,81*	15,2±0,06
γ-глобулин, %	29,8±1,51	27,9±1,31*	30,9±1,54	37,6±1,73*
IgG, мг/мл	20,4±0,71	21,2±0,94	21,8±0,70	22,5±1,15
IgM, мг/мл	1,9±0,32	2,1±0,26	2,3±0,21	2,7±0,42
Общие липиды, г/л	2,8±0,25	2,6±0,27	3,4±0,32	3,6±0,41
Холестерин, ммоль/л	4,4±0,01*	4,2±0,01*	4,6±0,28	5,3±0,24
Глюкоза, ммоль/л	2,5±0,16	2,8±0,18	2,8±1,31	2,6±1,08
Гемоглобин, г/л	98,7±1,01*	102,0±1,11*	101,0±1,08**	99,4±1,63
Гематокрит, %	33,0±0,02*	32,4±1,05	32,8±1,37	32,5±1,84
Бактерицидная активность сыворотки крови, %	56,3±0,39	57,2±1,26	50,4±0,71***	68,6±0,91***

* - P < 0,05; ** - P < 0,01 *** - P < 0,001.

Результаты опытов подтверждают биохимические и морфологические показатели крови в контроле и опыте, находящиеся в нормативных пределах (табл. 2).

Выводы и предложения.

1. При проведении воздействий на половые органы коровы путем вибромассажа и излучения аппаратом «Витафон» в комплексе с биорегуляторами нового поколения, повышается эффективность мероприятий 10-15%;

2. Воздействие вибромассажом и излучением в рекомендуемых параметрах нормализует и повышает иммунобиологический статус организма коров, что видно по биохимическим покозателям крови коров больных эндометритом и после выздоровления.

Библиографический список

1. Дубовикова М.С. Разработка схем лечения хронического эндометрита коров с применением препарата флориназол // Вестник Алтайского государственного аграрного университета. – 2017. - № 1. – С. 111.

2. Малыгина Н.А., Булаева А.В. Профилактика и лечение гнойно-катарального эндометрита у коров // Вестник Алтайского государственного аграрного университета. – 2017. - № 1. – С. 116.

3. Туребеков О.Т., Джуланов М.Н., Койбагаров К.У. «Нарушение функции половых органов у бесплодных коров ТОО «Байсерко АГРО» и разработка эффективных методов лечения» Материалы 3-го Международного ветеринарного конгресса «Ветеринария на пути инновационного развития АПК» 6 ноября 2015 г.

✦ ✦ ✦

УДК 619:616.98:578. 827.11-089-076

В.А. Комаровский, В.О. Машкова

Витебская государственная академия ветеринарной медицины, Республика Беларусь

komarovski72@tut.by

МЕТОД ФЛУОРОХРОМИРОВАНИЯ В ЛАБОРАТОРНОЙ ДИАГНОСТИКЕ ПАПИЛЛОМАТОЗА

Введение. В последние годы обращает на себя внимание общее увеличение числа опухолевых заболеваний, как у сельскохозяйственных животных, так и у мелких домашних животных [1]. Одним из таких заболеваний является папилломатоз. В большинстве случаев диагностика папилломатоза не вызывает трудностей. Для по-

становки диагноза, как правило, бывает достаточно характерных клинических признаков [2, 3, 4]. Однако этот метод работает только в тех случаях, когда наблюдается типичная клиническая картина заболевания. В некоторых случаях, клинические признаки папилломатоза бывают нетипичными и напоминают таковые при трихофитии, дерматитах и др.

В настоящее время изоляция возбудителя болезни пока невозможна, так как не подобраны чувствительные к нему культуры клеток. Поэтому основу лабораторной диагностики при папилломатозной инфекции составляют: гистологические исследования, электронная микроскопия, иммунологические и молекулярные методы, направленные на обнаружение возбудителя, его антигенов и генома в патматериале [2]. В качестве материала для исследования берут удаленные хирургическим путем папилломы или их биопсированные кусочки.

Методы электронной микроскопии, иммуногистохимического анализа, типирования папилломавирусов с помощью полимеразной цепной реакции (ПЦР) и ДНК – зондирования на сегодняшний день весьма сложны, дорогостоящи и не могут быть широко использованы в ветеринарии. Однако для окончательной постановки диагноза может быть достаточно установить вирусную природу происхождения данной опухоли, поскольку известно, что образование папиллом вызывают ДНК-содержащие вирусы. Таким образом, установив вирусную природу новообразования, можно подтвердить диагноз на папилломатоз. Для достижения поставленной цели может служить метод флуорохромирования.

Флуорохромирование – это обработка препарата одним или несколькими флуорохромами с целью увеличения силы и контрастности свечения. Метод флуорохромирования может быть использован для: 1) обнаружения крупных вирусов; 2) выявления внутриклеточных включений; 3) определения типа нуклеиновой кислоты вируса. Предложено большое количество соединений для флуорохромирования биологических объектов. Наибольший интерес представляет акридин оранжевый, который вызывает полихроматическую флуоресценцию нуклеиновых кислот.

Материалы и методы исследования. Целью наших исследований являлось совершенствование диагностики папилломатоза.

Для обнаружения возбудителя (ДНК-содержащий вирус папилломатоза крупного рогатого скота) и определения типа нуклеиновой кислоты вируса использовали **люминесцентную микроскопию (метод** флуорохромирования). Этот метод позволяет обнаруживать даже небольшие концентрации вирусов в исследуемом материале.

До начала лечения у пораженных животных отбирали кусочки новообразований или видоизмененной кожи и фиксировали их в 10% растворе нейтрального формалина, после чего проводили в спиртах возрастающей крепости и заливали в парафин. Затем на санном микротоме из парафиновых блоков нарезались срезы толщиной 7-10 мкм. Окраску гистосрезов осуществляли акридином оранжевым по общепринятой методике.

Использованный в опыте, акридин оранжевый, вызывает полихроматическую флуоресценцию нуклеиновых кислот. При этом ДНК ярко флуоресцирует желто-зеленым цветом, а РНК – рубиново-красным. Таким образом, при наличии в препаратах ДНК-содержащих вирусов, вирусный материал в ядре клеток будет светится зеленым цветом в виде гранул различной величины. При наличии в препарате РНК-содержащего вируса, вирусный материал обнаруживается в виде ярко-красных гранул в цитоплазме клеток. В случае отсутствия вирусов свечения наблюдаться не будет.

Результаты исследований. Исследования проводились в 2011-2018 годах в животноводческих хозяйствах Республики Беларусь и на кафедре микробиологии и вирусологии УО ВГАВМ. Первоначальный диагноз на папилломатоз ставили на основании клинической картины заболевания. При этом чаще всего наблюдали типичную картину кожного папилломатоза (единичные и множественные бородавки, покрытые шелушащимся, ороговевшим эпидермисом напоминающими цветную капусту).

Однако в отдельных случаях диагностика папилломатоза по клиническим признакам вызывала затруднения. В некоторых хозяйствах республики мы наблюдали клиническую картину заболевания с наличием плоских, почти не возвышающихся над уровнем кожи образований, пятен неправильной формы с грубой шероховатой поверхностью и отсутствием волосяного покрова, покрытых трещинами и отслаивающимися корочками эпидермиса. Подобную клиническую картину мы наблюдали в основном на молодняке жвачных (телята в возрасте от 2 до 12 месяцев).

Таким образом, клинические признаки заболевания были нетипичными и напоминали таковые при трихофитии или дерматитах, что вызывало затруднения в постановке диагноза по клиническим признакам.

Окончательный диагноз подтвердили лабораторно. В качестве материала для лабораторного исследования брали удаленные хирургическим путем участки измененной кожи. Гистологические срезы окрасили флуорохромом (акридином оранжевым), после чего осуществили микроскопию с помощью люминесцентного микроскопа марки МЛД-1. В поле зрения микроскопа наблюдали полихроматическую флуоресценцию отдельных гранул яркого изумрудно-зеленого цвета, что свидетельствует о наличии в ядрах клеток ДНК-содержащих вирусов (рис. а, б).

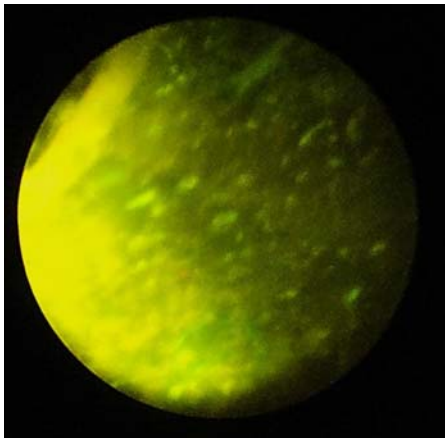

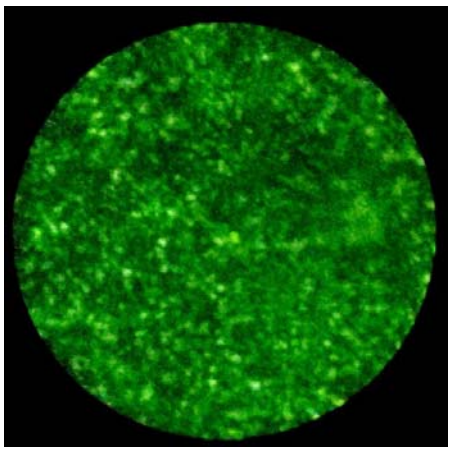

а ***б***

Рисунок а, б – Изумрудно-зеленое свечение скоплений ДНК-геномных вирусов в ядрах клеток. Окраска акридином оранжевым

Заключение. Таким образом, **люминесцентная микроскопия гистосрезов подтверждает вирусное происхождение новообразований, а** учитывая клиническую картину заболевания и тип нуклеиновой кислоты вируса можно считать подтвержденным диагноз на папилломатоз.

Следует отметить, что данный метод диагностики можно использовать в сомнительных случаях папилломатоза и у других видов животных (кошек, собак и др.).

Библиографический список

1. Медведева Л.В. Оперативное лечение при онкопатологиях молочной железы у собак // Практик. – 2009. – № 4 – С. 89-91.

2. Левин, Д.В. Лечение инфекции ВПЧ: настоящее и будущее (обзор зарубежной литературы) / Д.В. Левин. – Инфекции, передаваемые половым путем, №4, 2004.

3. Дубенский, В. В. Клинические формы папилломавирусной инфекции и их комплексное лечение / В. В. Дубенский, Р. В. Редько // Рос. журн. кож. и вен. бол. – 2003. – № 1 – С. 44-50.

4. Шуляк, Б.Ф. Вирусные инфекции собак. – М.: Олита, 2004. – Гл. 2. – С. 63-82.

✦ ✦ ✦

УДК 619:636.8:616

Н.Б. Кочетыгова, Л.В. Медведева

Алтайский государственный аграрный университет, г. Барнаул, РФ

natasha-aleksenk@mail.ru

РЕЗУЛЬТАТЫ ИССЛЕДОВАНИЯ ПРОЧНОСТНЫХ ХАРАКТЕРИСТИК ОДНОРЯДНЫХ И ДВУХРЯДНЫХ ШВОВ ЖЕЛУДКА У КОШЕК

Основными проблемами, после проведения операций на органах желудочно-кишечного тракта, являются длительный период реабилитации и/или послеоперационные осложнения, возникающие в результате несостоятельности кишечных швов. [1, 2].

При несостоятельности кишечных швов местная воспалительная реакция усиливается, происходит изменение общего состояния организма, прооперируемого животного. Поэтому для определения характера течения раневого процесса у животных необходимо оценивать основные клинические показатели: температуру тела, частоту пульса и дыхания, а также подвижность и отношение к корму.

Одним из аспектов состоятельности кишечного шва является его физическая прочность, т.е. он должен выдерживать физиологическое внутреннее давление оперируемого органа. Согласно литературным данным оно составляет в пищеводе 0-10 мм. рт.ст., в желудке 10-40 мм.рт.ст., в просвете кишечника 13-40 мм.рт.ст. [3, 4].

Цель исследования: Целью исследования являлось изучение течения раневого процесса у животных, находящихся в эксперименте и проведение сравнительного анализа физической прочности исследуемых швов. Для