Среднесуточный прирост поросят при использовании препарата «Ветримоксин L.A.» составил 0,24±0,09 г, живая масса после лечения составила 6,0±0,13 кг.

Заключение. Таким образом, комплексная терапия с использованием антибиотика «Цефтонит» показала наибольшую лечебную эффективность при суставной форме стрептококкоза поросят на подсосе.

Список литературы

1. Свиридова А.А., Симонова Л.Н. Профилактика незаразных болезней у поросят - сосунов при промышленном содержании // Проблемы интенсивного развития животноводства и их решение. Брянск: Брянский государственный аграрный университет, 2021. С. 367-370.

2. Андреева А.В., Николаева О.Н., Алтынбеков О.М. Влияние нового иммуностимулятора на иммуногенез // Морфология. 2018. Т. 153, № 3. С. 20-21.

3. Андреева А.В., Николаева О.Н., Алтынбеков О.М. Влияние нового иммуностимулятора на иммуногенез // Морфология. 2018. Т. 153, № 3. С. 20-21.

4. Андреева А.В., Николаева О.Н., Алтынбеков О.М. Динамика иммуноглобулинов a, m, g новорожденных телят при применении иммуностимулятора на фоне вакцинации // Современные тенденции инновационного развития ветеринарной медицины, зоотехнии и биологии : материалы Всероссийской очно-заочной научно-практической конференции с международным участием, Уфа, 15–16 декабря 2016 года / Башкирский государственный аграрный университет. Уфа: Башкирский государственный аграрный университет, 2017. С. 10-14.

5. Андреева А.В., Николаева О.Н., Алтынбеков О.М. Влияние нового иммуностимулятора "Иммунат" на иммуногенез // Морфология. 2019. Т. 155, № 2. С. 17-18.

6. Anaerobic microflora impact on pathomorphogenesis of swine dysentery / A.I. Ivanov, A.V. Andreeva, E.N. Skovorodin [et al.] // Journal of Engineering and Applied Sciences. 2018. Vol. 13, No S11. P. 8796-8802.

7. Муллаярова И.Р. Динамика дрепанидотениоза гусей в республике Башкортостан // Вопросы нормативно-правового регулирования в ветеринарии. 2010. № 4. С. 33-34.

8. Распространенность эхинококкоза в Башкортостане / Г.З. Хазиев, А.С. Сагитова, И.Р. Гайнуллина, Р.Х. Шангареева // Теория и практика борьбы с паразитарными болезнями. 2002. № 3. С. 352-353.

9. Хазиев Г.З., Сагитова А.С., Гайнуллина И.Р. Профилактика трихинеллеза в Башкортостане // Теория и практика борьбы с паразитарными болезнями. 2002. № 3. С. 350-352.

10. Гайнуллина И.Р. Составление географических карт по трематодозам и цестодозам птиц // Актуальные вопросы теоретической и прикладной трематодологии и цестодологии: материалы докладов научной конференции / Общество гельминтологов им. К.И. Скрябина. М., 997. С. 35-37.

УДК 619:616.476-022

ЭФФЕКТИВНОСТЬ ПРИМЕНЕНИЯ ЖИВОЙ ВАКЦИНЫ «ПУЛВАК БУРСА F» В ПРОИЗВОДСТВЕННЫХ УСЛОВИЯХ

Островская Татьяна Александровна,
старший преподаватель кафедры анатомии человека
УО «Витебский государственный ордена Дружбы народов медицинский университет»
Громов Игорь Николаевич,
доктор ветеринарных наук, профессор, заведующий кафедрой патологической анатомии и гистологии
УО «Витебская ордена «Знак Почета» государственная академия ветеринарной медицины»

EFFICIENCY OF APPLICATION OF LIVE VACCINE "POULVAC BURSA F" IN PRODUCTION CONDITIONS

Ostrovskaya Tatyana Aleksandrovna,
senior Lecturer, Department of Human Anatomy
Vitebsk State Order Medical University
Gromov Igor Nikolaevich,
doctor of Veterinary Sciences, Professor, Head of Department of Pathological Anatomy and Histology, Vitebsk State Academy of Veterinary Medicine

Аннотация. В данной работе представлены результаты собственных исследований по установлению безопасности и морфологической эффективности вакцины «Пулвак Бурса F» в производственных условиях.

Summary. This paper presents the results of our own studies to establish the safety and morphological efficacy of the virus-vaccine «Poulvac Bursa F» in a poultry farm.

Ключевые слова: цыплята, инфекционная бурсальная болезнь, вакцинация, морфологическая эффективность.

Key words: chickens, infectious bursal disease, vaccination, morphological efficiency.

Введение. Инфекционная бурсальная болезнь (ИББ) – высококонтагиозная болезнь цыплят 2–15–недельного возраста, характеризующаяся преимущественным поражением бурсы Фабрициуса, а также явлениями нефрозо–нефрита, геморрагического диатеза и диареи. Болезнь зарегистрирована во многих странах мира с развитым промышленным птицеводством [1, 2].

Общие ветеринарно–санитарные мероприятия не обеспечивают полного оздоровления птицефабрик от ИББ. В связи с этим, в комплексе мероприятий по профилактике и ликвидации данной болезни главное место занимает специфическая профилактика с использованием живых и инактивированных вакцин. Защита цыплят от заражения вирусом ИББ осуществляется путем создания высокого уровня трансовариального иммунитета у цыплят раннего возраста иммунизацией ремонтного молодняка кур инактивированными вакцинами и применением живых вирус–вакцин по мере снижения титров пассивных антител. Используемые для иммунизации цыплят коммерческие вирус-вакцины имеют разную рыночную стоимость и неодинаковые иммуногенные и реактогенные свойства. В связи с этим изыскание для вакцинопрофилактики против ИББ высокоэффективных, недорогих биопрепаратов является актуальной задачей [3, 4, 5].

Учитывая вышеизложенное, целью наших исследований явилось установление безопасности и морфологической эффективности вакцины «Пулвак Бурса F» в производственных условиях.

Материалы и методика исследований. Исследования проведены в производственных условиях на 44640 цыплятах-бройлерах мясного кросса «ROSS-308» 13-дневного возраста, подобранных по принципу аналогов. Цыплят 1-й (опытной) группы (44490 голов) перорально иммунизировали живой вакциной «Пулвак Бурса F» против инфекционной бурсальной болезни (производство

«Zoetis Industria de Produtos Veterinarios Ltd.», Бразилия) в соответствии с временной инструкцией по применению данной вакцины. Цыплята Вакцину вводили однократно методом выпаивания с питьевой водой в 13-дневном возрасте. Интактные цыплята 2-й группы (150 голов) служили контролем. За всей птицей было установлено клиническое наблюдение. При определении эффективности испытуемой вакцины учитывали хозяйственные показатели. Кроме того, в 42-дневном возрасте отбирали образцы сыворотки крови цыплят опытной группы (20 проб) для оценки напряженности поствакцинального иммунитета против ИББ. Уровень специфических антител определяли с помощью иммуноферментного анализа (ИФА, тест-система «BioCheck»). За день до проведения вакцинации (фон – 12-дневный возраст), а также на 3, 7 и 14 дни после иммунизации (соответственно в 16-, 20- и 27-дневном возрасте) по 10 цыплят из опытной и контрольной групп убивали для изучения морфологической эффективности вакцины. При этом отбирали кусочки фабрициевой бурсы [6, 7].

Результаты и их обсуждение. Побочных эффектов на организм опытной птицы и осложнений после введения им испытуемой вакцины не отмечали.

Основные хозяйственные показатели в опытной группе соответствовали технологическим параметрам. В опытной группе за период наблюдения пало 1665 цыплят-бройлеров (3,7%), направлены на санитарный убой – 784 головы (1,76%). При клиническом исследовании больных и выбракованных птиц, патологоанатомическом вскрытии павших цыплят-бройлеров признаков заболевания ИББ выявлено не было.

При патологоанатомическом вскрытии павших цыплят-бройлеров выявлены изменения, характерные для хронического сочетанного полимикотоксикоза:

1. Подострый и хронический катаральный провентрикулит, дуоденит, энтерит с утолщением и снижением эластичности стенки кишечника.

2. Жировая дистрофия печени, усиление рисунка дольчатого строения (интерстициальный нефрит), расширение желчного пузыря.

3. Серозный отек и склероз поджелудочной железы (характерное скручивание 12-перстной кишки вдоль оси). 3. Интерстициальный нефрит (увеличены в размере, саловидные).

4. Жировая дистрофия миокарда, концентрическая гипертрофия левого желудочка сердца.

5. Общая венозная гиперемия.

При изучении фабрициевой бурсы подопытных птиц отмечались морфологические признаки гиперплазии лимфоидных узелков. Так, на 7-й день после вакцинации у цыплят 1-й группы размеры корковой зоны лимфоидных узелков фабрициевой бурсы были значительно больше, по сравнению с контрольными показателями и фоновыми значениями. При этом размеры мозговой зоны фабрициевой бурсы подопытных цыплят также существенно различались. Одновременно отмечались признаки выраженной лимфатизации, в слизистой оболочке активизировались бластная и плазмоцитарная реакции (рисунки 1 и 2). Плотность лимфоцитов на условную единицу площади в корковой и мозговой зонах лимфоидных узелков фабрициевой бурсы подопытных цыплят значительно возрастала по сравнению с исходными данными. В сроки на 14-й день после иммунизации у подопытных цыплят-бройлеров размеры корковой и мозговой зон лимфоидных узелков фабрициевой бурсы продолжали увеличиваться.

В то же время плотность расположения лимфоцитов на условную единицу площади корковой и мозговой зон лимфоидных узелков фабрициевой бурсы иммунизированных птиц нормализовалось с контрольными значениями и фоновыми показателями.

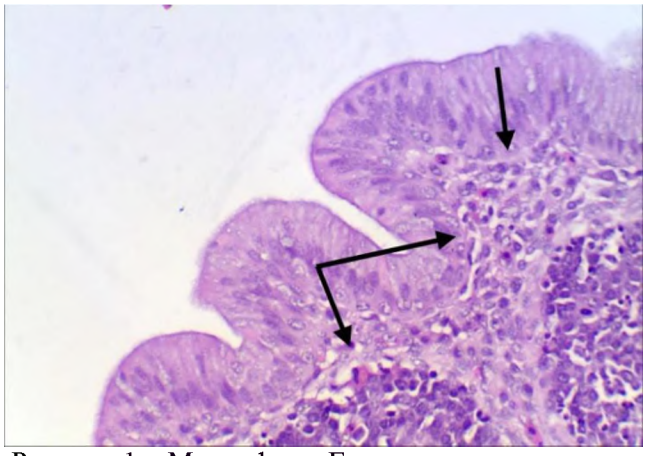

Рисунок 1 – Микрофото. Единичные плазмоциты и плазмобласты в слизистой оболочке фабрициевой бурсы 12-дневного цыпленка-бройлера (фон). Гематоксилин–эозин. Биомед-6. Ув.: х 120

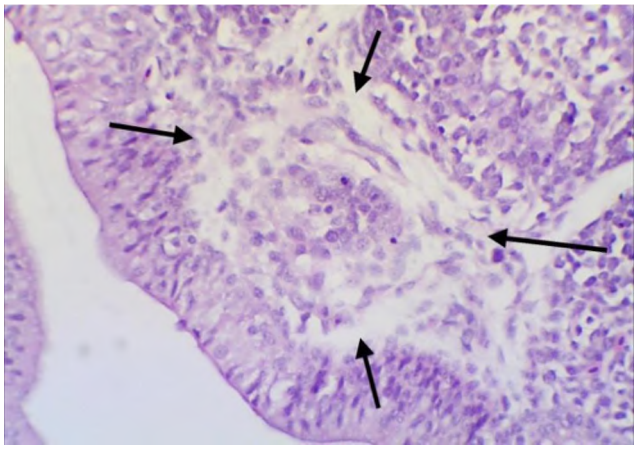

Рисунок 2 – Микрофото. Активная бластная и плазмоцитарная реакция в фабрициевой бурсе цыпленка-бройлера на 7 день после вакцинации против ИББ. Гематоксилин–эозин. Биомед-6. Ув.: х 120

При исследовании сыворотки крови 41-дневных цыплят-бройлеров опытной группы специфические антитела к вирусу ИББ были выявлены во всех 20 пробах. Титры антител в положительных пробах варьировали в пределах 9732–16453, показатели относились к 8 (1 проба), 9 (2 пробы), 10 (9 проб) и 11 (7 проб) титрогруппам. При этом средний титр по группе образцов составил 13578, а коэффициент вариабельности был относительно низким – 12%.

Таким образом, пероральная иммунизация цыплят-бройлеров живой вакциной «Пулвак Бурса F» обеспечивает формирование «ровного» и напряженного поствакцинального гуморального иммунитета к вирусу инфекционной бурсальной болезни.

Заключение. Вакцина «Пулвак Бурса F» обладает высокой иммунологической эффективностью, что подтверждается формированием «ровного» и напряженного поствакцинального гуморального иммунитета к вирусу ИББ, отсутствием у павших в течение эксперимента цыплят структурных изменений, специфичных для инфекционной бурсальной болезни. В фабрициевой бурсе иммунизированных цыплят происходит расширение корковой зоны лимфоидных узелков, увеличение плотности расположения лимфоцитов в ней, активизация бластной и плазмоцитарной реакций в слизистой оболочке.

Список литературы

1. Бовкун Г.Ф. Вирусология и биотехнология: учебно-методическое пособие. Брянск, 2014. 38 с.

2. Бовкун Г.Ф. Вирусология: учебно-методическое пособие. 2-е изд. перераб. и доп. Брянск, 2012. 41 с.

3. Патоморфологическая и дифференциальная диагностика инфекционной бурсальной болезни птиц: рекомендации / И.Н. Громов, Д.О. Журов, А.С. Алиев, А.К. Алиева. Витебск: ВГАВМ, 2017. 20 с.

4. Журов Д.О., Громов И.Н. Макро- и микроструктурные изменения в почках цыплят

при инфекционной бурсальной болезни // Ветеринарный журнал Беларуси. 2020. Вып. 1 (12). С. 32–36.

5. Морфология органов иммунной системы цыплят при заражении штаммом «52/70-М» вируса инфекционной бурсальной болезни и применении антиоксидантного препарата / Д.О. Журов, И.Н. Громов, А.С. Алиев, А.К. Алиева // Животноводство и ветеринарная медицина. 2018. № 1 (28). С. 46–53.

6. Отбор образцов для лабораторной диагностики бактериальных и вирусных болезней животных: учеб.-метод. пособие / И.Н. Громов, В.С. Прудников, П.А. Красочко, Н.С. Мотузко, Д.О. Журов. Витебск: ВГАВМ, 2020. 64 с.

7. Громов И.Н., Прудников В.С., Лазовская Н.О. Отбор и фиксация патологического материала для гистологической диагностики болезней птиц: рекомендации. Витебск: ВГАВМ, 2019. 24 с.

УДК 619:616.34-002.153

ЛЕЧЕНИЕ И ПРОФИЛАКТИКА ЭШЕРИХИОЗА БРОЙЛЕРОВ В ПТИЦЕВОДЧЕСКОМ ХОЗЯЙСТВЕ

Павлова Анна Владимировна,
кандидат ветеринарных наук,
доцент кафедры физиологии и микробиологии
ГОУ ВО ЛНР ЛГАУ
Омельченко Дарья Олеговна,
студент 5 курса факультета ветеринарной медицины
ГОУ ВО ЛНР ЛГАУ

TREATMENT AND PREVENTION OF ECHERICHIOSIS OF BROILERS IN POULTRY

Pavlova Anna Vladimirovna,
candidate of Veterinary Sciences,
Associate Professor at the Department of Physiology and Microbiology
GOU VO LPR LSAU
Omelchenko Daria Olegovna,
5th year student of the Faculty of Veterinary Medicine
GOU VO LPR LSAU

Аннотация. При изучении этиологии желудочно-кишечных заболеваний цыплят-бройлеров в птицеводческом хозяйстве установлена ведущая роль *Escherichia coli*. Доказано преобладание септической формы эшерихиоза. Предложена эффективная схема лечения на основании изучения антибиотикорезистентности возбудителей заболевания.

Summary. In the study of the etiology of gastrointestinal diseases of broiler chickens in the poultry industry, the leading role of *Escherichia coli* has been established. The predominance of the septic form of escherichiosis has been proven. An effective treatment regimen based on the study of the antibiotic resistance of the causative agents of the disease has been proposed.

Ключевые слова: эшерихиоз, цыплята-бройлеры, антибиотикорезистентность, лечение.

Key words: escherichiosis, broiler chickens, antibiotic resistance, treatment.