№ 1 (10). – С. 16-26. - DOI: 10.17238/issn2541-8203.2020.1.16. 3. Therapeutic and prophylactic use of oral, low-dose ifns in species of veterinary interest: back to the future / S. Frazzini [et al.] // Vet. Sci. – 2021 – Jun. – 11;8(6):109. - Doi: 10.3390/vetsci8060109. Vet Sci. 2021. PMID: 34208413 Free PMC article. Review. 4. Ahmadullin, R. M. Experimental evaluation of allergenic properties of Bisphenol-5 / R. M. Ahmadullin, R. S. Muhammadiev, L. R. Valiullin // BIO Web of Conferences. International Scientific-Practical Conference "Agriculture and Food Security: Technology, Innovation, Markets, Human Resources" (FIES 2020) 2020. – V. 27. - № 6. - P. 00063. - DOI:10.1051/bioconf/20202700063 5. Интерфероны-α и –γ в клинической ветеринарной практике при профилактике и лечении инфекционных заболеваний у крупного рогатого скота и свиней (обзор) / С. В. Шабунин [и др.] // Аграрная наука Евро-Северо-Востока. – 2022. - № 23 (1). – С. 16-35. – DOI: 10.30766/2072-9081.2022.23.1.16-35. 6. Гаркушин, Е .В. Влияние витаминов и минералов на состояние здоровья и продуктивность крупного рогатого скота / Е.В. Гаркушин, Т. П. Шубина // Вестник Донского государственного аграрного университета. – 2021. – № 11 (39). – С. 38-41. 7. Дерхо, А. О. Влияние витамина Е в организме животных на концентрацию липопротеинов / А. О. Дерхо, М. А. Дерхо // Научно-технический прогресс в сельскохозяйственном производстве : материалы XVI Международной научно-практической конференции молодых ученых. - Великие Луки, 2021. - С. 60-65. 8. Руководство по проведению доклинических исследований лекарственных средств. Часть первая / Под ред. А.Н. Миронова. – М. : Гриф и К, 2012. – 944 с. 9. Регуляторные и методические аспекты изучения аллергизирующих свойств новых лекарственных средств на этапе доклинических исследований / К. Л. Крышень [и др.] // Ведомости Научного центра экспертизы средств медицинского применения. – 2018. - № 8(1). – С. 44-55. - DOI:10.30895/1991-2919-2018-8-1-44-55. 10. Доклиническое исследование аллергенности и иммунотоксического действия потенциального лекарственного средства на основе пептидэргического нейро- и стресс-протектора / А. А. Колобов [и др.] // Современные проблемы науки и образования. – 2020. – № 1. – С. DOI: 10.17513/spno.29579.

References. *1. Izuchenie allergennyh svojstv preparata aminoseleton / N. A. Hohlova [i dr.] // Teoreticheskie i prikladnye aspekty sovremennoj nauki. – 2015. – № 8-1. – S. 98-101. 2. Vostroilova, G. A. Harakteristika adaptogennyh svojstv aminoseletona na modeli ostrogo immobilizacionnogo stressa / G. A. Vostroilova, N. A. Hohlova, YU. A. CHaplygina // Veterinarnyj farmakologicheskij vestnik. – 2020. – № 1 (10). – S. 16-26. - DOI: 10.17238/issn2541-8203.2020.1.16. 3. Therapeutic and prophylactic use of oral, low-dose ifns in species of veterinary interest: back to the future / S. Frazzini [et al.] // Vet. Sci. – 2021 – Jun. – 11;8(6):109. - Doi: 10.3390/vetsci8060109. Vet Sci. 2021. PMID: 34208413 Free PMC article. Review. 4. Ahmadullin, R. M. Experimental evaluation of allergenic properties of Bisphenol-5 / R. M. Ahmadullin, R. S. Muhammadiev, L. R. Valiullin // BIO Web of Conferences. International Scientific-Practical Conference "Agriculture and Food Security: Technology, Innovation, Markets, Human Resources" (FIES 2020) 2020. – V. 27. - № 6. - P. 00063. - DOI:10.1051/bioconf/20202700063 5. Interferony-α i –γ v klinicheskoj veterinarnoj praktike pri profilaktike i lechenii infekcionnyh zabolevanij u krupnogo rogatogo skota i svinej (obzor) / S. V. SHabunin [i dr.] // Agrarnaya nauka Evro-Severo-Vostoka. – 2022. - № 23 (1). – S. 16-35. – DOI: 10.30766/2072-9081.2022.23.1.16-35. 6. Garkushin, E .V. Vliyanie vitaminov i mineralov na sostoyanie zdorov'ya i produktivnost' krupnogo rogatogo skota / E.V. Garkushin, T. P. SHubina // Vestnik Donskogo gosudarstvennogo agrarnogo universiteta. – 2021. – № 11 (39). – S. 38-41. 7. Derho, A. O. Vliyanie vitamina E v organizme zhivotnyh na koncentraciyu lipoproteinov / A. O. Derho, M. A. Derho // Nauchno-tekhnicheskij progress v sel'skohozyajstvennom proizvodstve : materialy XVI Mezhdunarodnoj nauchno-prakticheskoj konferencii molodyh uchenyh. - Velikie Luki, 2021. - S. 60-65. 8. Rukovodstvo po provedeniyu doklinicheskih issledovanij lekarstvennyh sredstv. CHast' pervaya / Pod red. A.N. Mironova. – M. : Grif i K, 2012. – 944 s. 9. Regulyatornye i metodicheskie aspekty izucheniya allergiziruyushchih svojstv novyh lekarstvennyh sredstv na etape doklinicheskih issledovanij / K. L. Kryshen' [i dr.] // Vedomosti Nauchnogo centra ekspertizy sredstv medicin-skogo primeneniya. – 2018. - № 8(1). – S. 44-55. - DOI:10.30895/1991-2919-2018-8-1-44-55. 10. Doklinicheskoe issledovanie allergennosti i immunotoksicheskogo dejstviya potencial'nogo lekarstvennogo sredstva na osnove peptidergicheskogo nejro- i stress-protektora / A. A. Kolobov [i dr.] // Sovremennye problemy nauki i obrazovaniya. – 2020. – № 1. – S. DOI: 10.17513/spno.29579.*

Поступила в редакцию 01.08.2022.

DOI 10.52368/2078-0109-2022-58-3-25-29
УДК 591.46:598.244.2

АНАТОМО-ГИСТОЛОГИЧЕСКОЕ СТРОЕНИЕ ПОЧЕК У БЕЛОГО АИСТА (*CICONIA CICONIA*)

Журов Д.О. ORCID ID 0000-0003-1438-4183
УО «Витебская ордена «Знак Почета» государственная академия ветеринарной медицины»,
г. Витебск, Республика Беларусь

С помощью методологического комплекса изучены анатомические, гистологические и морфометрические показатели почек представителя хищных птиц Беларуси – белого аиста (Ciconia ciconia). По результатам исследования почек белого аиста установлена относительно тонкая соединительнотканная капсула органа, небольшая плотность почечных (мальпигиевых) телец и сосудистых клубочков в корковом веществе, наличие отдельных участков с патологическими процессами в виде зернистой, вакуольной и крупнокапельной жировой дистрофии, а также изменения структуры клеток, формирующих дистальные прямые канальцы с кубической на полиморфную. Данные преобразования в строении органа могут являться как индивидуальными особенностями, так и зависят от факторов внешней среды, образа жизни, поведения и характера рацио-

на птицы. ***Ключевые слова:*** *белый аист, фауна Беларуси, почки, мочевая система, гистологические исследования, морфометрия.*

ANATOMICAL AND HISTOLOGICAL STRUCTURE OF THE KIDNEYS IN THE WHITE STORK *(CICONIA CICONIA)*

Zhurov D.O.
Vitebsk State Academy of Veterinary Medicine, Vitebsk, Republic of Belarus

With the help of the methodological complex, the anatomical, histological, and morphometric parameters of the kidneys of the white stork (Ciconia ciconia), a representative of birds of prey in Belarus, were studied. When studying the kidneys of the white stork, there was found a relatively thin connective tissue capsule of the organ, a low density of renal (malpighian) bodies and the glomeruli in the cortical substance, the presence of areas with pathological processes in the form of granular, vacuolar and macro vesicular fatty renal dystrophy, as well as changes in the structure of cells that form distal straight tubules from cuboidal to polymorphic. These transformations in the structure of the organ can both bear an individual character and depend on environmental factors, lifestyle, behavior, and the nature of diet of the bird. ***Keywords:*** *white stork, fauna of Belarus, kidneys, urinary system, histological studies, morphometry.*

Введение. В человеческой культуре есть множество историй об аисте. С этой птицей связаны легенды и поверья, о ней слагаются стихи и песни. Испокон веков у восточных славян белый аист был особо почитаемой птицей, являлся символом домовитости, удачи и процветания. На помощь аиста рассчитывали бездетные семьи, поскольку аисты создают свои семьи надолго, их пары моногамны в течение многих лет [2].

Род Аистов (*Ciconia*) насчитывает двенадцать видов, белый из которых встречается чаще всего. Это птица белого оперения, имеющая черную окантовку на крыльях, с изящной вытянутой шеей, тонким клювом и длинными ногами красного цвета. Птица отличается горделивой походкой, а при сложении крыльев создается впечатление, будто она наполовину черная. Самцы от самок окрасом не отличаются, но присутствует половой диморфизм – самки меньше самцов по размеру. Птица населяет открытые территории с рощами, перелесками, разреженными пойменными лесами, водоемы. Зачастую, биологи причисляют аистов к синантропным видам, поскольку они имеют привычку гнездиться на постройках человека – домах, водонапорных башнях около ферм, иногда на столбах. Белый аист поедает лягушек, змей, кузнечиков, жуков, дождевых червей, мелкую рыбу, ящериц, кротов, зайчат, реже птенцов других птиц [4]. Тесная связь аистов с водно-болотными угодьями делает их живыми индикаторами изменений, происходящих в экосистемах пойм рек как естественного, так и антропогенного происхождения. Питаясь рыбой, земноводными и пресмыкающимися, они замыкают пищевую цепь и отражают уровень накопления тяжелых металлов и пестицидов в экосистеме [7, 10, 12].

По международному статусу белый аист относится к видам, положение которых в природе вызывает наименьшие опасения. Однако в разных частях обширного ареала численность его различна. Сокращение численности белого аиста происходит в основном из-за влияния антропогенного фактора. На численность влияют и природно-климатические условия – как в местах зимовок, так и в местах гнездования. На протяжении всего своего существования аисты гибли от естественных врагов и болезней, на них воздействовали холод и засуха, но численность птиц не сокращалась. Случаи браконьерского отстрела птиц, разорения гнезд, также влияют на популяцию [3]. Так, каждый год описываются случаи поражения аистов электрическим током линий электропередач. Однако самым серьезным фактором снижения популяции данного вида птиц является технический прогресс. Развитие сельскохозяйственного производства, мелиорация и распашка болот, создание водохранилищ, плотин, затопление долин рек, приводят к снижению численности земноводных и пресмыкающихся – основного корма аистов. Развитие интенсивных технологий в сельском хозяйстве, применение пестицидов могут как прямо, так и косвенно привести к гибели белых аистов или серьезным нарушениям их жизнеспособности. Мировая популяция белого аиста насчитывает более 150000 гнездящихся пар, и около одной трети из них приходится на территорию Республики Беларусь, Российской Федерации и Украины [1].

Несмотря на изучение белого аиста (*Ciconia ciconia*), многие стороны экологии и этологии до настоящего времени остаются малоизученными [3, 4, 10, 12]. По вопросам питания, миграции, изучения роли аистов в системах биоценотических отношений имеются лишь разрозненные, фрагментарные сведения [1, 7, 9]. Пристального внимания заслуживает и изучение особенностей биологии и строения внутренних органов аиста. В имеющихся отечественных и зарубежных публикациях по данной проблеме отсутствует информация по синтопии, анатомо-гистологическому строению и количественным характеристикам основных отделов органов мочеотделения у данного вида птиц. В связи с этим **целью** наших исследований явилось установление макро- и микроскопического строения почек белого аиста (*Ciconia ciconia*).

Материалы и методы исследований. Объектом исследования служил труп самца белого аиста примерно 5-летнего возраста, доставленный из зоологического парка Республики Беларусь с

целью установления причин гибели. Предметом исследования являлся комплекс патологоанатомических, гистологических, макро- и микроморфометрических показателей почек птицы.

Для проведения гистологического исследования кусочки почек фиксировали в 10%-ном растворе нейтрального формалина. Зафиксированный материал подвергали уплотнению путем заливки в парафин по общепринятой методике [5, 6, 8]. Обезвоживание и парафинирование кусочков органов проводили с помощью автомата для гистологической обработки тканей «MICROM STP 120» (Германия) типа «Карусель». Для заливки кусочков и подготовки парафиновых блоков использовали автоматическую станцию «MICROM EC 350». Гистологические срезы кусочков органов, залитых в парафин, готовили на роторном микротоме «MICROM HM 340 E». Для обзорного изучения общей структуры органа срезы окрашивали гематоксилин-эозином. Депарафинирование и окрашивание гистосрезов проводили с использованием автоматической станции «MICROM HMS 70». Гистологические исследования проводили с помощью светового микроскопа «Биомед-6».

Полученные данные документированы микрофотографированием с использованием цифровой системы считывания и ввода видеоизображения «ДСМ-510», а также программы «ScopePhoto» с соответствующими настройками для проведения морфометрического анализа.

Цифровые данные были обработаны статистически с использованием программы Statystica 10.0 для оперативной системы Windows. Названия гистологических структур приводятся в соответствии с Международной ветеринарной гистологической номенклатурой *Nomina histologica veterinaria* [11].

Результаты исследований. Почки у белого аиста темно-коричневого цвета, длинные, продолговатой формы, расположены в вентральных углублениях пояснично-крестцового отдела позвоночника и подвздошной кости. Орган окружен воздухоносными мешками, функционально заменяющими жировую подушку, отсутствующую у птиц. Почки делятся на три доли: краниальную, среднюю и каудальную, которые соединяются между собой соединительнотканной перегородкой.

При гистологическом исследовании установлено, что почки у аиста представляют собой компактный орган, снаружи покрытый плотной неоформленной соединительнотканной тканью. Капсула органа достаточно тонкостенная (например, по сравнению с капсулой почек у взрослых кур-несушек кроссов Ломан Коричневый и Ломан Белый), ее толщина составляет 0,9±0,02 мкм. В состав капсулы помимо волокон входят единичные фибробласты, фиброциты и лимфоциты.

Паренхима почек представлена тремя долями, каждая из которых распадается на корковые и мозговые дольки, что хорошо прослеживается у птиц данного вида. Ветви мочеточника, образуя большое число собирательных трубок, формируют дольки мозгового вещества. Ветви последних проникают в корковое вещество почки, которое образовано отдельными корковыми дольками, между ними проходят крупные междольковые вены. Дольки широким основанием обращены к поверхности почек, а вершиной – к их мозговому веществу. Одной дольке мозгового вещества соответствует несколько корковых долек. Собирательные трубки, поступающие из мозгового вещества, окружают корковую дольку снаружи.

В центре корковой дольки проходят концевые отделы почечных артерий и внутридольковая вена в состоянии венозной гиперемии с сильным растяжением и истончением стенки. Средний диаметр сосудов составляет 89,12±7,23 мкм, толщина стенки –18,23±5,07 мкм.

В составе паренхимы почки птиц выделяют корковые и мозговые типы нефронов. Корковые нефроны располагаются в пределах корковых долек, тогда как мозговые в основном локализуются в мозговом веществе органа. Почечные тельца корковых нефронов в единичных количествах сосредоточены в центре дольки вблизи междольковой вены. Почечные тельца включают в себя сосудистый клубочек и окружающую его эпителиальную капсулу Шумлянского-Боумена, состоящую из двух листков (рисунок 1). Расположение телец в почках аиста разрозненное, они примерно на равном расстоянии удалены друг от друга. Средняя плотность почечных телец составила 14-16 экз. в поле зрения микроскопа (ув. × 10), что намного меньше по сравнению с аналогичными показателями у некоторых видов продуктивной птицы (куры, индейки). При этом диаметр почечных телец составил 86,34±29,17 мкм. Диаметр сосудистых клубочков у аиста составлял 72,31±21,76 мкм. Внутренний листок двуслойной капсулы Шумлянского-Боумена, охватывающий сосудистый клубочек, образован отросчатыми плоскими, вытянутыми, уплощенной формы эпителиальными клетками – подоцитами и окружает каждый капилляр. Между наружным и внутренним листками капсулы имеется щелевидная полость. Эндотелиоциты капилляров клубочка и подоциты разделены общей базальной мембраной. Большой диаметр подоцитов составил 9,04±0,7 мкм, малый диаметр – 6,05±0,2 мкм. Большой диаметр ядер подоцитов составлял 5,2±0,4 мкм, малый – 4,6±0,8 мкм. Толщина капсулы сосудистого клубочка составляет 8,2±0,8 мкм.

Проксимальный извитой отдел формирует крупные канальцы с узким неровным просветом, размер которых составляет 34,15±7,1 мкм. При этом большой диаметр клеток, формирующих стенку канальца, составил 9,1±0,5 мкм, ядра клетки – 5,2±0,7 мкм. Для клеток данного отдела с одной стороны характерны кубическая форма, а также признаки высокой функциональной активности – на апи-

кальном полюсе располагается щеточная каемка, на базальной – исчерченность, обусловленная складками плазмолеммы и наличием митохондрий. При этом в редких случаях в ядре просматривалось несколько ядрышек, что также свидетельствует о структурной активности данного отдела почки. С другой – в некоторых участках проксимального извитого отдела просматривались признаки зернистой, вакуольной и крупнокапельной жировой дистрофии. В первом случае в цитоплазме клеток отмечалось скопление белковых гранул и комплексов розового цвета, придающих цитоплазме мутный вид. Ядро в таком случае выглядело пикнотичным и располагалось на одном из полюсов клетки. Во втором случае вместо клетки отмечалась округлая или овальная вакуоль, лишенная цитоплазмы и ядра. В третьем случае – клетка представлена единой вакуолью с оттесненным на периферию ядром.

Дистальные извитые канальцы располагались в корковом веществе почки, причем одним своим участком обязательно прилегали к почечному тельцу. Между канальцами залегали эритроциты. Внешний диаметр канальцев меньше, а просвет немного шире, чем у проксимальных канальцев. Стенка построена из призматического эпителия. Диаметр дистальных извитых канальцев почек у аиста составил 46,29±7,1 мкм; диаметр клетки, формирующей стенку, – 9,6±1,4 мкм; ядра – 5,2±1,6 мкм.

Мозговое вещество почек более однородное, состоящее из восходящей и нисходящей петель нефронов и собирательных каналов. Диаметр дистального прямого канальца составлял 41,17±12,08 мкм. Клетки, формирующие стенку, имели полиморфную форму с диаметром 10,8±3,14 мкм (диаметр ядра клетки – 6,2±1,7 мкм). Извитая часть дистального отдела проходит вокруг почечного тельца.

Собирательные канальцы диаметром 66,7±12,09 мкм являются продолжением дистальных отделов нефронов, располагающихся в корковом веществе почек в виде мозговых лучей (рисунок 2). Стенка собирательных каналов сформирована однослойным кубическим (на некоторых участках – полиморфным) эпителием. У клеток слегка мутная цитоплазма и четко выражены границы.

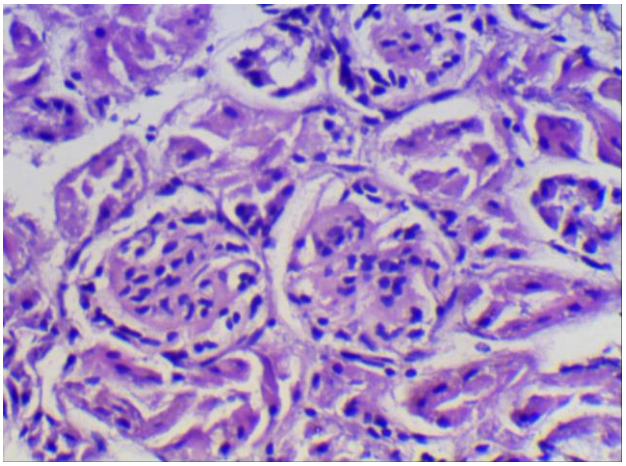

Рисунок 1 – Почечные тельца почки белого аиста. Гематоксилин-эозин. Биомед-6. Микрофото. Ув.: х 40

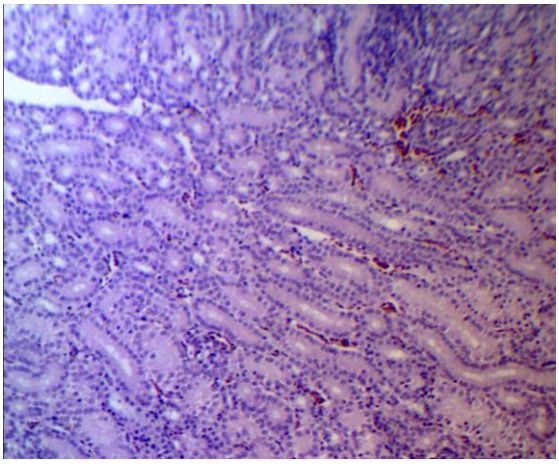

Рисунок 2 – Собирательные канальцы почек белого аиста. Гематоксилин-эозин. Биомед-6. Микрофото. Ув.: х 10

Заключение. При изучении архитектоники почек у данного вида птиц установлена относительно тонкая соединительнотканная капсула, небольшая плотность (14-16 единиц в поле зрения микроскопа) почечных телец и сосудистых клубочков в корковом веществе, наличие участков с патологическими процессами в виде зернистой, вакуольной и крупнокапельной жировой дистрофии, изменение структуры клеток, формирующих дистальные прямые канальцы с кубической на полиморфную. Данные изменения в строении органа могут являться как индивидуальными особенностями, так и могут зависеть от факторов внешней среды, образа жизни, поведения и характера рациона птицы. При этом полученные результаты исследований дополняют сведения по видовой морфологии органов мочеотделения хищных птиц.

Conclusion. When studying the architectonics of the kidneys in this species of birds, there was found a relatively thin connective tissue capsule, a low density (14-16 units in the field of view of the microscope) of the renal corpuscles and the glomeruli in the cortical substance, the presence of areas with pathological processes in the form of granular, vacuolar and macro vesicular fatty dystrophy , a change in the structure of the cells that form the distal straight tubules from cubic to polymorphic. These changes in the structure of the organ can be of individual character and/or depend on environmental factors, lifestyle, behavior, and the nature of the diet of the bird. At the same time, the obtained results of the studies supplement the information on the species morphology of the urinary organs of birds of prey.

Список литературы. *1. Белый аист [Электронный ресурс]. - Режим доступа : https://moscowzoo.ru/animals/aistoobraznye/belyy-aist/. - Дата доступа : 29.03.2022 г. 2. Белый аист : описание птицы, где живёт и чем питается [Электронный ресурс]. - Режим доступа : https://zveri.guru/ptiсy/belyy-aist-opisanie-pticy-gde-zhivet-i-chem-pitaetsya.html. - Дата доступа : 29.03.2022 г. 3. Гожко, А. А. Белый аист в низовьях Кубани / А. А. Гожко, Л. П. Есипенко. – Славянск-на-Кубани : Филиал федерального государственного бюджетного образовательного учреждения высшего профессионального образования «Кубанский государственный университет» в г. Славянске-на-Кубани, 2015. – 113 с. 4. Григорьев, Э. В. Фенологические наблюдения над жизнью белого аиста Ciconia ciconia в Новоржевском районе Псковской области / Э. В. Григорьев // Русский орнитологический журнал. – 2018. – Т. 27. – № 1583. – С. 1337-1339. 5. Журов, Д. О. Изменение гистологической структуры почек цыплят в условиях экспериментальной бирнавирусной инфекции / Д. О. Журов // Животноводство и ветеринарная медицина. – 2020. – № 3(38). – С. 52-57. 6. Меркулов, Г. А. Курс патологической техники : практ. пособие. – Л. : Медгиз, 1969. – 424 с. 7. Резанов, А. Г. Пастбищные кормовые ассоциации европейского белого аиста Ciconia ciconia с травоядными млекопитающими и сельскохозяйственной техникой: историко-географический аспект / А. Г. Резанов, Л. В. Маловичко, А. А. Резанов // Вестник Тверского государственного университета. Сер. Биология и экология. – 2021. – № 3(63). – С. 39-52. – DOI 10.26456/vtbio210. 8. Саркисов, Д. С. Микроскопическая техника : руководство ; под ред. Д. С. Саркисова, Ю. Л. Петрова. – М. : Медицина, 1996. – 544 с. 9. Berthold, P. Long-term satellite tracking of White Stork (Ciconia ciconia) migration : constancy versus variability / P. Berthold, M. Kaatz, U. Quemer // J. Orn. – 2004. – Vol. 145, Is. 4. – P. 356–359. 10. Jakubiec, Z. Causes of breeding losses and adult mortality in White Stork Ciconia ciconia (L.) in Poland / Z. Jakubiec // Population of White Stork Ciconia ciconia (L.) in Poland. Part II. Some aspects of the biology and ecology of White Stork. – Krakow, 1991. – P. 107–124. 11. Nomina histologica veterinaria [Electronic resource] : submitted by the Intern. Comm. on Veterinary Histological Nomenclature, World Assoc. of Veterinary Anatomists // World Association of Veterinary Anatomists. – Mode of access : http://www.wava-amav.org/downloads/NHV_2017.pdf. – Date of access : 04.05.2022. 12. Wuczynski, A. The turnover of White Storks Ciconia ciconia on nests during spring migration / A. Wuczynski // Acta Orn .– 2005. – Vol. 40, Is. 1. – P. 83–85.*

References. *1. Belyj aist [Elektronnyj resurs]. – Rezhim dostupa : https://moscowzoo.ru/ animals/aistoobraznye/belyy-aist/. –Data dostupa : 29.03.2022 g. 2. Belyj aist : opisanie pticy, gde zhivyot i chem pitaetsya [Elektronnyj resurs]. – Rezhim dostupa : https://zveri.guru/ptiсy/belyy-aist-opisanie-pticy-gde-zhivet-i-chem-pitaetsya.html. Data dostupa : 29.03.2022 g. 3. Gozhko, A. A. Belyj aist v nizov'yah Kubani / A. A. Gozhko, L. P. Esipenko. – Slavyansk-na-Kubani : Filial federal'nogo gosudarstvennogo byudzhetnogo obrazovatel'nogo uchrezhdeniya vysshego professional'nogo obrazovaniya «Kubanskij gosudarstvennyj universitet» v g. Slavyanske-na-Kubani, 2015. – 113 s. 4. Grigor'ev, E. V. Fenologicheskie nablyudeniya nad zhizn'yu belogo aista Ciconia ciconia v Novorzhevskom rajone Pskovskoj oblasti / E. V. Grigor'ev // Russkij ornitologicheskij zhurnal. – 2018. – T. 27. – № 1583. – S. 1337-1339. 5. ZHurov, D. O. Izmenenie gistologicheskoj struktury pochek cyplyat v usloviyah eksperimental'noj birnavirusnoj infekcii / D. O. ZHurov // ZHivotnovodstvo i veterinarnaya medicina. – 2020. – № 3(38). – S. 52-57. 6. Merkulov G.A. Kurs patologicheskoj tekhniki : prakt. posobie. – L. : Medgiz, 1969. – 424 s. 7. Rezanov, A. G. Pastbishchnye kormovye associacii evropejskogo belogo aista Ciconia ciconia s travoyadnymi mlekopitayushchimi i sel'skohozyajstvennoj tekhnikoj: istoriko-geograficheskij aspekt / A. G. Rezanov, L. V. Malovichko, A. A. Rezanov // Vestnik Tverskogo gosudarstvennogo universiteta. Seriya : Biologiya i ekologiya. – 2021. – № 3(63). – S. 39-52. – DOI 10.26456/vtbio210. 8. Sarkisov D. S. Mikroskopicheskaya tekhnika : rukovodstvo ; pod red. D. S. Sarkisova, YU. L. Petrova. – M. : Medicina, 1996. – 544 s. 9. Berthold, P. Long-term satellite tracking of White Stork (Ciconia ciconia) migration : constancy versus variability / P. Berthold, M. Kaatz, U. Quemer // J. Orn. Vol. 145. Is. 4. – 2004. – P. 356–359. 10. Jakubiec, Z. Causes of breeding losses and adult mortality in White Stork Ciconia ciconia (L.) in Poland / Z. Jakubiec // Population of White Stork Ciconia ciconia (L.) in Poland. Part II. Some aspects of the biology and ecology of White Stork. – Krakow, 1991. – P. 107–124. 11. Nomina histologica veterinaria [Electronic resource] : submitted by the Intern. Comm. on Veterinary Histological Nomenclature, World Assoc. of Veterinary Anatomists // World Association of Veterinary Anatomists. – Mode of access : http://www.wava-amav.org/downloads/NHV_2017.pdf. – Date of access : 04.05.2022. 12. Wuczynski, A. The turnover of White Storks Ciconia ciconia on nests during spring migration / A. Wuczynski // Acta Orn. Vol. 40. Is. 1. – 2005. – P. 83–85.*

Поступила в редакцию 11.05.2022.

DOI 10.52368/2078-0109-2022-58-3-29-34
УДК 619:616.61-091-079.4:636.5

БОЛЕЗНИ ПОЧЕК В ПРОМЫШЛЕННОМ ПТИЦЕВОДСТВЕ

Журов Д.О. ORCID ID 0000-0003-1438-4183, Громов И.Н. ORCID ID 0000-0001-8065-5661
УО «Витебская ордена «Знак Почета» государственная академия ветеринарной медицины»,
г. Витебск, Республика Беларусь

В работе представлены данные по распространению болезней кур, протекающих с поражением почек в виде моно- и ассоциативного течения за 2017-2021 гг. ***Ключевые слова:*** *куры, почки, нефропатии, патоморфология, отчетность, птицеводство.*