МИНИСТЕРСТВО СЕЛЬСКОГО ХОЗЯЙСТВА И ПРОДОВОЛЬСТВИЯ
РЕСПУБЛИКИ БЕЛАРУСЬ

УЧРЕЖДЕНИЕ ОБРАЗОВАНИЯ
«ВИТЕБСКАЯ ОРДЕНА «ЗНАК ПОЧЕТА» ГОСУДАРСТВЕННАЯ
АКАДЕМИЯ ВЕТЕРИНАРНОЙ МЕДИЦИНЫ»

Кафедра патологической анатомии и гистологии

ПАТОЛОГИЧЕСКАЯ АНАТОМИЯ, ВСКРЫТИЕ И СУДЕБНАЯ ЭКСПЕРТИЗА. ОФОРМЛЕНИЕ ПРОТОКОЛА ПАТОЛОГОАНАТОМИЧЕСКОГО ВСКРЫТИЯ ТРУПОВ ЖИВОТНЫХ

Учебно-методическое пособие

для студентов по специальности
1-74 03 02 «Ветеринарная медицина»

Витебск
ВГАВМ
2022

УДК 619:616-091
ББК 48.32
П20

Рекомендовано к изданию методической комиссией факультета ветеринарной медицины УО «Витебская ордена «Знак Почета» государственная академия ветеринарной медицины»
от 18 февраля 2022 г. (протокол №2)

Авторы:
доктор ветеринарных наук, профессор *В. С. Прудников;* доктор ветеринарных наук, профессор *И. Н. Громов;* кандидат ветеринарных наук, доцент *С. П. Герман;* кандидат ветеринарных наук, доцент *Е. И. Большакова*

Рецензенты:
кандидат ветеринарных наук, доцент *Н. В. Синица;*
кандидат ветеринарных наук, доцент *А. Л. Лях*

П20 **Патологическая анатомия, вскрытие и судебная экспертиза. Оформление протокола патологоанатомического вскрытия трупов животных :** учеб.-метод. пособие для студентов по специальности 1-74 03 02 «Ветеринарная медицина» / В. С. Прудников [и др.]. – Витебск : ВГАВМ, 2022. – 32 с.

Учебно-методическое пособие подготовлено в соответствии с учебной программой по дисциплине «Патологическая анатомия, вскрытие и судебная экспертиза» для студентов высших учебных заведений по специальности 1-74 03 02 «Ветеринарная медицина».

Данное учебно-методическое пособие также предназначено для ветеринарных специалистов АПК, слушателей ФПК и ПК.

УДК 619:616-091
ББК 48.32

© УО «Витебская ордена «Знак Почета» государственная академия ветеринарной медицины», 2022

СОДЕРЖАНИЕ

Введение	4
ТРЕБОВАНИЯ К ОФОРМЛЕНИЮ КУРСОВОЙ РАБОТЫ	5
Схема оформления протокола патологоанатомического (диагностического) вскрытия	6
Схема описания компактных органов	6
Схема описания патологических очагов в органах	6
Схема описания полостных органов	6
Схема описания серозных полостей	6
СХЕМА КУРСОВОЙ РАБОТЫ	7
ОБРАЗЕЦ КУРСОВОЙ РАБОТЫ (ПРОТОКОЛ)	16
Приложения	27
Список литературы	30

ВВЕДЕНИЕ

Патологоанатомическое вскрытие трупов является одним из важных методов диагностики болезней животных. Умело проведенное вскрытие трупа, правильная оценка прижизненных патологоанатомических процессов и посмертных (трупных) изменений, сопоставление результатов вскрытия с анамнезом, клинико-эпизоотологическими данными, использование гистологических, бактериологических, вирусологических, молекулярно-биологических, серологических и других методов лабораторных исследований позволяют диагностировать заразные и незаразные болезни животных.

От своевременно поставленного нозологического диагноза болезни зависит качество и время проведения лечебно-профилактических мероприятий, направленных на ликвидацию выявленной болезни среди животных.

С целью закрепления знаний, умений и навыков по патологической анатомии, вскрытию и судебной экспертизе студенты выполняют курсовую работу. Для ее оформления студент должен провести патологоанатомическое (диагностическое) вскрытие одного или нескольких трупов животных и дать подробное патоморфологическое описание органов по анатомическим системам.

ТРЕБОВАНИЯ К ОФОРМЛЕНИЮ КУРСОВОЙ РАБОТЫ

Курсовая работа должна быть написана грамотно, компьютерным набором или разборчивым почерком. Общий объем курсовой работы должен быть в пределах 15 страниц. Срок выполнения курсовой работы 10-14 дней.

Курсовая работа должна быть напечатана на стандартных листах бумаги формата А4 с соблюдением следующих требований: поля: левое – 30, правое – 15, верхнее – 20, нижнее – 20 мм; шрифт размером 14 пт, Times New Roman; межстрочный интервал – одинарный; отступ красной строки – 1,25; выравнивание текста – по ширине.

Каждый структурный элемент содержания работы начинается с новой страницы. Наименование структурных элементов следует располагать по центру, без подчеркивания, прописными буквами (жирным шрифтом), отделяя от текста двумя межстрочными интервалами.

Наименование подразделов печатается жирным курсивом строчными буквами по центру строки без точки в конце, отделяя от предыдущего текста двумя межстрочными интервалами.

Иллюстрационный материал следует располагать в приложении. На все иллюстрации должны быть ссылки в работе.

Цитирование различных источников в анализе диагностированного случая оформляется ссылкой на данный источник указанием его порядкового номера в списке использованной литературы в квадратных скобках после цитаты. В необходимых случаях в скобках указываются страницы.

Список использованной литературы и источников оформляется согласно ГОСТ 7.1–2003. Примеры библиографического описания некоторых документов даны в приложении.

В конце работы ставятся подпись студента и дата ее выполнения, к ней прикладываются необходимые приложения.

Материал, дополняющий текст документа, помещается в приложениях. Приложение оформляют как продолжение данного документа на последующих его листах. В тексте документа на все приложения должны быть даны ссылки. Каждое приложение следует начинать с новой страницы с указанием в правом верхнем углу, пишется «Приложение 1» и т.д. Приложениями могут быть, например, фотографии, иллюстрации, сопроводительные письма и т. д. Иллюстрации (снимки) должны быть пронумерованы и иметь названия под иллюстрацией. Нумерация иллюстраций должна быть сквозной по всему тексту работы (например: рисунок 1, рисунок 2 и т.д.). Название размещается под рисунком и выравнивается по центру строки, точка в конце не ставится.

Все листы работы и приложений аккуратно подшиваются (брошюруются) в папку. Страницы курсовой работы, включая приложения, нумеруются арабскими цифрами с соблюдением сквозной нумерации. Порядковый номер страницы размещают по центру нижнего поля страницы. Титульный лист не нумеруется.

Схема оформления протокола патологоанатомического (диагностического) вскрытия: титульный лист, протокол патологоанатомического вскрытия, патологоанатомический диагноз, результаты лабораторных исследований, заключение о причине смерти животного (нозологический диагноз), анализ диагностированной при вскрытии болезни (болезней), приложения – рисунки, схемы, фотографии, сопроводительное письмо, список использованной литературы (приводится в алфавитном порядке в соответствии с ГОСТом).

В ходе вскрытия трупа животного при осмотре и описании органов и серозных полостей придерживаются также определенных схем.

Схема описания компактных органов (печень, почки, легкие, селезенка, лимфоузлы и др.): величина (объем, размеры, масса); форма; консистенция; цвет; вид (рисунок) с поверхности и на разрезе, характер стекающей жидкости.

Схема описания патологических очагов в органах: (абсцессы, некрозы, воспаление, опухоли и др.): локализация очагов; количество; величина; форма; консистенция; цвет; рисунок строения на разрезе; реакция со стороны окружающей ткани.

Схема описания полостных органов (желудок, преджелудки, кишечник, матка и др.): положение органа – анатомически правильное или смещенное (заворот, инвагинация, выпадение и др.); общий вид и размеры; содержимое полости – количество, консистенция, состав, цвет, запах; слизистая оболочка – вид поверхности, толщина, цвет, гладкость, влажность, блеск, эластичность, складчатость, характер наложений; состояние подслизистой основы, мышечной и серозной оболочек.

Схема описания серозных полостей (брюшная и грудная полости; полость перикарда; у птиц – грудобрюшная полость): положение органов – нормальное или смещенное; содержимое полости – количество, консистенция, состав, цвет, запах, примеси крови, фибрина, кормовых или фекальных масс и др.; состояние серозных оболочек – гладкость; влажность; блеск или матовость; цвет; прозрачность; характер наложений или спаек.

СХЕМА КУРСОВОЙ РАБОТЫ

Протокол патологоанатомического вскрытия состоит из вводной, описательной и заключительной частей.

ВВОДНАЯ ЧАСТЬ

ПРОТОКОЛ

патологоанатомического вскрытия трупа (вид животного, пол, возраст, порода, масть, кличка, инвентарный номер, кому принадлежит, адрес владельца).

Вскрытие трупа проведено (кем, когда, где, в присутствии кого).

Анамнестические и клинические данные

1. Когда диагностирована болезнь, основные клинические симптомы, продолжительность болезни, время смерти, вид оказанной ветеринарной помощи.

2. Условия содержания, кормления, эксплуатации животного у владельца.

3. Эпизоотологические данные: благополучие хозяйства по заразным и незаразным болезням животных, проведенная специфическая профилактика инфекционных болезней, характерные симптомы у больных животных, применяемое лечение, заболеваемость и летальность, основные патологоанатомические процессы, обнаруженные при вскрытии трупов, результаты лабораторных исследований.

4. Клинический диагноз.

ОПИСАТЕЛЬНАЯ ЧАСТЬ

Наружный осмотр

1. Общий вид трупа. Телосложение – крепкое, слабое, пропорциональное или непропорциональное; масса трупа, упитанность – высшая, средняя, ниже средней, тощая; симметричность грудной клетки; живот вздутый, ровный, запавший.

2. Естественные отверстия. Рот открыт, закрыт, чистота окружности, положение языка, прикус зубов, состояние слизистой оболочки (вид, влажность, цвет).

Носовые отверстия – чистота окружности, характер выделений, состояние слизистой оболочки, носогубного зеркала (хоботкового у свиней).

Глаза. Глазные щели – открыты или закрыты, состояние кожи и век; глазные яблоки – положение естественное (анатомически правильное), запавшие или выпученные; роговица – прозрачная или мутная; состояние конъюнктивы (вид, цвет, влажность, характер секрета).

Уши. Состояние ушных раковин, чистота наружного слухового прохода.

Анус. Открыт, закрыт, состояние слизистой оболочки, характер выделений, чистота кожи вокруг ануса. *У птиц – состояние клоаки, чистота перьев вокруг нее.*

Половая щель (у самок), половой член (у самцов) – состояние слизистых оболочек, кожи, характер выделений.

3. Наружные покровы. Волосы (шерсть, щетина), перья – густота, цвет, блеск или матовость, чистота, выдергиваются легко или с трудом, облысения.

Кожа – целостность, цвет, толщина, эластичность, патологические изменения. Подкожная клетчатка – количество жира, его цвет, состояние.

Роговые образования кожи (копыта, когти, рога) – их состояние, форма, наличие повреждений и других дефектов, прочно прикреплены или легко отделяются. *У птиц – когти, гребень, сережки – нормальные или деформированные, прочно прикреплены или легко отделяются.*

4. Скелетные мышцы – развиты согласно породе, полу и возрасту, недоразвиты у гипотрофиков, консистенция, цвет, рисунок волокнистого строения (выражен, стерт, усилен).

5. Кости, суставы, сухожилия. Кости – форма (нормальная или нет), консистенция (твердая, мягкая – режется ножом), состояние костной ткани, форма черепа. Суставы – форма, подвижность, состояние капсулы, количество и цвет синовиальной или другой жидкости в полости суставов, состояние суставной (хрящевой) поверхности костей. Сухожилия – прочность, цвет.

6. Трупные изменения. Охлаждение – труп теплый или холодный. Трупное окоченение – хорошо или слабо выражено, отсутствует, определяется по подвижности суставов (указать, в каких частях тела выражено). Трупные пятна (гипостазы и имбибиция) – локализация в коже (у свиней) и подкожной клетчатке, во внутренних органах (легких, печени, почках, кишечнике и др.), цвет, изменение цвета при надавливании. Посмертное свертывание крови – в полостях сердца и просветах крупных кровеносных сосудов (аорта, яремные вены и др.), степень свертывания (плотные или рыхлые свертки крови, несвернувшаяся кровь), консистенция, цвет, форма, легкость извлечения свертков. Трупное разложение (автолиз и гниение) – выражено или нет, локализация, степень проявления, цвет тканей, наличие газов, запах и др.

Внутренний осмотр

7. Брюшная полость. Положение органов – нормальное или смещенное. Постороннее содержимое – количество, консистенция, состав, цвет, запах. Состояние париетальной (пристеночной) и висцеральной брюшины. В норме брюшина влажная, блестящая, гладкая, серого цвета.

8. Сальник и брыжейка – количество жира, его цвет, консистенция, состояние кровеносных сосудов.

9. Диафрагма – целостность, состояние мышечной и сухожильной частей, уровень стояния купола (на уровне какого ребра).

10. Грудная полость. Положение органов – нормальное или смещенное. Постороннее содержимое – количество, консистенция, состав, цвет, запах. Со-

стояние реберной и легочной плевры. В норме плевра влажная, блестящая, гладкая, серого цвета. *У птиц – общая грудобрюшная полость из-за отсутствия диафрагмы (диафрагма не описывается).*

Иммунная система

11. Костный мозг грудной и эпифизов трубчатых костей – цвет, сочность, консистенция.

12. Тимус – величина, форма, консистенция, цвет, выраженность рисунка дольчатого строения.

13. *Фабрициева бурса у птиц – величина, форма, цвет с поверхности, постороннее содержимое в ее полости, состояние слизистой оболочки.*

14. Лимфатические узлы: подчелюстные, заглоточные, предлопаточные (поверхностные шейные), подколенные, надколенные, поверхностные паховые (у самок – надвыменные), средостенные, бронхиальные, брыжеечные, печеночные, селезеночные, почечные, желудочные. Величина, форма, консистенция, цвет снаружи и на разрезе, рисунок узелкового строения. *У птиц лимфоузлов нет (не описываются).*

15. Селезенка – величина, форма, консистенция, цвет, рисунок строения (узелкового и трабекулярного), соскоб пульпы (отсутствует, незначительный, обильный).

16. Миндалины (язычная, небная, глоточная, надгортанника) *(у птиц – слепокишечные)* – величина, форма, цвет слизистой оболочки.

Сердечно-сосудистая система

17. Сердечная сумка – постороннее содержимое, количество, консистенция, состав, запах. Перикард и эпикард – блеск, влажность, гладкость, цвет. Сердце – величина, форма. Миокард – размеры и содержимое полостей, толщина стенок правого и левого желудочков и предсердий, соотношение толщины стенок желудочков (в норме 1:3), консистенция, цвет, рисунок волокнистого строения. Эндокард и клапаны – блеск, цвет, гладкость, целостность.

18. Крупные кровеносные сосуды (аорта, яремные вены и др.) – количество в них крови (полные и пустые), ее состояние (жидкая, рыхло- или плотно свернувшаяся), цвет, прочность прикрепления свертков крови к стенке сосуда. Стенки сосудов – нормальные, утолщенные, эластичность. Состояние интимы (в норме – гладкая, блестящая, светло-желтого цвета).

Аппарат дыхания

19. Носовая полость: постороннее содержимое – количество, консистенция, цвет, запах, состав; слизистая оболочка – вид, цвет, характер секрета (в норме – слизистая оболочка гладкая, влажная, блестящая, бледно-розового цвета); состояние носовых раковин, носовой перегородки, лицевой части черепа (при необходимости). *Состояние подглазничных синусов (у птиц): содержимое (цвет, запах, состав), состояние слизистой оболочки – вид, цвет.*

20. Гортань, трахея, бронхи: состояние просвета – нормальный или суженный; эластичность хрящей гортани и хрящевых колец трахеи; постороннее содержимое в просвете – слизь, пенистая жидкость, кормовые массы и др.; слизистая оболочка – вид, цвет.

21. Легкие – спавшиеся при ателектазе и у мертворожденных, частично спавшиеся в норме, не спавшиеся – при отеке, эмфиземе, воспалении; состояние легочной плевры. Форма легких – нормальная или деформированная. Консистенция – эластичная в норме, тестоватая при отеке, плотная при воспалении и ателектазе, крепитирующая – при альвеолярной эмфиземе. Цвет с поверхности и на разрезе, рисунок дольчатого строения. Вид стекающей с поверхности разреза жидкости – пенистая белая при отеке, пенистая красная – при острой венозной гиперемии; из бронхов выдавливается слизь или гной при воспалении.

Плавучесть кусочков легких в воде (степень воздушности): в норме плавают, погружаясь в воду на 1/3, при эмфиземе – на поверхности воды, при отеке плавают, погрузившись целиком или на 2/3, тонут при воспалении, ателектазе и у мертворожденных. Рисунок дольчатого строения – выражен, усилен, стерт.

При наличии в легких очагов воспаления, некроза и др. отмечают их локализацию в долях, количество, размер, форму, консистенцию, цвет, рисунок, реакцию окружающей ткани.

Воздухоносные мешки (у птиц) – состояние стенок (толщина, цвет, прозрачность, наличие постороннего содержимого).

Пищеварительный аппарат

22. Ротовая полость: состояние губ, щек, зубов (их прикуса), слизистой оболочки твердого и мягкого неба. Язык: положение в ротовой полости, величина, форма, состояние слизистой оболочки; мышца – консистенция, цвет, рисунок волокнистого строения.

23. Глотка и пищевод (у птиц – зоб): проходимость, постороннее содержимое, состояние слизистой и мышечной оболочек.

24. Желудок (у жвачных – сычуг и преджелудки): положение (заворот), величина, форма, содержимое (пустой, умеренно или сильно наполнен кормом, вздут газами), состояние слизистой, мышечной и серозной оболочек.

У птиц: железистый желудок (содержимое, его количество и характер; состояние слизистой оболочки – вид, цвет, влажность, гладкость, целостность, наличие и характер наложений; состояние мышечной и серозной оболочек), мышечный желудок (содержимое, его характер, состояние кутикулы, прочность ее прикрепления, состояние слизистой оболочки после снятия кутикулы).

25. Тонкий отдел кишечника (двенадцатиперстная, тощая и подвздошная кишки) – положение, содержимое, состояние слизистой, мышечной и серозной оболочек, пейеровых бляшек.

26. Толстый отдел кишечника (у млекопитающих – слепая, ободочная и прямая кишки; у птиц – две слепые кишки, прямая кишка и клоака): положение, содержимое, состояние слизистой, мышечной и серозной оболочек, одиночных (солитарных) лимфоидных узелков.

27. Печень – величина; форма; консистенция; цвет; рисунок дольчатого строения на разрезе, характер поверхности разреза органа, состояние желчных протоков.

Желчный пузырь – величина; количество, цвет и консистенция желчи; состояние слизистой оболочки, проходимость общего желчного протока.

28. Поджелудочная железа – величина, форма, цвет, консистенция, рисунок дольчатого строения.

Мочеполовой аппарат

29. Почки. Количество жира в забрюшинной клетчатке; состояние капсулы – легко или с трудом отделяется; величина; форма – бороздчатые многососочковые почки у крупного рогатого скота; гладкие многососочковые почки у свиньи, гладкие однососочковые у лошади, овцы, козы, собаки, кролика, кошки и др.; множественные почки у медведя и дельфина; состоят из 3 долей у птиц; цвет; граница между корковым и мозговым веществом (выражена или стертая); почечная лоханка (у млекопитающих) – содержимое, состояние слизистой оболочки. Мочеточники – проходимость, состояние слизистой оболочки.

30. Мочевой пузырь (у млекопитающих) – содержимое, состояние слизистой, мышечной и серозной оболочек. Мочеиспускательный канал – проходимость, состояние слизистой и мышечной оболочек.

31. Яичники млекопитающих – величина, форма, консистенция, цвет. *Яичник птиц – величина, консистенция, цвет, форма и размер яйцевых фолликулов.*

32. Яйцеводы (*у птиц – яйцевод*) – проходимость, содержимое, состояние слизистой оболочки.

33. Матка (у млекопитающих) – содержимое, состояние слизистой, мышечной и серозных оболочек. Наличие плодов. Влагалище, половые губы (у млекопитающих) – состояние слизистой и мышечной оболочек.

34. Молочная железа (у свиней и собак – множественная) – величина, объем отдельных долей, форма, консистенция, цвет на разрезе, характер стекающей с поверхности разреза жидкости (молоко, серозный, геморрагический экссудат), состояние молочных протоков, сосков, кожи.

35. Семенники и придатки (у млекопитающих) – состояние мошонки, семенников, их придатков, семенных канатиков. Придаточные половые железы (предстательная, пузырьковидные, луковичные) – их состояние.

36. Половой член и препуций – их форма, целостность, наличие новообразований и наложений, проходимость мочеполового канала.

Эндокринная система

37. Щитовидная железа – величина, форма, консистенция, цвет, рисунок дольчатого строения на разрезе.

38. Надпочечники – величина, форма, на разрезе – цвет и граница между корковым и мозговым веществом.

39. Паращитовидные железы, гипофиз, эпифиз – описываются при необходимости.

Нервная система

40. Головной мозг и его оболочки. Твердая мозговая оболочка – степень прилегания к костям черепа, цвет, кровенаполнение сосудов. Мягкая мозговая оболочка – толщина, цвет, кровенаполнение. Мозговое вещество – выраженность мозговых извилин; цвет; консистенция; влажность поверхности разреза; четкость границы между серым и белым веществом; кровенаполнение. Мозговые желудочки (2 – в обонятельных луковицах, 2 – боковых, третий и четвертый) – содержимое, состояние сосудистых сплетений.

41. Спинной мозг и его оболочки – описывают при необходимости.

42. Ганглии, нервные сплетения, нервы – описываются при необходимости.

ЗАКЛЮЧИТЕЛЬНАЯ ЧАСТЬ

Протокол диагностического вскрытия включает патологоанатомический диагноз, результаты лабораторных исследований, заключение о причинах смерти животного.

После протокола диагностического вскрытия пишется анализ диагностированной при вскрытии болезни.

Патологоанатомический диагноз

Патологоанатомический диагноз – это перечисление в определенной последовательности прижизненных патологоанатомических процессов, обнаруженных в органах и тканях при вскрытии трупа. Следовательно, этот диагноз посмертный. Посмертные (трупные) изменения в патологоанатомический диагноз не включаются.

В патологоанатомическом диагнозе, в отличие от описательной части, не описывают органы по принятой схеме, а называют специальными терминами те патологические процессы, которые обнаружены в органах и тканях при вскрытии трупа. Так, если в описательной части пишут: «Печень увеличена в размере, края разреза не сходятся, паренхима выбухает из разрезанной капсулы, консистенция мягковатая, окраска серо-коричневая, поверхность разреза суховатая, матовая, рисунок долек стерт», то в патологоанатомическом диагнозе записывают: «Зернистая дистрофия печени».

В патологоанатомическом диагнозе патологические процессы располагаются в порядке их патогенетической взаимозависимости, т.е. вначале

перечисляют группу процессов, типичных (патогномоничных) для основной болезни, затем осложнения основной болезни, в конце – сопутствующие болезни и патологические процессы.

Лабораторные исследования

После написания патологоанатомического диагноза записывают: какой патматериал был взят, в каком виде – свежем, замороженном, консервированном, фиксированном, для каких лабораторных исследований, куда направлен (нарочным или почтой). Одновременно оформляется сопроводительное письмо.

Результаты лабораторных исследований – гистологического, бактериологического и др. заносятся в протокол после написания патологоанатомического диагноза.

Заключение

В протоколе патологоанатомического вскрытия заключение о причине смерти животного дается на основании результатов вскрытия трупа, анализа клинико-анамнестических данных, результатов лабораторных исследований.

Заключение должно быть нозологическим, т.е. в нем нужно назвать основную болезнь (заразную или незаразную), ее осложнение, если оно выявлено, сопутствующие болезни. Например: «На основании анализа результатов патологоанатомического вскрытия трупа животного, гистологического и вирусологического исследований патматериала, клинико-эпизоотологических данных установлено, что смерть свиньи наступила от классической чумы»; «На основании анализа результатов патологоанатомического вскрытия трупа, гистологического и бактериологического исследований патматериала, клинических данных установлено, что овца пала от некробактериоза, осложненного метастатической гнойно-некротической пневмонией»; «На основании анализа результатов вскрытия трупа и гистологического исследования головного мозга, клинических данных установлено, что причиной смерти коровы явилась злокачественная катаральная горячка».

При незаразных полиэтиологических болезнях в заключении наряду с болезнью (нозологической формой) следует указать также причины, вызвавшие эту болезнь. Например: «На основании анализа результатов вскрытия трупа, анамнеза и клинических признаков установлено, что смерть коровы наступила от острой тимпании рубца, развившейся в результате поедания животным мерзлого (гнилого) картофеля».

При смешанном (ассоциативном) течении нескольких болезней в заключении называют эти болезни или среди них выделяют ведущую (основную) болезнь и ассоциированную болезнь. Например: «На основании анализа результатов вскрытия трупа, лабораторных исследований и клинико-эпизоотологических данных установлено, что свинья пала от классической чумы (основная болезнь), осложненной (присоединившейся) пастереллезом».

При некоторых незаразных болезнях в заключении можно называть и ближайшую причину смерти (асфиксию, шок, паралич сердца и др.), но при обязательном написании основной болезни (нозологической формы). Так, при острой тимпании рубца крупного рогатого скота можно написать: «Смерть коровы наступила от асфиксии на почве острой тимпании рубца, развившейся вследствие поедания животным мерзлого картофеля»; «Смерть лошади наступила от болевого шока, развившегося на почве инвагинации и застойного инфаркта тощей кишки».

АНАЛИЗ ДИАГНОСТИРОВАННОЙ ПРИ ВСКРЫТИИ ТРУПА ЖИВОТНОГО БОЛЕЗНИ

В этой части курсовой работы должны быть рассмотрены следующие вопросы:

1. Краткое определение болезни (болезней), диагностированной (диагностированных) при вскрытии трупа животного.
2. Этиология болезни (болезней).
3. Патогенез (кратко).
4. Краткая клинико-анатомическая характеристика болезни (сопоставление основных клинических симптомов и патологоанатомических изменений в органах); при этом не следует переписывать материалы из учебников, пособий, монографий, а нужно кратко проанализировать с привлечением литературы только данный случай.
5. Диагноз (нозологический) – ставится с учетом результатов вскрытия и лабораторных исследований, анамнеза.
6. Дифференциация от болезней, имеющих сходное клинико-анатомическое проявление.

В приложение к курсовой работе включаются: сопроводительное письмо к патматериалу, направленному для лабораторных исследований, результаты лабораторных исследований, рисунки, схемы, фотоснимки, список использованной литературы, оформленный по ГОСТу.

Ставятся дата выполнения, подпись.

ОБРАЗЕЦ КУРСОВОЙ РАБОТЫ, ВЫПОЛНЕННОЙ В ФОРМЕ ПРОТОКОЛА ПАТОЛОГОАНАТОМИЧЕСКОГО ВСКРЫТИЯ СТУДЕНТОМ ФВМ ОЧНОЙ ФОРМЫ ОБУЧЕНИЯ

Министерство сельского хозяйства и продовольствия
Республики Беларусь

УО «Витебская ордена «Знак Почета» государственная
академия ветеринарной медицины»

Кафедра патологической анатомии и гистологии

Курсовая работа

Протокол патологоанатомического вскрытия

Диагноз: Пастереллез у бычка (грудная и кишечная формы)

Выполнил студент 5 группы
4 курса факультета ветеринарной
медицины Ковалевский Л.С.
Руководитель: доцент Герман С.П.

Витебск – 2021

ОБРАЗЕЦ ОФОРМЛЕНИЯ ТИТУЛЬНОГО ЛИСТА КУРСОВОЙ РАБОТЫ, ВЫПОЛНЕННОЙ СТУДЕНТОМ ФВМ ЗАОЧНОЙ ФОРМЫ ОБУЧЕНИЯ

Министерство сельского хозяйства и продовольствия
Республики Беларусь

УО «Витебская ордена «Знак Почета» государственная
академия ветеринарной медицины»

Кафедра патологической анатомии и гистологии

Курсовая работа

Протокол патологоанатомического вскрытия

Диагноз: Пастереллез у бычка (грудная и кишечная формы)

Выполнил студент 1 группы
4 курса ФВМ заочной формы
обучения Стрижак Д.П.
Шифр – В-18046

Домашний адрес:
210015, Витебская область, Витебский район, а/г. Кировская, ул. Новокировская, д. 4.

Витебск – 2021

ПРОТОКОЛ

патологоанатомического вскрытия трупа теленка (бычка) 3-месячного возраста, черно-пестрой породы, черно-пестрой масти, инв. № 2356, принадлежащего ОАО «Возрождение», а/г. Кировская Витебского района Витебской области.

Вскрытие трупа провели 05.04.2021 г. в секционном зале прозектория кафедры патологической анатомии и гистологии УО «Витебская государственная академия ветеринарной медицины» ветврач 1-й категории Николаев С.В., студенты 5 группы 4 курса факультета ветеринарной медицины Ковалевский Л.С. и Петрова Н.А. На вскрытии присутствовали: доцент кафедры патологической анатомии и гистологии Герман С.П. и студенты 5 группы 4 курса ФВМ. Начало вскрытия – $12^{\underline{00}}$, окончание – $13^{\underline{50}}$.

Анамнестические и клинические данные

Труп теленка поступил в прозекторий кафедры 05.04.2021 г.

В сопроводительном письме указано, что животное пало ночью 04.04.2021 г., до этого у теленка отмечались следующие клинические признаки: угнетение, отказ от корма, одышка, кашель, повышение температуры тела до $40{,}0^{o}$ С, диарея.

Ветеринарная помощь: проводимое симптоматическое лечение не дало положительного результата.

Условия содержания удовлетворительные, навозоудаление проводится 1 раз в 2-3 суток, кормление проводится 2 раза в день (злаково-бобовое сено, силос, сенаж), поение вволю из автопоилок. На комплексе наблюдаются сквозняки, повышенное содержание аммиака в воздухе и его влажность.

В хозяйстве у животных при клиническом исследовании часто наблюдаются вялость, отказ от корма, кашель, диарея, повышение температуры тела. При вскрытии трупов обнаруживают гастроэнтериты, пневмонии, дистрофию паренхиматозных органов. Ранее на комплексе диагностировались сальмонеллез и пастереллез.

В хозяйстве проводятся плановые вакцинации стельных коров и телят инактивированной комбинированной вакциной «КАМБОВАК-А» против ИРТ, парагриппа-3, респираторной синцитиальной, аденовирусной, рота- и коронавирусной инфекций (ООО «Ветбиохим», г. Москва), формолквасцовой концентрированной вакциной против сальмонеллеза, поливалентной вакциной против колибактериоза, инактивированной эмульгированной вакциной против пастереллеза (ОАО «БелВитУнифарм»). Животных иммунизируют согласно Инструкциям по применению биопрепаратов.

Клинический диагноз: подозрение на пастереллез.

Наружный осмотр

1. Общий вид трупа. Телосложение – пропорциональное, масса трупа 90 кг, упитанность – средняя; живот ровный; грудная клетка симметричная.

2. Естественные отверстия. Рот закрыт, язык находится в ротовой полости, слизистая оболочка бледно-розового цвета, влажная, гладкая, блестящая.

Носовые отверстия чистые, слизистая оболочка гладкая, влажная, блестящая, бледно-розового цвета.

Глазная щель закрыта, конъюнктива влажная, гладкая, блестящая, бледно-розового цвета, без наложений, роговица прозрачная. Зрачок округлой формы.

Уши. Ушные раковины без повреждений, наружный слуховой проход чистый.

Анальное отверстие слегка приоткрыто, слизистая оболочка бледно-розового цвета, гладкая, влажная, блестящая.

Наружные половые органы. Кожа внутреннего листка препуция и свободной части полового члена влажная, блестящая, гладкая, бледно-розового цвета.

3. Наружные покровы. Шерсть – густая, матовая, чистая, местами взъерошена, хорошо удерживается в коже.

Кожа – целостная, на непигментированных участках бледно-розового цвета, не утолщена, эластичная, специфического запаха, умеренно влажная.

Копытца правильной формы, твердые, прочно удерживаются.

Подкожная клетчатка содержит умеренное количество жира, мягкой консистенции, серого цвета.

4. Скелетные мышцы хорошо развиты, бледно-красного цвета, упругой консистенции, волокнистое строение хорошо выражено.

5. Кости, суставы, сухожилия. Кости – величина и конфигурация анатомически правильные, твердой консистенции, белого цвета. Конфигурация суставов не изменена, суставная поверхность влажная, гладкая, блестящая, белого цвета, синовиальная жидкость тягучая, прозрачная, соломенного цвета. Сухожилия – прочные, плотные, гладкие, блестящие, серо-белого цвета.

6. Трупные изменения. Труп холодный, окоченение скелетных мышц выражено в области головы, шеи и передних конечностей. На правой стороне трупа, со стороны подкожной клетчатки обнаружены трупные пятна синюшного цвета, без четких границ, не бледнеющие при нажатии. Посмертное свертывание крови – в полостях сердца и просветах крупных кровеносных сосудов (аорта, яремные вены и др.) обнаружены посмертные свертки крови, имеющие форму полости сердца или форму ветвления сосудов, резиноподобной консистенции, красного цвета. Поверхность их блестящая, гладкая, влажная. На разрезе они однородные. Свертки крови легко извлекаются. Трупное разложение отсутствует.

Внутренний осмотр

7. Положение внутренних органов брюшной полости анатомически правильное. Отмечается незначительное скопление жидкости желтоватого цвета. Брюшина влажная, гладкая, блестящая, серого цвета.

8. Сальник и брыжейка содержат незначительное количество жира серо-белого цвета, мягкой консистенции. Кровеносные сосуды кровенаполнены.

9. Диафрагма. Купол диафрагмы находится на уровне 6-го ребра. Серозная оболочка гладкая, влажная, блестящая, серого цвета. Мышечная часть хорошо развита, розового цвета, упругой консистенции, с хорошо выраженным волокнистым строением. Целостность диафрагмы не нарушена.

10. Грудная полость. Положение органов – анатомически правильное. В полости содержится жидкость желтоватого цвета с примесями пленок серо-белого цвета. На плевре видны диффузные, серо-белые наложения в виде пленок, после снятия которых обнажается шероховатая, матовая, красная поверхность, под плеврой наблюдаются очажки красного цвета, в диаметре 1-3 мм, имеющие четкие границы, не бледнеющие при надавливании.

Органы кроветворения и иммунитета

11. Костный мозг плоских (грудная кость) и эпифизов трубчатых костей красного цвета, сочный.

12. Тимус – парные шейные части начинаются от щитовидного хряща гортани, размещаются вдоль трахеи и перед входом в грудную полость сливаются в непарную шейную (промежуточную), которая соединяется перешейком с грудной непарной квадратной формы частью, которая находится слева в переднем средостении; серого цвета, упругой консистенции, рисунок дольчатого строения выражен четко.

13. Лимфатические узлы: подчелюстные, поверхностные шейные, наружные подвздошные не увеличены в размере, форма не изменена, упругой консистенции, серого цвета, рисунок лимфоидных узелков сохранен.

Бронхиальные, средостенные, сычужные и брыжеечные – увеличены в размере, форма не изменена, упругой консистенции, на разрезе пятнисто покрасневшие, сочные, рисунок лимфоидных узелков стерт.

14. Селезенка не увеличена, края острые, овальной формы, упругой консистенции, пульпа вишнево-коричневого цвета, рисунок трабекулярного и узелкового строения сохранен, соскоб пульпы незначительный.

15. Миндалины округлой формы, упругой консистенции, серого цвета, слегка возвышаются над поверхностью слизистой оболочки мягкого неба.

Сердечно-сосудистая система

16. Перикард (сердечная сумка): в полости содержится жидкость соломенного цвета с примесью пленок серо-белого цвета. Перикард и эпикард – покрасневшие, матовые, шероховатые, имеются наложения серо-белого цвета в виде пленок. Под эпикардом наблюдаются красные очажки, диаметром 1-3 мм, имеющие четкие границы, не бледнеющие при нажатии.

Сердце конусовидной формы. Подэпикардиальная клетчатка содержит незначительное количество жира серого цвета, мягкой консистенции. Миокард набухший, дряблой консистенции, серо-розового цвета, напоминает ошпаренное мясо, рисунок волокнистого строения сглажен. Соотношение толщины стенки правого желудочка к левому 1:3. В полости сердца обнаружен посмертный сверток крови. Он имеет форму полости сердца, резиноподобной консистенции, красного цвета. Поверхность его блестящая, гладкая, влажная. На разрезе он однородный. Сверток крови легко извлекается. Эндокард и клапаны – блестящие, гладкие, влажные, серого цвета, целостные. Под эндокардом имеются красные очажки диаметром 1-3 мм, имеющие четкие границы, не бледнеющие при нажатии.

17. Крупные кровеносные сосуды (аорта, яремные вены и др.) содержат свертки крови, имеющие форму ветвления сосудов, резиноподобной консистенции, красного цвета. Поверхность их блестящая, гладкая, влажная. На разрезе они однородные, легко извлекаются из просвета сосудов. Стенки сосудов – не утолщены, эластичные. Интима – гладкая, блестящая, светло-желтого цвета.

Аппарат дыхания

18. Носовая полость: слизистая оболочка гладкая, влажная, блестящая, бледно-розового цвета.

19. Гортань, трахея, бронхи: просвет – открыт; хрящи гортани и хрящевые кольца трахеи эластичные. Слизистая оболочка гортани влажная, гладкая, блестящая, бледно-розового цвета. В трахее слизистая оболочка блестящая, гладкая, влажная, розового цвета, наблюдаются очажки красного цвета, диаметром 1-3 мм, имеющие четкие границы, не бледнеющие при нажатии.

20. Легкие не спавшиеся, форма не изменена. Передние и средние доли эластичной консистенции, бледно-розового цвета, рисунок дольчатого строения сохранен. Кусочки легких плавают в воде, погрузившись в нее на 1/3.

Каудальные доли легких плотной консистенции, на разрезе виден мраморный рисунок, участки серого цвета чередуются с вишнево-красными, междольковая соединительная ткань набухшая, рыхлая, серого цвета, рисунок дольчатого строения усилен (рисунок 1; приложение 1). Кусочки пораженных долей тонут в воде. Легочная плевра матовая, шероховатая, покрыта пленками серо-белого цвета.

Пищеварительный аппарат

21. Ротовая полость: прикус зубов правильный. Слизистая оболочка твердого и мягкого неба блестящая, гладкая, влажная, бледно-розового цвета. Язык расположен в ротовой полости. Слизистая оболочка его влажная, блестящая, серо-розового цвета, содержит сосочки; мышца – упругой консистенции, розово-красного цвета, рисунок волокнистого строения сохранен.

22. Глотка и пищевод – проходимость сохранена, постороннее содержимое отсутствует, слизистая оболочка гладкая, влажная, блестящая, бледно-розового цвета; в пищеводе образует продольные складки.

23. В рубце около 1000 граммов желто-зеленого корма. Слизистая оболочка рубца влажная, блестящая, серого цвета, покрыта сосочками. Сетка и книжка умеренно заполнены кашицеобразной кормовой массой серо-коричневого цвета. В сетке слизистая оболочка влажная, блестящая, серого цвета, в виде ячеек. Слизистая оболочка книжки блестящая, влажная, серого цвета, собрана в складки в виде листков.

В сычуге жидкое содержимое серого цвета в объеме около 800 граммов. Слизистая оболочка набухшая, покрасневшая, разрыхлена, покрыта серой слизью.

24. В тонком отделе кишечника (двенадцатиперстная, тощая и подвздошная кишки) содержимое желтоватого цвета, жидкой консистенции. Слизистая оболочка тусклая, набухшая, покрасневшая, покрыта серой слизью.

25. Толстый отдел кишечника (слепая, ободочная, прямая кишки): отмечается небольшое количество каловых масс жидкой консистенции, темно-серого цвета. Слизистая оболочка гладкая, влажная, блестящая, серого цвета, без наложений.

26. Печень: увеличена в размере, вентральный край притуплен, капсула напряжена, края разреза не сходятся, форма не изменена, дряблой консистенции, светло-коричневого цвета, рисунок дольчатого строения сглажен, поверхность разреза суховатая.

В желчном пузыре содержится тягучая, желто-зеленого цвета желчь в количестве 30 мл. Слизистая оболочка влажная, бархатистая, желто-зеленого цвета. Общий желчный проток проходим.

27. Поджелудочная железа – не увеличена в размере, форма не изменена, упругой консистенции, серо-белого цвета, рисунок дольчатого строения сохранен.

Мочеполовой аппарат

28. Почки. В забрюшинной клетчатке содержится незначительное количество жира серо-белого цвета, мягкой консистенции. Фиброзная капсула почки напряжена, края разреза капсулы не сходятся, отделяется легко. Почки бороздчатые, увеличены в объеме, форма почки не изменена, консистенция мягкая, серого цвета, поверхность разреза матовая, граница между корковым и мозговым слоями сглажена.

Слизистая оболочка мочеточников серого цвета, блестящая, влажная.

29. Мочевой пузырь: пустой. Слизистая оболочка светло-серого цвета, блестящая, влажная.

30. Мочеиспускательный канал – проходимость сохранена, слизистая оболочка влажная, блестящая, гладкая, серого цвета.

31. Кожа внутреннего листка препуция и свободной части полового члена влажная, блестящая, гладкая, бледно-розового цвета. Половой член правильной формы.

Эндокринная система

32. Надпочечники – не увеличены в размере, форма не изменена, упругой консистенции, корковое вещество желтого цвета, а мозгового – темно-красного цвета, граница между корковым и мозговым веществом сохранена.

33. Щитовидная железа – не увеличена в размере, упругой консистенции, красно-коричневого цвета, на разрезе рисунок дольчатого строения сохранен.

Нервная система

34. Головной мозг. Кровеносные сосуды мягкой мозговой оболочки и мозгового вещества умеренно кровенаполнены. Мозговые извилины хорошо выражены, поверхность разреза мозга влажная, рисунок строения сохранен.

Патологоанатомический диагноз

1. Лобарная крупозная пневмония с поражением каудальных долей легких.
2. Серозно-фибринозный плеврит и перикардит.
3. Кровоизлияния в слизистой оболочке трахеи, под эпи-, эндокардом и плеврой.
4. Серозный лимфаденит бронхиальных, средостенных, сычужных и брыжеечных узлов.
5. Зернистая дистрофия печени, почек и миокарда.
6. Острый катаральный абомазоэнтерит.

Лабораторные исследования

Для гистологического исследования в лабораторию кафедры патанатомии и гистологии УО ВГАВМ были направлены кусочки легких, печени, почек, миокарда размером 1х1х0,5 см, зафиксированные в 10% растворе нейтрального формалина (приложение 2).

Для бактериологического исследования в лабораторию кафедры микробиологии и вирусологии УО ВГАВМ были направлены кусочки легких, печени, почек, сердца, селезенки, лимфатических узлов, трубчатая кость, законсервированные в 30%-ном растворе глицерина (приложение 3).

При гистологическом исследовании образцов в лаборатории кафедры патологической анатомии и гистологии было установлено:

1. Легкие – воспалительная гиперемия межальвеолярных капилляров, скопление в просвете альвеол фибрина в виде сеточки, эритроцитов, лимфоцитов, нейтрофилов, макрофагов (рисунок 2; приложение 1).
2. Печень – бледно-розовая белковая зернистость в цитоплазме гепатоцитов (зернистая дистрофия), их набухание, сужение желчных капилляров.
3. Почки – эпителиальные клетки извитых канальцев увеличены в объеме, оболочки некоторых клеток разорваны, просветы канальцев сужены. В цитоплазме клеток и просвете канальцев заметна бледно-розовая зернистость

(зернистая дистрофия). Ядра эпителиальных клеток округлые, в некоторых клетках в состоянии пикноза и лизиса (некробиоз).

4. Миокард – белковая зернистость розового цвета в цитоплазме кардиомиоцитов (зернистая дистрофия).

При исследовании образцов в лаборатории кафедры микробиологии и вирусологии из легких и бронхиальных лимфоузлов была выделена *Pasteurella multocida*, патогенная для белых мышей.

Заключение. На основании анамнестических данных, клинических признаков, результатов патологоанатомического вскрытия и лабораторных исследований установлено, что причиной смерти теленка является пастереллез (грудная и кишечная формы).

АНАЛИЗ ДИАГНОСТИРОВАННОЙ ПРИ ВСКРЫТИИ БОЛЕЗНИ

При вскрытии трупа теленка был диагностирован пастереллез.

Пастереллез телят – это инфекционная болезнь, которая характеризуется крупозным воспалением легких, серозными воспалительными отеками подкожной клетчатки и сепсисом.

Этиология. Возбудитель заболевания – *Pasteurella multocida* (серотипы A, B, D), *Pasteurella haemolytica.*

Патогенез. В естественных условиях пастереллы чаще проникают в организм животных аэрогенным и алиментарным путем. Может быть эндогенная инфекция. Пастереллы размножаются в органах дыхания и пищеварения, откуда проникают в кровь и лимфу, разносятся по всему организму. Выделяя агрессины, они подавляют фагоцитарные способности клеток крови, беспрепятственно размножаются и вызывают развитие сепсиса. Выделяющиеся при гибели пастерелл эндотоксины вызывают повышение проницаемости стенок сосудов, что приводит к развитию геморрагического диатеза, воспалительных отеков подкожной клетчатки, вызывает дистрофию паренхиматозных органов, иммунный дефицит.

Клинико-морфологическая характеристика болезни.

У животного при жизни отмечались следующие клинические признаки: угнетение, отказ от корма, одышка, кашель, повышение температуры тела до $40,0^0$ С, диарея.

Ведущим процессом, обнаруженным при патологоанатомическом вскрытии, была лобарная крупозная пневмония с поражением каудальных долей, характерная для грудной формы пастереллеза. Патогенетически крупозная пневмония имеет инфекционно-аллергическую природу. Клинически она проявлялась кашлем и одышкой животного.

Размножение возбудителя болезни в легочной ткани с последующим лимфогенным распространением обусловило развитие осложняющих процессов со стороны регионарных лимфоузлов (серозное воспаление), а также серозных оболочек (серозно-фибринозный плеврит и перикардит). Под действием эндотоксинов возбудителя произошло повышение проницаемости стенок сосудов, что привело к возникновению процессов, характерных для септицемии: кровоизлияний в слизистой оболочке трахеи, под эпи- и эндокардом, зернистой дистрофии печени, почек и миокарда. Клиническими признаками развития септицемии у животного были угнетение, отказ от корма, повышение температуры тела до $40,0^o$ С.

Кроме того, у данного животного клинически отмечалась диарея, связанная с развитием острого катарального абомазоэнтерита. Указанные изменения могут иметь место при кишечной форме пастереллеза.

Таким образом, клинико-морфологически пастереллез у теленка протекал в смешанной форме (грудной и кишечной).

Диагноз был поставлен с учетом эпизоотологической ситуации, клинических признаков, результатов вскрытия, бактериологического и гистологического исследований.

Дифференциальная диагностика.

При постановке предположительного диагноза пастереллез мы дифференцировали от:

- сальмонеллеза (гиперпластическое воспаление лимфоузлов, геморрагическое или гиперпластическое воспаление селезенки, гранулемы и некрозы в печени);
- контагиозной перипневмонии (крупозная пневмония с секвестрацией, ярко выраженная мраморность);
- вирусных пневмоэнтеритов (инфекционный ринотрахеит, аденовирусная инфекция – острые воспалительные процессы в верхних дыхательных путях, сычуге и тонком кишечнике, нет крупозной пневмонии и сепсиса).

Приложение 1

Рисунок 1 – Макрофото. Крупозная пневмония у теленка

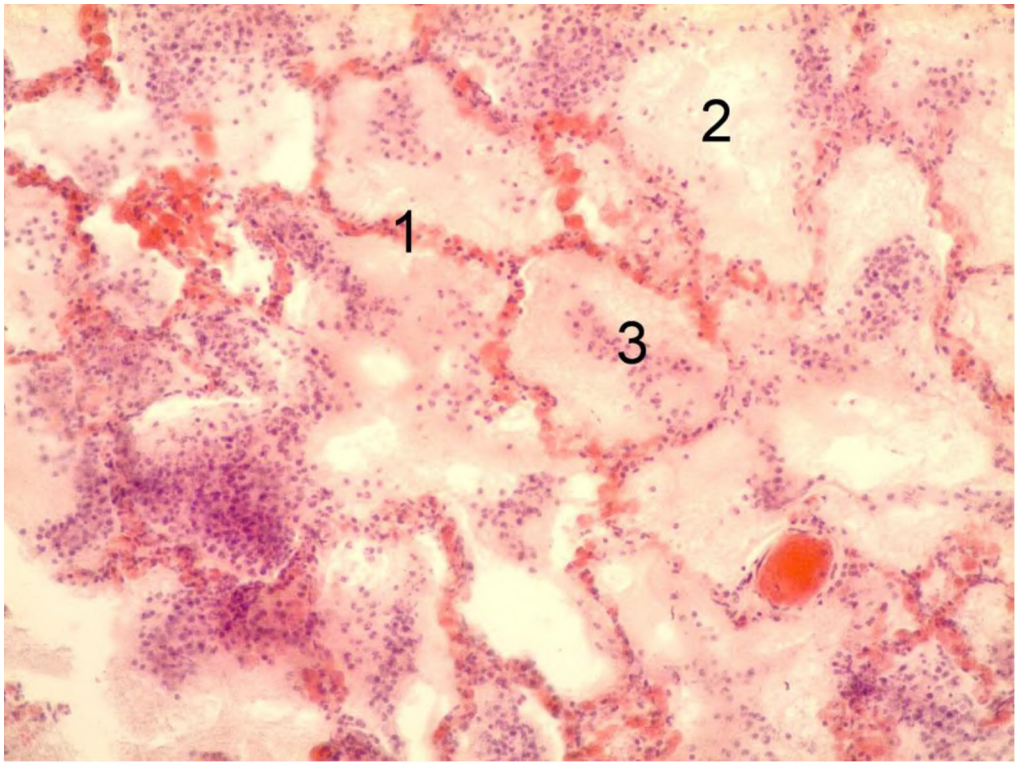

1 – воспалительная гиперемия межальвеолярных капилляров; 2 – фибрин в просвете альвеол; 3 – эритроциты, лимфоциты, макро- и микрофаги в просвете альвеол

Рисунок 2 – Микрофото. Крупозная пневмония у теленка. Гематоксилин-эозин. Биомед-6. Ув.: х 480

Приложение 2

Сопроводительное письмо

В лабораторию кафедры патологической анатомии и гистологии УО ВГАВМ

Адрес: *210026, г. Витебск, ул. Доватора, д. 3Б*

При этом направляется для *гистологического исследования*
(вид исследования)

патологический материал: *кусочки легких, печени, почек, миокарда размером 1х1х0,5 см, зафиксированные в 10% растворе нейтрального формалина.*
(вид материала, способ фиксации)

от *теленка 3-месячного возраста, черно-пестрой породы, № 2356,*
(вид и возраст животного)

Принадлежащего *ОАО «Возрождение», а/г. Кировская Витебского района Витебской области.*
(название хозяйства, фермы, отделения, Ф.И.О. владельца животного)

Дата заболевания животного: *27.03.2021 г.*
Дата падежа животного: *4.04.2021 г.*

Клиническая картина: *угнетение, отказ от корма, одышка, кашель, повышение температуры тела до 40,0^{o} С, диарея.*

Данные патологоанатомического вскрытия: *Лобарная крупозная пневмония с поражением каудальных долей легких; серозно-фибринозный плеврит и перикардит; кровоизлияния в слизистой оболочке трахеи, под эпи-, эндокардом и плеврой; серозный лимфаденит бронхиальных, средостенных, сычужных и брыжеечных узлов; зернистая дистрофия печени, почек и миокарда; острый катаральный абомазоэнтерит.*

Предположительный диагноз: *пастереллез.*

Дата отправки материала: *05.04.2021 г.*

Ветврач 1-й категории _____ С.В. Николаев
(подпись)

Приложение 3

Сопроводительное письмо

В лабораторию кафедры микробиологии и вирусологии УО ВГАВМ
Адрес: *210026, г. Витебск, ул. Доватора, д. 3Б*

При этом направляется для *бактериологического исследования*
(вид исследования)

патологический материал: *кусочки легких, печени, почек, сердца, селезенки, лимфатических узлов, трубчатая кость, консервированные в 30%-ном растворе глицерина*
(вид материала, способ фиксации)

от *теленка 3-месячного возраста, черно-пестрой породы, черно-пестрой масти, № 2356,*
(вид и возраст животного)

Принадлежащего *ОАО «Возрождение», а/г. Кировская Витебского района Витебской области.*
(название хозяйства, фермы, отделения, Ф.И.О. владельца животного)

Дата заболевания животного: *27.03.2021 г.*
Дата падежа животного: *04.04.2021 г.*

Клиническая картина: *угнетение, отказ от корма, одышка, кашель, повышение температуры тела до 40,0^{o} С, диарея.*

Данные патологоанатомического вскрытия: *Лобарная крупозная пневмония с поражением каудальных долей легких; серозно-фибринозный плеврит и перикардит; кровоизлияния в слизистой оболочке трахеи, под эпи-, эндокардом и плеврой; серозный лимфаденит бронхиальных, средостенных, сычужных и брыжеечных узлов; зернистая дистрофия печени, почек и миокарда; острый катаральный абомазоэнтерит.*

Предположительный диагноз: *пастереллез.*

Дата отправки материала: *05.04.2021 г.*

Ветврач 1-й категории _____ С.В. Николаев
(подпись)

СПИСОК ЛИТЕРАТУРЫ

1. Белкин, Б. Л. Патологоанатомическая диагностика болезней животных (с основами вскрытия и судебно-ветеринарной экспертизы) : учебное пособие / Б. Л. Белкин, В. С. Прудников. – Орел : ОГАУ, 2007. – 368 с.
2. Вскрытие животных и дифференциальная патоморфологическая диагностика болезней : учебное пособие / М. С. Жаков [и др.]. – Минск : Ураджай, 1998. – 263 с.
3. Жаров, А. В. Вскрытие и патоморфологическая диагностика болезней животных : учебник для студентов вузов по специальности «Ветеринария» / А. В. Жаров, И. В. Иванов, А. П. Стрельников ; ред. А. В. Жаров. – Москва : КолосС, 2003. – 400 с.
4. Жаров, А. В. Судебная ветеринарная медицина : учебник для студентов вузов, обучающихся по специальности «Ветеринария» / А. В. Жаров ; ред. В. Н. Сайтаниди. – 2-е изд., перераб. и доп. – Москва : КолосС, 2007. – 320 с.
5. Отбор образцов для лабораторной диагностики бактериальных и вирусных болезней животных : учебно-методическое пособие / И. Н. Громов [и др.]. – Витебск : ВГАВМ, 2020. – 64 с.
6. Патологическая анатомия сельскохозяйственных животных : практикум : учебное пособие для студентов учреждений высшего образования по специальности «Ветеринарная медицина» / В. С. Прудников [и др.] ; ред. В. С. Прудников. – Минск : ИВЦ Минфина, 2018. – 383 с.
7. Патологическая анатомия, вскрытие и судебная экспертиза : учебно- методическое пособие для выполнения курсовых работ студентами факультета ветеринарной медицины / В. С. Прудников [и др.]. – Витебск : УО ВГАВМ, 2008. – 28 с.
8. Патоморфологические изменения в органах и тканях при болезнях животных : учебно-методическое пособие / В. С. Прудников [и др.]. – Витебск : ВГАВМ, 2016. – 28 с.
9. Прудников, В. С. Вскрытие и патоморфологическая диагностика болезней животных : монография / В. С. Прудников, Б. Л. Белкин, С. П. Герман ; Витебская государственная академия ветеринарной медицины. – Витебск : ВГАВМ, 2021. – 308 с.
10. Прудников, В. С. Патологическая анатомия животных : учебник для студентов учреждений высшего образования по специальностям «Ветеринарная медицина», «Ветеринарная санитария и экспертиза» / В. С. Прудников, Б. Л. Белкин, А. И. Жуков ; ред. В. С. Прудников. – Минск : ИВЦ Минфина, 2016. – 552 с.
11. Справочник по вскрытию трупов и патоморфологической диагностике болезней животных (с основами судебно-ветеринарной экспертизы) / В. С. Прудников [и др.]. – Витебск : УО ВГАВМ, 2007. – 375 с.

Дата Подпись

Учебное издание

Прудников Виктор Сергеевич,
Громов Игорь Николаевич,
Герман Светлана Петровна и др.

ПАТОЛОГИЧЕСКАЯ АНАТОМИЯ, ВСКРЫТИЕ И СУДЕБНАЯ ЭКСПЕРТИЗА. ОФОРМЛЕНИЕ ПРОТОКОЛА ПАТОЛОГОАНАТОМИЧЕСКОГО ВСКРЫТИЯ ТРУПОВ ЖИВОТНЫХ

Учебно-методическое пособие

Ответственный за выпуск И. Н. Громов
Технический редактор О. В. Луговая
Компьютерный набор И. А. Борисенко
Компьютерная верстка Е. В. Морозова
Корректор Е. В. Морозова

Подписано в печать 24.03.2022. Формат 60×84 1/16.
Бумага офсетная. Ризография.
Усл. печ. л. 2,0. Уч.-изд. л. 1,33. Тираж 200 экз. Заказ 2237.

Издатель и полиграфическое исполнение:
учреждение образования «Витебская ордена «Знак Почета»
государственная академия ветеринарной медицины».
Свидетельство о государственной регистрации издателя, изготовителя,
распространителя печатных изданий № 1/ 362 от 13.06.2014.
ЛП №: 02330/470 от 01.10.2014 г.
Ул. 1-я Доватора, 7/11, 210026, г. Витебск.
Тел.: (0212) 48-17-82.
E-mail: rio@vsavm.by
http://www.vsavm.by