

## Литература

1. Бакулин В.А. Болезни птиц. - СПб.: Искусство России, 2006. - С.30-42, 55-62.
2. Болезни домашних и сельскохозяйственных птиц: пер. с англ.: в 3 ч. Ч. 3 / Б.У. Кэлнек [и др.]. - М.: Аквариум Принт, 2011. - С.14-34.
3. Громов И.Н., Прудников В.С., Лазовская Н.О. Отбор и фиксация патологического материала для гистологической диагностики болезней птиц: рекомендации. - Витебск: ВГАВМ, 2019. - 24с.
4. Громов И.Н. Патоморфология и дифференциальная диагностика инфекционных болезней птиц, протекающих с респираторным синдромом // Ветеринария. - 2021. - №3. - С.3-7, 16-17.
5. Диагностика и профилактика инфекционного ларинготрахеита птиц / В.С. Прудников [и др.]. - Витебск: ВГАВМ, 2011. - 163с.
6. Отбор образцов для лабораторной диагностики бактериальных и вирусных болезней животных: учеб.-метод. пособие / И.Н. Громов [и др.]. - Витебск: ВГАВМ, 2020. - 64с.
7. Патоморфологическая и дифференциальная диагностика инфекционной бурсальной болезни птиц: рекомендации / И.Н. Громов [и др.]. - Витебск: ВГАВМ, 2017. - 20с.

УДК 619:616.98:578.832.1-091:636.5

### **ПАТОМОРФОЛОГИЧЕСКИЕ ИЗМЕНЕНИЯ У КУР-НЕСУШЕК ПРИ АССОЦИИРОВАННОМ ТЕЧЕНИИ НИЗКОПАТОГЕННОГО ГРИППА И ХРОНИЧЕСКОГО ПОЛИМИКОТОКСИКОЗА**

Громов И.Н., Субботина И.А., Коцюба Е.В.  
УО Витебская ГАВМ, г. Витебск, Республика Беларусь

**Аннотация.** В работе представлены патоморфологические изменения при ассоциированном течении низкопатогенного гриппа и хронического спонтанного полимикотоксикоза у кур-несушек. Полученные результаты представлены в виде патологоанатомических и гистологических диагнозов. Акцентировано внимание на ведущих (патогномоничных) признаках, имеющих важное значение при дифференциальной диагностике данной группы болезней.

**Ключевые слова:** куры-несушки, хронический полимикотоксикоз, низкопатогенный грипп птиц, патологоанатомические изменения, гистологическое исследование.

### **PATHOMORPHOLOGICAL CHANGES IN LAYING HENS WITH ASSOCIATED COURSE OF LOW PATHOGENIC INFLUENZA AND CHRONIC POLYMYCOTOXICOSIS**

Gromov I.N., Subbotsina I.A, Kotsuba E.V  
Vitebsk State Academy of Veterinarian Medicine, Vitebsk, Republic of Belarus

**Annotation.** The paper presents pathomorphological changes in the associated course of low pathogenic influenza and chronic spontaneous polymycotoxicosis in laying hens. The results obtained are presented in the form of pathoanatomical and histological diagnoses. The attention is focused on leading (pathognomonic) signs that are important in the differential diagnosis of this group of diseases.

**Keywords:** laying hens, spontaneous chronic polymycotoxicosis, low pathogenic avian influenza, pathoanatomical changes, histological examination.

**Введение.** На фоне хронической микоинтоксикации происходит резкое угнетение иммунной реактивности организма птиц, наложение различных инфекционных болезней, на которые в первую очередь и обращают внимание. Появление сложных ассоциаций этиологических факторов приводит к развитию патоморфоза [7], что значительно затрудняет патоморфологическую диагностику и постановку предположительного диагноза. При этом главный фактор, способствующий развитию патологического процесса, нередко остается незамеченным. В связи с этим актуальна задача разработки критериев ранней и точной патоморфологической диагностики данной группы болезней.

Низкопатогенный грипп птиц (НПГП) вызывается штаммом  $H_9N_2$ . Несмотря на свою низкую вирулентность, данный вирус способен вызывать клинически выраженную болезнь с повышением отхода поголовья и снижением яичной продуктивности птицы на фоне стрессовых ситуаций, применения живых вакцин, ассоциативного течения с другими болезнями [1,2,3,5]. Установлено, что комбинированная инфекция, обусловленная вирусом гриппа  $H_9N_2$  и вакцинным штаммом «La Sota» вируса ньюкаслской болезни протекает с выраженным клиническим проявлением, увеличением падежа, развитием характерных патологоанатомических и гистологических изменений, снижением массы тела, угнетением гуморального иммунного ответа на проводимые вакцинации. В имеющейся литературе имеется достаточно работ, посвященных изучению патоморфологических изменений при гриппе [2,3]. Вместе с тем, описанные изменения недостаточно систематизированы. Отсутствуют данные о патоморфологических изменениях в организме птиц при ассоциированном течении гриппа и других болезней заразной и незаразной этиологии.

Цель работы – установление ведущих патоморфологических изменений при спонтанном ассоциированном течении НПГП и хроническом полимикотоксикозе у кур-несушек.

**Материалы и методы.** В качестве материала для исследований использовали трупы убитых с диагностической целью 60 кур-несушек 235-428-дневного возраста яичных кроссов «Тетра», «Хайсекс Коричневый», «Декалб Белый». Согласно анамнестическим данным, в хозяйствах наблюдались повышенная заболеваемость и падеж птиц с признаками поражения органов дыхания, сердечно-сосудистой систем, резким снижением яйценоскости. Аутопсию проводили с учетом требований по обеспечению биобезопасности. При вскрытии трупов птиц учитывали характер и тяжесть патоморфологических изменений, оформляли патологоанатомический диагноз.

Для гистологического исследования отбирали кусочки гортани, трахеи, легких, пищевода, 12-перстной, тощей, подвздошной, слепых кишок, печени, почек, сердца, селезенки, головного мозга [4,6]. Зафиксированный материал подвергали уплотнению путем заливки в парафин по общепринятой методике [4]. Обезвоживание и парафинирование кусочков органов проводили с помощью автомата для гистологической обработки тканей «MICROM STP 120» типа «Карусель». Для заливки кусочков и подготовки парафиновых блоков использовали автоматическую станцию «MICROM EC 350». Гистологические срезы готовили на санном микротоме, а затем окрашивали гематоксилин-эозином и по Браше. Депарафинирование и окрашивание гистосрезов проводили в автоматической станции «MICROM HMS 70». Гистологическое исследование проводили с помощью светового микроскопа «Биомед-6». Полученные данные документированы микрофотографированием с использованием цифровой системы считывания и ввода видеоизображения «ДСМ-510», а также программного обеспечения по вводу и предобработке изображения «ScopePhoto».

В полученных гистологических препаратах вначале проводили обзорное исследование, устанавливали характер общепатологических процессов, а затем составляли гистологический диагноз. Для подтверждения гистологического диагноза использовали ПЦР с обратной транскрипцией (ОТ-ПЦР), РТГА, ИФА. Кроме того, определяли массовую долю микотоксинов методом иммуноферментного анализа (ИФА) с использованием систем RYDASCIN.

**Результаты исследований.** Установлено, что ведущие патолого-анатомические изменения характеризуются преобладанием признаками гемодинамических расстройств, глубоких нарушений со стороны сердечно-сосудистой и дыхательной систем, дистрофических и компенсаторно-приспособительных процессов в паренхиматозных органах. Кожа и ее производные, слизистые оболочки, скелетные мышцы цианотичны. В сердце отмечается сочетание жировой дистрофии миокарда и концентрической гипертрофии левого желудочка. Кровь в полостях сердца, просвете крупных артерий и вен плохо свернувшаяся. В носовой полости и ротоглотке выявляется большое количество тягучей слизи. Слизистая оболочка органов дыхания набухшая, покрасневшая. Выражены кровоизлияния в серозных оболочках (особенно – в перикарде), внутренних органах, коже. Легкие не спавшиеся, форма не изменена, отечные, «налитые», консистенция уплотнена, цвет темно-красный. Кусочки пораженных легких всегда тонут. При разрезе органа выделяется кровянистая жидкость. При макроскопическом исследовании воспаленных участков не представляется возможным определить характер пневмонии: серозная, катаральная или фибринозная.

Внутренние органы (печень, почки) – с признаками острой венозной гиперемии, зернистой и жировой дистрофии – увеличены в объеме, вишнево-красного цвета, консистенция мягкая, на разрезе обильно стекает кровь, рисунок строения мало заметен. Может отмечаться интерстициальный гепатит с резким усилением рисунка дольчатого строения печени (в норме он плохо

заметен). Имеет место интерстициальный нефрит (особенно в старшем возрасте) с увеличением почек в размере и саловидностью на разрезе (как при болезни Марека). Селезенка обычно нормальной величины, но может быть незначительно увеличена вследствие развития венозной гиперемии.

Закономерным признаком НППП является желточный перитонит. При этом отдельные желточные фолликулы разрываются, их содержимое попадает в грудобрюшную полость. Имеются признаки воспаления серозных покровов (покраснение, матовость, наличие светло-желтых пленок или наложений фибрина). Однако отсутствуют признаки овариита (сосуды не гиперемированы – в отличие от ССЯ и метапневмовирусной инфекции), сальпингита (в отличие от ИБК), нет гнойного акцента (в отличие от пуллороза), отсутствует или слабая реакция селезенки (в отличие от септических бактериозов).

*Патологоанатомические диагнозы:* 1. Цианоз гребня и сережек. 2. Острый серозно-катаральный ринит, ларинготрахеит. 3. Острый фибринозно-гнойный синусит. 4. Острая катаральная или фибринозно-геморрагическая пневмония. Отек легких. 5. Желточный перитонит. 6. Зернистая дистрофия и острая венозная гиперемия печени и почек *или* интерстициальный гепатит, нефрит. 7. Жировая дистрофия миокарда, концентрическая дистрофия левого желудочка сердца. 8. Селезенка не изменена или слегка увеличена.

*Гистологические диагнозы:*

- *гортань, трахея* – воспалительная гиперемия, фибриноидное набухание стенок кровеносных сосудов микроциркуляторного русла (МЦС), кровоизлияния, серозный отек, выраженная лимфоидно-макрофагальная и плазмоклеточная инфильтрация слизистой оболочки, некроз и десквамация покровного эпителия (рисунок 1);

- *легкие* – крупозная пневмония с выраженным геморрагическим акцентом (рисунок 2), лимфоидно-макрофагальная инфильтрация слизистой оболочки бронхов и парабронхов, фибриноидное набухание стенок кровеносных сосудов МЦС, кровоизлияния, участки эмфиземы;

- *пищевод* – кровоизлияния в серозной оболочке;

- *железистый желудок* – разрастание соединительной ткани в слизистой оболочке (рисунок 3);

- *12-перстная, тощая, подвздошная, слепые кишки* – единичные кровоизлияния в слизистой оболочке;

- *печень* – острая венозная гиперемия, серозный отек, зернистая, мелко- и крупнокапельная жировая дистрофия (рисунок 4), лимфоидно-макрофагальные периваскулиты, фибриноидное набухание стенок кровеносных сосудов микроциркуляторного русла, кровоизлияния;

- *почки* – острая венозная гиперемия, серозный отек, крупнокапельная жировая и вакуольная дистрофия эпителия мочеобразующих канальцев (рисунок 5), фибриноидное набухание стенок кровеносных сосудов МЦС, кровоизлияния;

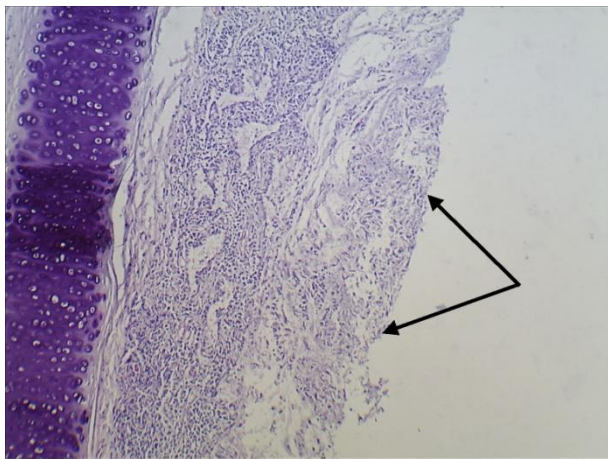


Рисунок 1 – Гортань 243-дневной курицы-несушки. Некроз и десквамация покровного эпителия. Гематоксилин-эозин. Биомед-6. Микрофото. Ув. x120

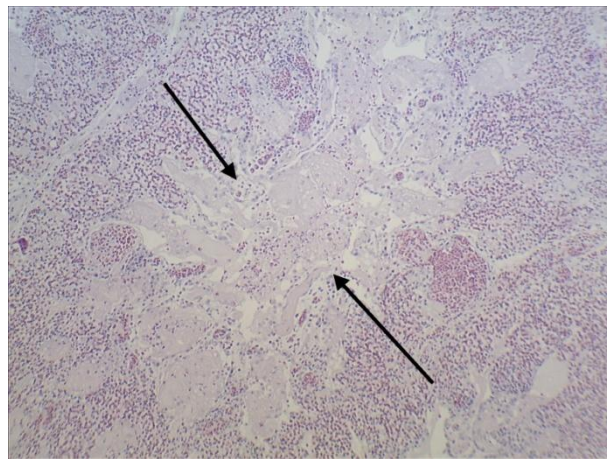


Рисунок 2 – Крупозно-геморрагическая пневмония у 428-дневной курицы-несушки. Гематоксилин-эозин. Биомед-6. Микрофото. Ув. x120

- *сердце* – острый альтеративный миокардит (рисунок 6);
- *селезенка* – фибриноидное набухание стенок кровеносных сосудов МЦС, множественные кровоизлияния;
- *кора полушарий большого мозга, мозжечок, продолговатый мозг* – острая венозная гиперемия, выраженный периваскулярный и перицеллюлярный отек.

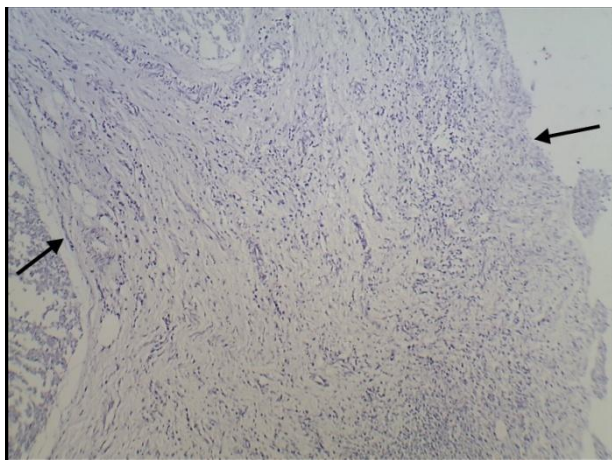


Рисунок 3 – Разраст соединительной ткани в слизистой оболочке железистого желудка 243-дневной курицы-несушки. Гематоксилин-эозин. Биомед-6. Микрофото. Ув. x120

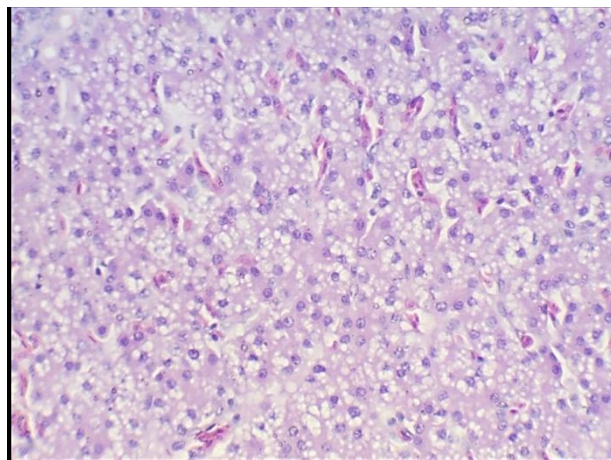


Рисунок 4 – Тотальная крупнокапельная жировая дистрофия гепатоцитов печени 254-дневной курицы-несушки. Гематоксилин-эозин. Биомед-6. Микрофото. Ув. x480

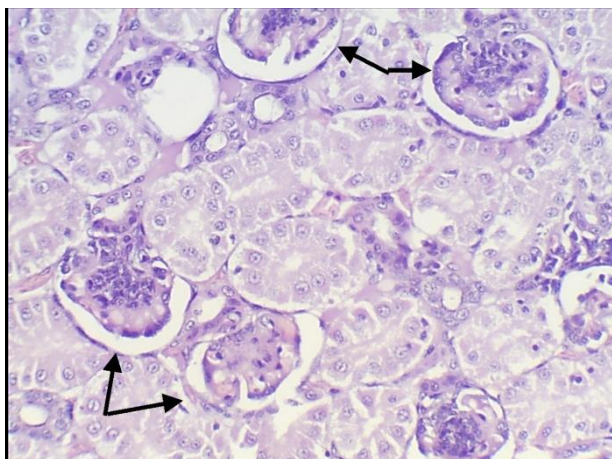


Рисунок 5 – Почка 254-дневной курицы-несушки. Белково-некротический нефроз, серозный гломерулит (стрелки). Гематоксилин-эозин. Биомед-6. Микрофото. Ув. x480

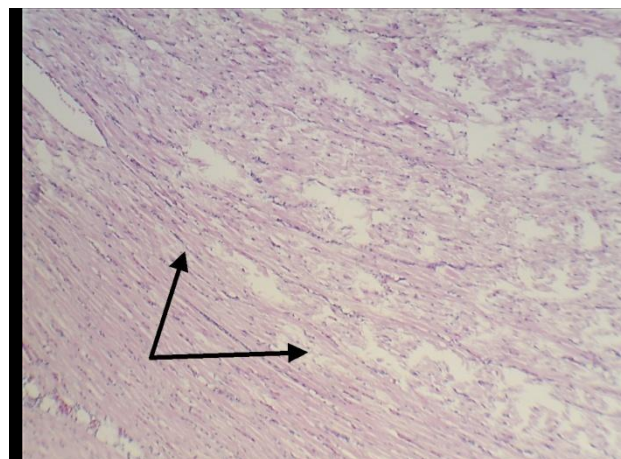


Рисунок 6 – Очаговый альтеративный миокардит у 254-дневной курицы-несушки. Гематоксилин-эозин. Биомед-6. Микрофото. Ув. x120

**Заключение.** Грамотное использование приемов патологоанатомической и гистологической диагностики ассоциированного течения низкопатогенного гриппа птиц и хронического полимикотоксикоза позволяет в короткие сроки поставить правильный предварительный диагноз, исключить сходные болезни, протекающие с респираторным синдромом и явлениями септицемии, и в итоге – своевременно провести дополнительные лабораторные исследования.

### Литература

1. Волков М.С., Варкентин А.В., Ирза В.Н. О распространении вируса низкопатогенного гриппа А/Н<sub>9</sub>Н<sub>2</sub> в мире и на территории Российской Федерации. Проблемы искоренения болезни // Ветеринария сегодня. - 2019. - №3 (30). - С.51-56.
2. Грипп и другие вирусные инфекции птиц / В.А. Бакулин [и др.]. - Санкт-Петербург: Время, 2005. - 74с.
3. Грипп птиц / В.Н. Ирза [и др.] // БИО. - 2021. - №1 (244). - С.24-30.
4. Громов И.Н., Прудников В.С., Лазовская Н.О. Отбор и фиксация патологического материала для гистологической диагностики болезней птиц: рекомендации. - Витебск: ВГАВМ, 2019. - 24с.
5. Клинический случай низкопатогенного гриппа птиц Н<sub>9</sub>Н<sub>2</sub> на птицефабрике яичного направления / А.В. Варкентин [и др.] // Птица и птицепродукты. - 2020. - №3. - С.10-13.
6. Отбор образцов для лабораторной диагностики бактериальных и вирусных болезней животных: учеб.-метод. пособие / И.Н. Громов [и др.]. - Витебск: ВГАВМ, 2020. - 64с.
7. Патоморфологическая диагностика микотоксикозов птиц: рекомендации / И.Н. Громов [и др.]. - Витебск: ВГАВМ, 2016. - 24с.