

Журов Д.О., Савенко Н.А.

Zhurov D.O., Savenko N.A.

УО «ВИТЕБСКАЯ ОРДЕНА «ЗНАК ПОЧЕТА»

**ГОСУДАРСТВЕННАЯ АКАДЕМИЯ ВЕТЕРИНАРНОЙ
МЕДИЦИНЫ»,**

Витебск, Республика Беларусь

**Vitebsk State Academy of Veterinary Medicine, Vitebsk, Republic of
Belarus**

**МИКРОМОРФОМЕТРИЧЕСКИЕ ПОКАЗАТЕЛИ ТИМУСА
ЦЫПЛЯТ В УСЛОВИЯХ ЭКСПЕРИМЕНТАЛЬНОГО
ЗАРАЖЕНИЯ ВИРУСОМ ИББ НА ФОНЕ ПРИМЕНЕНИЯ
МИТОФЕНА**

**MICROMORPHOMETRIC PARAMETERS OF CHICKEN
THYMUS UNDER EXPERIMENTAL IBD VIRUS INFESTATION
WITH MITOPHEN APPLICATION**

Аннотация. В работе описаны результаты исследований по изучению структурных изменений в тимусе цыплят-бройлеров, зараженных патогенным штаммом «52/70–М» вируса инфекционной бурсальной болезни (ИББ) на фоне применения митофена. Заражение цыплят патогенным штаммом вируса ИББ вызывает в тимусе птиц тяжелые деструктивные изменения. Морфологические изменения в данном органе цыплят при даче митофена в дозе 50 мг на кг живой массы менее выражены и характеризуются усилением иммуноморфологических процессов.

Abstract. The paper describes the results of studies on the study of structural changes in the thymus of broiler chickens infected with the pathogenic strain "52/70-M" of the infectious bursal disease virus (IBD) against the background of the use of mitofen. Infection of chickens with a pathogenic strain of the IBD virus causes severe destructive changes in the thymus of birds. Morphological changes in this organ of chickens when given mitofen at a dose of 50 mg per kg of live weight are less pronounced and are characterized by an increase in immunomorphological processes.

Ключевые слова: цыплята, тимус, инфекционная бурсальная болезнь, патоморфологическая диагностика, гистологическое исследование.

Keywords: chickens, thymus, infectious bursal disease, pathomorphological diagnostics, histological examination.

Инфекционная бурсальная болезнь (ИББ, болезнь Гамборо, инфекционный бурсит и др.) – вирусная высококонтагиозная болезнь птиц, преимущественно 2–15-недельного возраста, сопровождающаяся диареей, поражением фабрициевой бурсы, в меньшей степени – других лимфоидных органов, почек, наличием кровоизлияний в мышечной ткани груди, крыла, бедра и в слизистой оболочке на границе железистого и мышечного желудков [2, 5, 7]. Основной мишенью вируса являются предшественники В-лимфоцитов, которые у птиц размножаются в лимфатических узелках клоакальной бурсы, также изменения наблюдают во всех органах иммунной системы птиц. В то же время вирус оказывает неблагоприятное влияние как на протекание биохимических процессов в отдельных клетках, так и на всю антиоксидантную систему в целом [4, 6].

В настоящее время имеется значительное количество средств для коррекции нарушений антиоксидантной системы организма животных и птиц, которое насчитывает уже более сотни природных и синтетических соединений [1, 3], среди которых находится препарат «Митофен».

Цель работы – описать структурные изменения в тимусе цыплят при экспериментальной бирнавиральной инфекции на фоне применения митофена.

Материалы и методы исследований. Опыт проводили на 120-ти SPF-цыплятах (свободных от специфических антител к вирусу ИББ) 28-дневного возраста, разделенных на 3 группы по принципу аналогов по 40 голов в каждой. Молодняку первых двух опытных групп интраназально вводили по 0,2 мл высоковирулентного штамма «52/70-М» вируса ИББ в дозе 3,5 lg ЭИД₅₀/0,2 мл. Птице 1-ой опытной группы в течение всего опыта вместе с питьевой водой давали препарат «Митофен» из расчета 50 мг/кг живой массы. Интактные цыплята 3-й группы служили контролем. Убой птицы всех групп осуществляли на 3, 7, 14 сутки эксперимента.

Для дальнейших морфологических исследований от цыплят-бройлеров отбирали кусочки тимуса. Этапы приготовления гистологических срезов (фиксация, промывка, обезвоживание и уплотнение) проводили согласно отработанной методике, имеющейся в лаборатории кафедры патологической анатомии и гистологии УО

ВГАВМ. Для изучения общих структурных изменений срезы окрашивали гематоксилин-эозином. Цифровые данные обработаны статистически с использованием программы Microsoft Excel 2007. Критерии Стьюдента на достоверность различий сравниваемых показателей оценивали по трем порогам вероятности (уровням достоверности): * $p < 0,05$, ** $p < 0,01$ и *** $p < 0,001$.

Результаты исследований и обсуждение. При макроскопическом исследовании тимуса цыплят контрольной группы на *3 сутки* опыта во все периоды проведения исследования, существенных морфологических изменений выявлено не было. Дольки органа располагались в области перитрахеальной клетчатки, имели нормальную величину и форму, серо-розовый цвет, рисунок дольчатого строения на разрезе был четкий. При патологоанатомическом вскрытии зараженных цыплят на 3 сутки опыта наблюдалось незначительное уменьшение тимуса в объеме, орган был плотной консистенции, серого цвета, влажный, рисунок дольчатого строения на разрезе нечеткий.

Размер коркового вещества в тимусе цыплят 2 группы на 3 сутки опыта уменьшался в 1,6 раза ($P_{2-3} < 0,01$). Размер коркового вещества тимуса уменьшался в 1,7 раза ($P_{1-2} < 0,01$).

Соотношение коркового и мозгового вещества у цыплят 1 и 2 групп изменялось в 1,5 раза ($P_{1-2} < 0,01$), у птиц 1 и 3 групп – в 1,3 раза ($P_{1-3} < 0,05$). Кроме того, у цыплят опытных групп происходило значительное уменьшение плотности лимфоцитов в корковом и мозговом веществе. Во 2 группе данный показатель уменьшился в 1,5 раза по сравнению с контролем ($P_{2-3} < 0,001$). Показатель плотности лимфоцитов на условную единицу площади в корковом веществе цыплят 1 и 2 групп уменьшился в 1,5 раза ($P_{1-2} < 0,01$). Плотность лимфоцитов на условную единицу площади в мозговом веществе птиц контрольной группы и у цыплят 2 группы уменьшалась в 2 раза ($P_{2-3} < 0,01$), 1 и 2 группами – в 1,8 раза ($P_{1-2} < 0,001$). Удельный объем стромы увеличивался в 1,5 раз у цыплят 1-й группы по сравнению с контролем ($P_{1-3} < 0,001$). Соотношение стромы и паренхимы в тимусе цыплят в группе с митофеном увеличивалось с $0,21 \pm 0,01$ (в контроле) до $0,34 \pm 0,03$ в опыте ($P_{1-3} < 0,01$) (рисунки 1, 2).

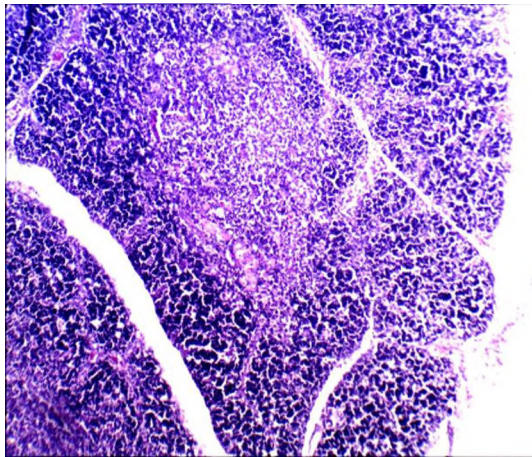


Рисунок 1 – Тимус цыпленка контрольной группы на 3 день опыта. Состояние гистологической нормы. Гематоксилин-эозин. Биомед-6. Микрофото. Ув.: x 240.

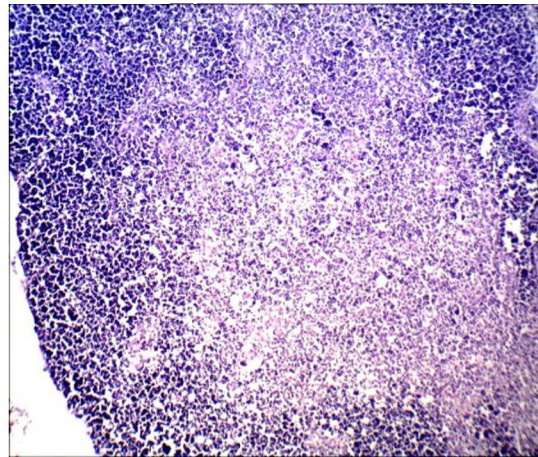


Рисунок 2 – Тимус цыпленка 1 группы на 3 день проведения опыта. Расширение мозгового и сужение коркового вещества долек. Гематоксилин-эозин. Биомед-6. Микрофото. Ув.: x 240.

На *7 сутки* опыта уменьшилось соотношение коркового и мозгового вещества в тимусе цыплят 1 и 2 групп в 2,4 раза ($P_{1-2} < 0,05$). Удельный объем стромы тимуса у цыплят 1 группы возрастал в 2 раза ($P_{1-3} < 0,05$) по отношению к контролю, а между птицей 2 и 3 групп – в 2,6 раза ($P_{2-3} < 0,001$). У цыплят 1 группы отмечалось резкое увеличение содержания плотности лимфоцитов на условную единицу площади как в корковом, так и в мозговом веществе. Плотность лимфоцитов в корковом веществе увеличивалась с $199,5 \pm 14,88$ (контроль) до $209,00 \pm 19,1$ (1 группа) и уменьшался в 1,8 раза между цыплятами 1 и 2 групп ($P_{1-2} < 0,01$), в 1,7 раз между птицей 2 и 3 групп ($P_{2-3} < 0,01$) (рисунки 3, 4).

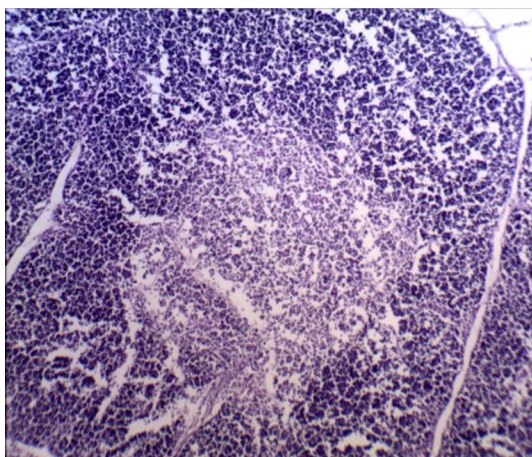


Рисунок 3 – Тимус цыпленка 1 группы. Незначительное расширение мозгового вещества долек. 7 сутки проведения опыта.

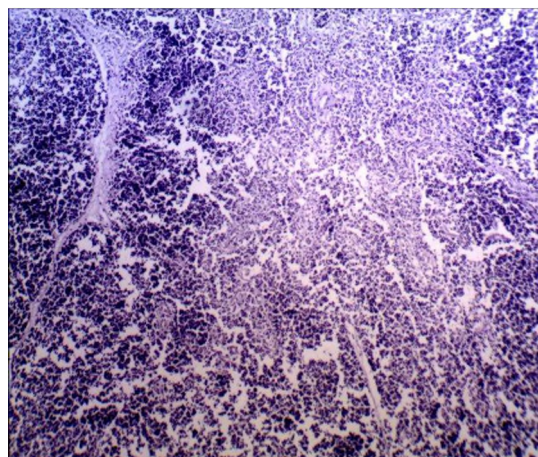


Рисунок 4 – Тимус цыпленка 2 группы. Повсеместная делимфатизация и опустошение мозгового вещества. 7 сутки опыта.

Гематоксилин-эозин.
Микрофото. Ув.: х 240.

Биомед-6. Гематоксилин-эозин.
Микрофото. Ув.: х 240.

Биомед-6.

На **14 сутки** после заражения размер коркового вещества тимуса цыплят 2 группы уменьшался в 2 раза по сравнению с контролем ($P_{2-3} < 0,01$), между 1 и 2 группами – в 1,8 раза ($P_{2-3} < 0,01$). Размер мозгового вещества у птиц 1 и 2 групп увеличились в 2,3-2,4 раза по сравнению с контролем ($P_{1-3} < 0,01$; $P_{2-3} < 0,05$). Соотношение коркового и мозгового вещества уменьшались с $1,7 \pm 0,25$ (в контроле) до $0,63 \pm 0,17$ (у цыплят 1 группы) ($P_{1-3} < 0,05$) и до $0,36 \pm 0,1$ (у птицы 2 группы) ($P_{2-3} < 0,01$). В мозговом веществе цыплят 2 группы отмечалось уменьшение плотности содержания лимфоцитов на условную единицу площади в 1,3 раза ($P_{2-3} < 0,05$). Удельный объем стромы тимуса у цыплят 2 группы увеличивался в 1,7 раза по сравнению с контролем ($P_{2-3} < 0,05$). Размер паренхимы тимуса увеличивался с $87,76 \pm 1,11\%$ у цыплят 1 группы ($P_{1-2} < 0,001$) до $67,47 \pm 1,27\%$ у птиц 2 группы. При этом показатели стромы и паренхимы между птицей 2 и 3 групп уменьшались более чем в 2 раза ($P_{2-3} < 0,05$). Количество телец Гассалья в тимусе цыплят всех групп резко возрастало к 14 суткам исследования. При этом показатель увеличивался с $3,25 \pm 1,12$ (контроль) до $14,5 \pm 1,96$ и $8,00 \pm 1,4$ у цыплят 1 и 2 групп соответственно ($P_{1-3} < 0,01$; $P_{2-3} < 0,05$). Тимические тельца у цыплят 1 и 2 групп встречались как в корковом, так и в мозговом слоях (рисунки 5, 6).

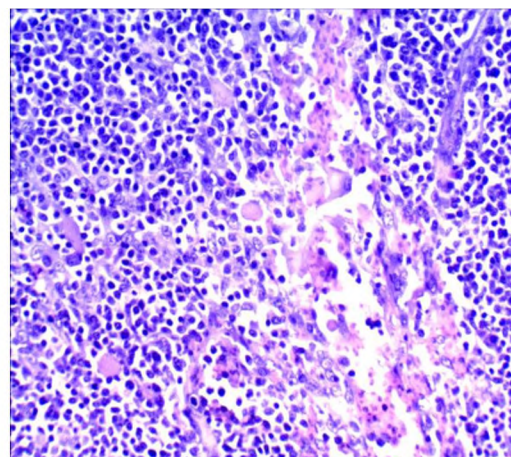
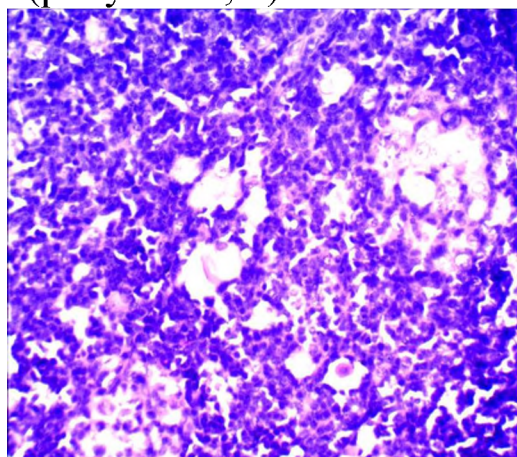


Рисунок 5 – Тимус цыпленка 1 группы. Увеличение числа и размеров тимических телец (телец Гассалья) (ТГ). 14 сутки проведения опыта. Гематоксилин-эозин. Биомед-6. Микрофото. Ув.: х 480.

Рисунок 6 – Тимус цыпленка 2 группы. Увеличение числа и размеров тимических телец. 14 сутки проведения опыта. Гематоксилин-эозин. Биомед-6. Микрофото. Ув.: х 480.

Таким образом, результаты исследований позволяют сделать вывод, что заражение цыплят высокопатогенным штаммом вируса ИББ приводит к образованию значительных морфологических изменений в тимусе цыплят (уменьшение размеров коркового вещества и плотности содержания лимфоцитов в корковом и мозговом веществе, снижение объема паренхимы органа, увеличение тимических телец и др.). При этом в тимусе цыплят под влиянием вирусного фактора на фоне митофена, наблюдались не столь тяжелые процессы (иногда показатели имели незначительное отклонение от показателей цыплят контрольной группы).

Проведенные исследования позволяют судить о том, что одной из превентивных мер для предотвращения антигенного воздействия на иммуноморфологические показатели (в т. ч. и штаммов, входящих в состав вакцины), можно рекомендовать одновременное сочетанное применение митофена с вакциной против ИББ птиц.

Литература

1. Журов, Д. О. Динамика субпопуляций лимфоцитов CD8⁺ и CD79⁺ в органах иммунитета цыплят, зараженных штаммом "52/70-м" вируса ИББ на фоне применения митофена / Д. О. Журов // Ветеринарный журнал Беларуси. – 2020. – № 2(13). – С. 14-18.

2. Журов, Д. О. Изменение гистологической структуры почек цыплят в условиях экспериментальной бирнавиральной инфекции / Д. О. Журов // Животноводство и ветеринарная медицина. – 2020. – № 3(38). – С. 52-57.

3. Журов, Д. О. Морфология органов иммунной системы цыплят при инфекционной бурсальной болезни / Д. О. Журов, И. Н. Громов // Ветеринарный журнал Беларуси. – 2019. – № 2(11). – С. 29-33.

4. Журов, Д. О. Патоморфология и дифференциальная диагностика мочекишечного диатеза и нефропатий у кур : специальность 06.02.01 "Диагностика болезней и терапия животных, патология, онкология и морфология животных" : автореферат диссертации на соискание ученой степени кандидата ветеринарных наук / Д. О. Журов. – Витебск, 2021. – 23 с.

5. Морфология органов иммунной системы цыплят при заражении штаммом "52/70-м" вируса инфекционной бурсальной болезни и применении антиоксидантного препарата / Д. О. Журов, И. Н. Громов, А. С. Алиев, А. К. Алиева // Животноводство и ветеринарная медицина. – 2018. – № 1. – С. 46-53.

6. Патоморфологические изменения в почках кур при ассоциативном течении подагры и мочекаменной болезни на фоне кормового токсикоза / Д. О. Журов, И. Н. Громов, А. С. Алиев, А. С. Петрунин // Животноводство и ветеринарная медицина. – 2014. – № 4. – С. 51-56.

7. Zhurov, D. O. To the problem of nephropathy in industrial poultry / D. O. Zhurov, I. N. Gromov // DIGEST International VETinstanbul Group Congress 2015, Санкт-Петербург, 07–09 апреля 2015 года / Санкт-Петербургская государственная академия ветеринарной медицины. – Санкт-Петербург: Типография ООО "ТОППРИНТ", 2015. – Р. 492.

УДК: 619.616.6:091

**Д.О. Журов, И.Н. Громов, Н.А. Савенко, А.С. Сенченкова
D.O. Zhurov, I.N. Gromov, N.A. Savenko, A.S. Senchenkova**

**УО «ВИТЕБСКАЯ ОРДЕНА «ЗНАК ПОЧЕТА»
ГОСУДАРСТВЕННАЯ АКАДЕМИЯ ВЕТЕРИНАРНОЙ
МЕДИЦИНЫ»**

г. Витебск, Республика Беларусь

**EE “Vitebsk State Academy of Veterinary Medicine”, Vitebsk,
Belarus**

О.Ю. Черных

**Федеральное государственное бюджетное образовательное
учреждение высшего образования «Кубанский государственный
аграрный университет имени И.Т.Трубилина», г. Краснодар, РФ**

O.Y. Chernykh

**Federal State Budgetary Educational Institution of Higher Education
"Kuban State Agrarian University named after I.T.Trubilin",
Krasnodar, Russia**

**СОВРЕМЕННЫЕ ПРИЕМЫ ГИСТОЛОГИЧЕСКОЙ
ДИАГНОСТИКИ БОЛЕЗНЕЙ ПТИЦ, ПРОТЕКАЮЩИХ С
ПОРАЖЕНИЕМ ПОЧЕК
MODERN TECHNIQUES FOR HISTOLOGICAL DIAGNOSTICS
OF AVIAN DISEASES WITH KIDNEY DAMAGE**