

## ОСОБЕННОСТИ ГИСТОЛОГИЧЕСКОГО СТРОЕНИЯ ЖЕЛУДКА И КИШЕЧНИКА ЩУКИ ОБЫКНОВЕННОЙ

Д. С. ГОЛУБЕВ, В. А. ГЕРАСИМЧИК, Д. Ф. КАРЕЛИН

УО «Витебская ордена «Знак Почета» государственная академия  
ветеринарной медицины»,  
г. Витебск, Республика Беларусь, 210026

(Поступила в редакцию 14.03.2023)

*Изучались гистологические особенности строения стенки желудка и кишечника у щуки обыкновенной. Установлено наличие в желудке хорошо выраженного железисто-го аппарата, представленного массивными железами и обособленными железистыми клетками, которые участвуют в выработке желудочного секрета. Железистые клетки, находящиеся в концевых секреторных отделах желез и в слизистой оболочке желудка, имеют наибольшие размеры, чем клетки, расположенные в эпителии слизистой оболочки кишечника. Полученные морфометрические результаты дают представление об особенностях строения слизистой оболочки желудка щуки обыкновенной и указывают на особенности функционирования железистых клеток желудка, в зависимости от их места расположения в слизистой оболочке. Структура слизистой оболочки кишечника щуки позволяет судить об идентичности строения данного участка пищеварительного тракта с аналогичными структурами у остальных видов животных.*

**Ключевые слова:** гистологическое строение, призматический эпителий, щука обыкновенная, железа желудка, железистые клетки.

*The histological features of the structure of the wall of the stomach and intestines in the common pike were studied. The presence of a well-defined glandular apparatus in the stomach, represented by massive glands and isolated glandular cells, which are involved in the production of gastric secretions, was established. The glandular cells located in the terminal secretory sections of the glands and in the gastric mucosa are larger than the cells located in the epithelium of the intestinal mucosa. The obtained morphometric results give an idea of the structural features of the gastric mucosa of the common pike and indicate the features of the functioning of the glandular cells of the stomach, depending on their location in the mucous membrane. The structure of the intestinal mucosa of the pike makes it possible to judge the identity of the structure of this section of the digestive tract with similar structures in other animal species.*

**Key words:** histological structure, prismatic epithelium, common pike, gastric gland, glandular cells.

**Введение.** Северная или обыкновенная щука (*Esox lucius*) – пресноводный вид, относящийся к семейству Esocidae. Это наиболее распространенный вид рыб, населяющий реки, пруды и озера Северной Америки, Европы и Азии, а также ценный промысловый вид, хотя ее промышленный вылов относительно невелик. Щука активно выращивается в искусственных условиях, поскольку считается наиболее по-

лезным диетическим продуктом. В мясе щуки содержится большое количество белков и всего 1–3 процента жиров, не считая других полезных компонентов, которые легко усваиваются организмом человека. Поэтому щука является довольно популярной промысловой рыбой. Кроме этого, хищница активно выращивается в прудовых питомниках и является объектом любительской ловли [1].

Доля в уловах составляет всего 2–3 % (около 60 т в год). В промысловых уловах из водоёмов Беларуси щука занимает 2-е место, уступая лишь общему вылову плотвы. В некоторых водоёмах уловы её составляют 30–35 % от всего объёма. Кроме того, большое количество щуки ежегодно вылавливается рыболовами-любителями. В прудовых хозяйствах мальки щуки подсаживаются в нагульные пруды для однолетнего выращивания. Как «биологический мелиоратор», выедает мелочь сорных видов рыб (плотвы, окуня, ерша, мелкого карася и др.), пищевых конкурентов карпа [2, 3].

Аквакультура рассматривается не только в качестве основного поставщика водных продуктов. С ее помощью поддерживаются естественные популяции водных биологических ресурсов путем искусственного воспроизводства. Аквакультура или рыбоводство – это сектор животноводства, отрасль хозяйствования, вид экономической деятельности по разведению, обработке и реализации рыбы во всех водоёмах [4].

Щука обыкновенная (*Esox lucius*) – это хищная рыба, которая относится к классу лучеперых рыб и отряду Щукообразные. Питается в основном беспозвоночными и рыбой. Водится практически во всех средних и крупных водоёмах, хотя встречается так же и в малых речках, прудах и озерах. В Беларуси щука обитает во всех больших и малых реках, озёрах, пойменных водоёмах, прудах и везде является промысловым видом [5].

Несмотря на макроскопические описания пищеварительного тракта щуки, в имеющейся доступной литературе встречаются лишь единичные описания его микроскопического строения. Поэтому углубленное изучение особенностей ее пищеварительного тракта (в частности особенностей строения желудка и кишечника) гистоморфологически очень полезно для понимания физиологии пищеварения щуки, диагностики некоторых кишечных заболеваний и составления подходящих рационов.

Цель работы – изучение некоторых особенностей гистологического строения стенок оболочки желудка и кишечника щуки обыкновенной.

**Основная часть.** Работу по изучению морфометрических особенностей пищеварительного тракта щуки обыкновенной проводили на кафедре патологической анатомии и гистологии УО ВГАВМ. Исходным материалом для исследований служили 3 особи щуки обыкновенной, пойманной на реке Каспля в районе городского поселка Сураж в возрасте 4 года. Объектом исследований служили участки стенки желудка и кишечника. Для получения достоверного результата исследований изучаемые показатели определялись трижды от каждой особи.

Кусочки органа фиксировали в 10%-ном растворе нейтрального формалина и 96%-ном этиловом спирте. При отборе образцов стремились к оптимальной стандартизации всех методик, включающих фиксацию, проводку, заливку, приготовление блоков и гистологических срезов. Взятие проб осуществлялось не позднее 20 минут после обездвиживания. Затем отобранный материал подвергали уплотнению путем заливки в парафин. Изготавливали гистологические срезы толщиной 3–5 мкм на санном микротоме «МС-2» и окрашивали гематоксилин-эозином. Абсолютные измерения структурных компонентов осуществляли с помощью светового микроскопа «Olympus» модели ВХ-41 с цифровой фотокамерой системы «DCM 130» с использованием программы «Score Photo», и проводили фотографирование цветных изображений (разрешением 1400 на 900 пикселей). Исследования проводились, как, на малом увеличении (объектив×10), так и на большом увеличении (объектив×20). Все цифровые данные, полученные при проведении исследований, были обработаны статистически с помощью компьютерной программы Microsoft Excel.

Макроскопически оболочка желудка выглядит складчато. Гистологическая картина строения желудка щуки идентична общему типу строения трубчатых органов. Стенка представлена 3 основными оболочками: серозной, мышечной и слизистой. Слизистая оболочка желудка состоит из трех пластин (эпителиальная, собственная и подслизистая основа). Мышечная пластина не просматривается. Собственная пластина переходит в подслизистую основу, вместе они формируют своеобразный массивный остов для желудочных желез.

По строению желудочные железы простые, трубчатые и располагаются по всей поверхности слизистой оболочки. Выстланы железы и

вся слизистая оболочка хорошо выраженным однослойным призматическим эпителием. На апикальном полюсе эпителия отмечается скопление слизи, которая непосредственно выполняет защитную функцию для слизистой оболочки (рис. 1).

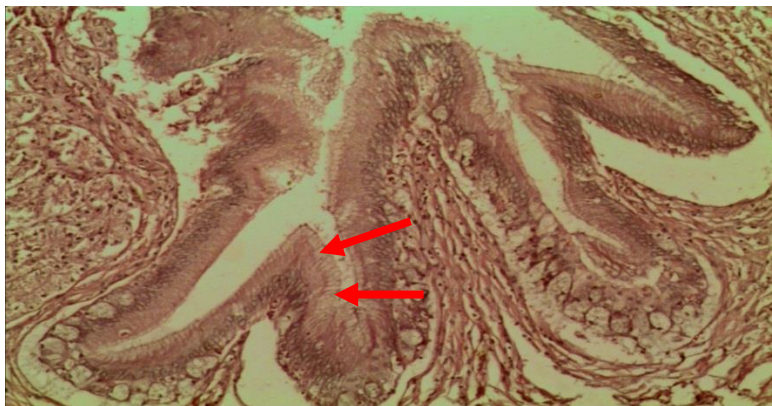


Рис. 1. Однослойный призматический эпителий слизистой оболочки желудка щуки. Гематоксилин-эозин. Микрофото. Ув.:  $\times 100$ .

Железы желудка щуки, как видно из приведенных рисунков, имеют классическое строение (дно, тело и шейка) с наличием выраженных «карманов» в области не только дна, но и тела. Линейные размеры железы желудка представлены в табл. 1.

Таблица 1. **Линейные размеры железы желудка щуки**

№ п/п	Длина (мкм)	Ширина (мкм)
1	5061,14 $\pm$ 60,93	1636,30 $\pm$ 44,76
2	5119,80 $\pm$ 175,02	1327,60 $\pm$ 148,99
3	4792,30 $\pm$ 80,16	661,84 $\pm$ 121,83

Как видно из данных таблицы, длина желудочной железы щуки колеблется от 4792,30 $\pm$ 80,16 до 5119,80 $\pm$ 14,79 мкм (среднее значение – 4091,08 мкм), ширина железы составляет от 661,84 $\pm$ 121,83 до 1636,30 $\pm$ 44,76 мкм (среднее значение – 1208,58 мкм). Исходя из полученных результатов можно сделать заключение, что железистый аппарат щуки хорошо развит и имеет значительные размеры, связанные с секреторной функцией, что в первую очередь характеризует тип питания хищника.

При рассмотрении «кармана» железы желудка, хорошо видно присутствие однослойного призматического эпителия и большого количества бокаловидных клеток со слизью (рис. 2).

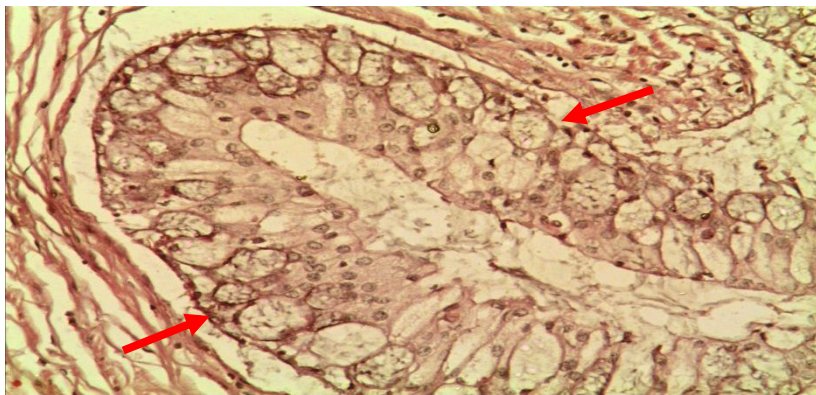


Рис. 2. Боковое ответвление «карман» желудочной железы желудка щуки. Гематоксилин-эозин. Микрофото. Ув.:  $\times 200$ .

Нами также были проведены линейные промеры бокового ответвления железы желудка щуки. Длина бокового «кармана» желудочной железы щуки колеблется от  $85,50 \pm 3,90$  до  $87,53 \pm 5,83$  мкм (среднее значение –  $86,79$  мкм), ширина «кармана» составляет от  $47,20 \pm 3,43$  до  $48,25 \pm 4,32$  мкм (среднее значение –  $47,74$  мкм).

При изучении морфометрических показателей однослойного призматического эпителия слизистой оболочки желудка щуки были получены следующие результаты (табл. 2).

Таблица 2. Морфометрические показатели однослойного призматического эпителия желудка щуки

№ п/п	Длина (мкм)	Ширина (мкм)
1	$66,30 \pm 16,33$	$5,10 \pm 1,36$
2	$75,11 \pm 14,79$	$5,37 \pm 0,61$
3	$76,17 \pm 14,79$	$4,81 \pm 0,70$

Как видно из результатов таблицы, длина однослойного призматического эпителия ворсинок слизистой оболочки желудка щуки колеблется от  $66,30 \pm 16,33$  до  $76,17 \pm 14,79$  мкм (среднее значение –  $72,52$  мкм), ширина ворсинок составляет от  $4,81 \pm 0,70$  до  $5,37 \pm 0,61$  мкм (среднее значение –  $5,09$  мкм).

В эпителиях железы и слизистой оболочки желудка на всем протяжении встречаются железистые клетки, которые схожи с бокаловидными клетками у млекопитающих.

Длина железистых клеток слизистой оболочки желудка щуки колеблется от  $39,14 \pm 9,86$  мкм до  $46,43 \pm 8,11$  мкм (среднее значение –  $41,76$  мкм), ширина составляет от  $22,49 \pm 3,74$  мкм до  $24,46 \pm 4,74$  мкм (среднее значение –  $23,49$  мкм).

Также были проведены промеры радиусов, наполненных секретом железистых клеток желудка, как в самой желудочной железе, так и среди клеток однослойного призматического эпителия слизистой оболочки желудка. В результате проведенных исследований определено, что радиусы железистых клеток в желудочной железе щуки колеблются от  $14,71 \pm 0,81$  мкм до  $21,15 \pm 1,76$  мкм (среднее значение –  $17,90$  мкм). В отдельно расположенных железистых клетках слизистой оболочки желудка, радиусы оказались такими же по размерам и колебались от  $14,60 \pm 1,87$  мкм до  $15,48 \pm 2,24$  мкм (среднее значение –  $15,08$  мкм). Полученные результаты полностью идентичны друг другу, что свидетельствует о преемственности железистого эпителия, как на поверхности слизистой желудка, так и внутри желудочных желез.

Гистологическая картина строения тонкого кишечника щуки обыкновенной идентична общему типу строения трубчатых органов пищеварительной системы. Стенка также представлена 3 основными оболочками: серозной, мышечной и слизистой. Слизистая оболочка имеет более выраженные размеры, за счет наличия в своем составе четырех слоев (эпителиальной пластины, собственной пластины, мышечной пластины и подслизистой основы), которые нечетко разграничены. Слизистая оболочка тонкого кишечника имеет выраженные тонкие ворсинки, которые покрыты однослойным призматическим каемчатым эпителием.

В слизистой оболочке, также отмечались структуры характерные и для тонкого кишечника млекопитающих, в частности кишечные крипты (рис. 3).

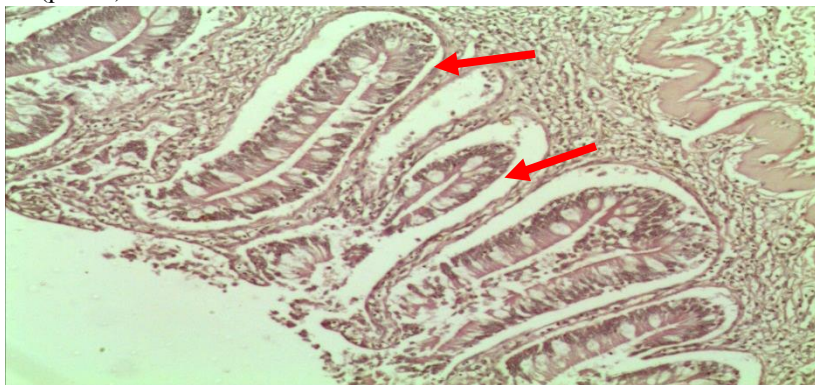

Рис. 3. Кишечные крипты и однослойный призматический эпителий слизистой оболочки кишечника щуки. Гематоксилин-эозин. Микрофото. Ув.:  $\times 100$ .

При изучении морфометрических показателей кишечных крипт слизистой оболочки кишечника шуки были получены следующие результаты (табл. 3).

Таблица 3. Морфометрические показатели кишечных крипт кишечника шуки

№ п/п	Длина (мкм)	Ширина (мкм)
1	223,82±6,15	132,91±10,27
2	226,03±3,42	131,16±9,07
3	224,07±2,61	126,29±6,86

Как видно из данных табл. 3, длина кишечной крипты колеблется от 223,82±6,15 мкм до 226,03±3,42 мкм (среднее значение – 224,64 мкм), ширина ворсинок составляет от 126,29±6,86 мкм до 132,91±10,27 мкм (среднее значение – 130,12 мкм).

Однослойный высокий призматический каемчатый эпителий, выстилающий слизистую оболочку и крипты в кишечнике имеет следующие параметры: длина призматического эпителия тонкого кишечника колеблется от 49,40±20,90 мкм до 52,33±3,42 мкм (среднее значение – 51,18 мкм), ширина ворсинок составляет от 5,28±0,49 мкм до 5,95±1,54 мкм (среднее значение – 5,61 мкм).

Слизистая оболочка кишечника шуки, по аналогии со слизистыми млекопитающих, богата железистыми клетками, которые встроены среди клеток однослойного призматического эпителия.

Радиусы железистых клеток, расположенных в слизистой оболочке кишечника, составляли от 9,91±1,26 мкм до 10,79±0,79 мкм (среднее значение – 10,26 мкм). При сравнении с аналогичными показателями таких же клеток, расположенных на поверхности слизистой желудка, размеры последних были больше в 1,46 раза. Минимальная длина железистых клеток в кишечнике шуки составляет от 20,82±2,27 мкм, а максимальная 22,08±3,42 мкм (среднее значение – 21,47 мкм), ширина составляет от 9,19±1,15 мкм до 10,40±0,81 мкм (среднее значение – 9,93 мкм). Если брать полученные результаты в сравнительном аспекте, то линейные размеры железистых клеток, расположенных в слизистой оболочке желудка шуки, больше по длине в 1,94 раза, а по ширине в 2,36 раза соответственно аналогичных клеток, расположенных в слизистой оболочке кишечника. Эта тенденция сохраняется и для радиусов железистых клеток слизистой оболочки желудка, размеры которых больше аналогичных показателей в слизистой оболочке кишечника в 1,46 раза.

**Заключение.** Рассматривая особенности строения слизистой оболочки желудка шуки, можно выделить ряд особенностей, связанных с

наличием в желудке хорошо выраженного железистого аппарата, представленного массивными железами и обособленными железистыми клетками, которые участвуют в выработке желудочного секрета. Железистые клетки, находящиеся в концевых секреторных отделах желез и в слизистой оболочке желудка, имеют наибольшие размеры, чем клетки, расположенные в эпителии слизистой оболочки кишечника. Полученные морфометрические результаты дают представление об особенностях строения слизистой оболочки желудка щуки обыкновенной и указывают на особенности функционирования железистых клеток желудка, в зависимости от их места расположения в слизистой оболочке. Структура слизистой оболочки кишечника щуки позволяет судить об идентичности строения данного участка пищеварительного тракта с аналогичными структурами у остальных видов животных.

#### ЛИТЕРАТУРА

1. Petrinec Z. et al. Mucosubstances of the digestive tract mucosa in northern pike (*Esox lucius* L.) and european catfish (*Silurus glanis* L.) // Veterinarski arhiv. – 2005. – Т. 75. – №. 4. – С. 317.
2. Субботина, Ю. М. Щука обыкновенная – добавочная культура в водоемах комплексного назначения / Ю. М. Субботина / Материалы международной научно-практической конференции «Развитие аквакультуры в регионах: проблемы и возможности», 10–11 ноября: доклады / ГНУ ВНИИР Россельхозакадемии – М.: Изд. РГАУ–МСХА им. Тимирязева, 2011. С. 180–186.
3. Маслова, Н. И. Щука как объект поликультуры для карповых прудов / Н. И. Маслова, Г. Е. Серветник // Вестник российской сельскохозяйственной науки. – 2017. – № 3. – С. 64–67.
4. Барулин, Н. В. Аквакультура ценных видов рыб и ресурсосберегающие технологии : учебно-методическое пособие для студентов учреждений высшего образования, обучающихся по специальности 1-74 03 03 – Промышленное рыбоводство: в трех частях / Н. В. Барулин ; Министерство сельского хозяйства и продовольствия Республики Беларусь, Главное управление образования, науки и кадров, Белорусская государственная сельскохозяйственная академия. Том Часть 1. – Горки: Белорусская государственная сельскохозяйственная академия, 2018. – 237 с.
5. Щука // Википедия. [2022]. Дата обновления: 18.11.2022. URL: <https://ru.wikipedia.org/?curid=1585407&oldid=126731687> (дата обращения: 18.11.2022).