телефона и e-mail лица, ответственного за использование информации, содержащейся в информационной системе.

Информационная система в области ветеринарии взаимодействует с государственной информационной системой AITS, что позволяет формировать в ней ветеринарные свидетельства и ветеринарные сертификаты Таможенного союза в автоматическом режиме, используя данные соответствующих реестров ИС AITS. Также информационная система в области ветеринарии взаимодействует информационными ресурсами федеральной государственной ветеринарной информационной системы Российской Федерации (ФГИС ВетИС). Интеграция ее с информационным ресурсом ФГИС ВетИС «Меркурий» позволяет пересылать российским партнерам сертификаты Таможенного союза и отслеживать перемещение продукции. Интеграция с ресурсом ФГИС ВетИС «Веста» позволяет оперативно получать и высылать результаты лабораторных исследований. Доступ к ресурсам ФГИС ВетИС «Аргус» и «Цербер» обеспечивает возможность оперативного контроля импорта и экспорта и т.д. Вместе с тем информационная система в области ветеринарии является самостоятельной системой и может функционировать в автономном режиме без использования данных информационных ресурсов других систем.

Таким образом, информационная система в области ветеринарии позволяет автоматизировать и уменьшить время ветеринарного контроля; снизить трудовые, материальные и финансовые затраты на оформление ветеринарных документов; создать единую централизованную базу данных ветеринарных документов для быстрого доступа к актуальной информации, формирования отчетов, поиска и анализа информации; обеспечить оперативный обмен данными о товарах, подконтрольных ветеринарной службе, и т.д. В успешном функционировании системы заинтересованы не только потребители, органы ветеринарного контроля (надзора), но и бизнес. Поэтому информационная система в области ветеринарии постоянно и корректируется, и совершенствуется. Проводится работа по взаимодействию ее с аналогичными системами других государств. Учитывая рост производства и всевозрастающие потоки перемещения продукции животного происхождения, практическая реализация концепции прослеживаемости возможна только при применении соответствующих информационных технологий, что обуславливает необходимость и актуальность функционирования национальной информационной системы в области ветеринарии.

Литература. *1. Железко, А. Ф. Организация и экономика ветеринарного дела : учебное пособие / А. Ф. Железко, В. А. Лазовский ; под ред А. Ф. Железко. – Минск : ИВЦ Минфина, 2019. – 373 с. 2. Технический регламент Таможенного союза 021/2011 «О безопасности пищевой продукции». 3. Железко, А. Ф. Организация ветеринарной деятельности : учебное пособие / А. Ф. Железко, Е. И. Совейко. – Минск : РИПО, 2018. – 326 с. 4. Закон Республики Беларусь «О ветеринарной деятельности». 5. Лазовский, В. А. Информационные системы в области ветеринарной деятельности и пищевой безопасности / В. А. Лазовский, А. Ф. Железко, Н. В. Януть // Современные достижения в решении актуальных проблем агропромышленного комплекса : материалы Международной НПК, посвященной 100-летию Института экспериментальной ветеринарии им. С.Н. Вышелесского», г. Минск, 15-16 сентября 2022 г. – Минск, 2022. – С. 233-238. 6. Информационные системы в области обеспечения ветеринарного благополучия / В. А. Лазовский [и др.] // Материалы Международной научно-практической конференции «Актуальные проблемы инфекционной патологии и пути их решения», посвященной 95-летию кафедры эпизоотологии и инфекционных болезней, Витебск, 15-17 декабря 2022 г. – Витебск : УО ВГАВМ, 2022. – С. 81-86.*

Поступила в редакцию 18.03.2024.

УДК 591.8:59.009:57.054

АНАТОМО-ГИСТОЛОГИЧЕСКАЯ СТРУКТУРА ПЕЧЕНИ ПТИЦ РАЗНЫХ ВИДОВ

Журов Д.О., Старс К.В.
УО «Витебская ордена «Знак Почета» государственная академия ветеринарной медицины»,
г. Витебск, Республика Беларусь

В работе приводятся данные по макро- и микроскопическому строению печени птиц различных трофических групп. Отбор материала (кусочки печени) проводили от клинически здоровых птиц, изъятых из естественного местообитания общепринятым способом. Макроскопические и гистологические исследования осуществляли в прозектории и лаборатории кафедры патологической анатомии и гистологии УО «Витебская ордена «Знак Почета» государственная академия ветеринарной медицины». При проведении исследований установлено, что наибольшая толщина капсулы печени была у растительноядных видов птиц, наименьшая – у орнитофага. При этом у ястреба-перепелятника толщина трабекул была максимальной по отношению к другим видам птиц. У серой вороны отчетливо выражены границы классических печеночных долек, гепатоциты располагались уплотненно, пространства Диссе узкие. У озерной чайки отсутствовали соединительнотканные прослойки, из-за чего границы печеночных долек не визуализировались, пространства Диссе расширены. У лебедя-шипуна гепатоциты полиморфные,

расположены разрозненно. В то же время у лебедя-шипуна наблюдался наивысший показатель нахождения двуядерных клеток печени, что характеризует их с позиции высокой функциональной активности и морфологической зрелости. В печени лебедя-шипуна и ястреба-перепелятника отмечались признаки местного гемосидероза. У всех исследуемых видов птиц выявлены участки зернистой, крупно- и мелкокапельной жировой дистрофии, а у серого гуся – очаги интерстициального гепатита, что связано с кормовыми факторами, которые способствовали алиментарному поступлению ксенобиотиков в организм птиц вместе с кормом. ***Ключевые слова:*** *птицы, трофическая специализация, печень, гистологическая структура, ткань, окраска.*

ANATOMIC-HISTOLOGICAL STRUCTURE OF THE LIVER OF BIRDS OF SOME SPECIES

Zhurov D.O., Stars K.V.
Vitebsk State Academy of Veterinary Medicine, Vitebsk, Republic of Belarus

The work provides data on the macro- and microscopic structure of the liver of birds of various trophic groups. The material (liver pieces) was collected from clinically healthy birds removed from their natural habitat using the generally accepted method. Macroscopic and histological studies were carried out in the dissecting room and laboratory of the Department of Pathological Anatomy and Histology of the Vitebsk State Academy of Veterinary Medicine. When conducting research, it was found that the greatest thickness of the liver capsule was in herbivorous bird species, and the smallest in ornithophagous birds. At the same time, in the sparrowhawk the thickness of the trabeculae was maximum in relation to other bird species. In the hooded crow, the boundaries of the classic hepatic lobules were clearly defined, the hepatocytes were densely located, and the spaces of Disse were narrow. In the common gull there were no connective tissue layers, which is why the boundaries of the hepatic lobules were not visualized, and the spaces of Disse were expanded. In the mute swan, hepatocytes are polymorphic and scattered. At the same time, the mute swan had the highest rate of presence of binucleate liver cells, which characterizes them from the position of high functional activity and morphological maturity. Signs of local hemosiderosis were observed in the liver of mute swan and sparrowhawk. In all studied bird species, areas of granular, large- and small-droplet fatty degeneration were identified, and in the gray goose, areas of interstitial hepatitis were identified, which is associated with feeding factors that contributed to the nutritional intake of xenobiotics into the birds' bodies along with food. ***Keywords:*** *birds, trophic specialization, liver, histological structure, tissue, coloring.*

Введение. Трофическая специализация, являясь неотъемлемой характеристикой любого животного, не просто обуславливает особенности питания птиц, но и в большой степени способна выступать фактором, влияющим на экологические и биологические особенности особей. Рацион птиц влияет на особенности их размещения, распределения мест кормежек и гнездования, темпы миграции и размножения, внутривидовые отношения и др. [7, 8]. Рацион птицы в целом влияет и на структурные изменения органов и систем, а количественное содержание в корме микро- и макроэлементов, тяжелых металлов, химических загрязнителей (поллютантов), ксенобиотиков, избытка минеральных удобрений, фосфорорганических соединений и инсектоцидов приводит к развитию патологических изменений. Например, избыток селена вызывает выпадение перьев, кадмия и хрома – нарушение метаболических процессов, ртути – врожденные уродства и слепоту у птенцов [6]. Накопление тяжелых металлов и приравненных к ним токсикантов вызывает изменение биохимических показателей и гомеостаза, проявляющееся нарушением обмена кальция, анемией, нарушением перекисного окисления липидов, повреждением биологических мембран и т.д. Во многом именно печень выполняет дезинтоксикационную функцию организма. Также в ней происходит ряд сложных процессов: образование и выведение желчи, участвующей в превращении жирных кислот в растворимые соединения, способные всасываться в желудочно-кишечном тракте [4, 13]. Здесь же происходит синтез и отложение гликогена, обратное превращение его в сахар и поступление в кровь по мере потребности организма [12, 14]. Кроме того, в инкубационный период печень является органом кроветворения [3, 5, 10, 11]. Столь многочисленные и важные функции печени определяют ее значение для всего организма. Поэтому изучение морфологического статуса печени птиц разных трофических групп представляет интерес с точки зрения биологических особенностей разных видов и может существенно дополнить сведения об экологической обстановке в конкретном биотопе.

Целью работы явилось установление макроскопических и гистологических показателей печени диких птиц в сравнительном аспекте.

Материалы и методы исследований. Исследования проводились в условиях секционного зала и лаборатории кафедры патологической анатомии и гистологии УО «Витебская ордена «Знак Почета» государственная академия ветеринарной медицины». Опыты проведены в соответствии с Европейской конвенцией о защите позвоночных животных, используемых для экспериментов или в иных научных целях [2]. Объектом исследования служили клинически здоровые виды птиц разной трофической специализации: всеядные (полифаги) – озерная чайка *(Larus ridibundus,* n=5), серая ворона (*Corvus cornix*, n=3), хищник-орнитофаг – ястреб-перепелятник *(Accipiter nisus,* n=2), растительноядные – лебедь-шипун (*Cygnus olor*, n=2), серый гусь *(Anser anser,* n=5*),* отловленные общепринятым способом. Предметом исследования служил комплекс макроскопических и гистологических показателей печени [1].

Для проведения гистологического исследования кусочки органов фиксировали в 10 % растворе нейтрального формалина. Зафиксированный материал подвергали уплотнению путем заливки в парафин по общепринятой методике [9]. Обезвоживание и парафинирование кусочков органов проводили с помощью автомата для гистологической обработки тканей «MICROM STP 120» (Германия) типа «Карусель». Для заливки кусочков и подготовки парафиновых блоков использовали автоматическую станцию «MICROM EC 350». Гистологические срезы кусочков органов, залитых в парафин, готовили на роторном микротоме «MICROM HM 340 E». Депарафинирование и окрашивание гистологических срезов проводили с использованием автоматической станции «MICROM HMS 70».

Для обзорного изучения общей структуры органов срезы окрашивали гематоксилином и эозином. Гистологические исследования проводили с помощью светового микроскопа «Биомед-6». Полученные данные документировали микрофотографированием с использованием цифровой системы считывания и ввода видеоизображения «ДСМ-510», а также программы «ScopePhoto» с соответствующими настройками для проведения морфометрического анализа. Цифровые данные были обработаны статистически с использованием программы Statistica 10.0.

Результаты исследований. ***Макроскопическое строение.*** Печень у представленных видов птиц располагалась в грудобрюшной полости. Париетальная поверхность органа гладкая, влажная, блестящая, выпуклая, прилегала к грудине. К левой доле печени с вентральной поверхности прилегал железистый и мышечный желудок. Ворота печени были расположены в средней трети правой доли печени, через них входили печеночная артерия, правая и левая воротные вены. Печень прилегала к сердцу, формируя глубокое углубление на краниомедиальной поверхности. Правая и левая доли печени с краниальной поверхности были отделены друг от друга неглубокой вырезкой, а с каудальной поверхности глубокая вырезка достигала междолевой вырезки. У всех птиц печень была не увеличена в размере, форма не изменена, серо-коричневого цвета, упругой консистенции, с сохраненным рисунком дольчатого строения.

Гистологическое строение и морфометрические показатели. Печень у птиц представленных видов состояла из стромы и паренхимы. Строма органа была представлена капсулой, покрывающей орган снаружи и состоящей из плотной неоформленной соединительной ткани. Волокна в капсуле располагались рыхло, между ними находились четко оформленные клеточные структуры (фибробласты, лимфоциты). Максимальная толщина капсулы установлена у лебедя-шипуна – 9,28±2,06 мкм, минимальная – у ястреба-перепелятника (2,01±0,3 мкм, таблица). От капсулы вглубь органа отходили тонкие соединительнотканные прослойки, состоящие из рыхлой волокнистой соединительной ткани. При этом у озерной чайки, серого гуся и лебедя-шипуна данные структуры при микроскопическом исследовании практически не выявлялись или имелись в единичном количестве. В то же время в печени у серого гуся по ходу расположения соединительнотканных прослоек и сосудов портальной системы органа отмечалось разрастание волокнистой соединительной ткани, местами с интенсивной инфильтрацией ее лимфоцитами, макрофагами и эозинофилами (рисунок 1).

Таблица – Морфометрические показатели печени птиц различных трофических групп

Показатели	Растительноядный тип		Хищник	Всеядный тип (эврифаг, полифаг)	
	Серый гусь (*Anser anser*)	Лебедь-шипун *(Cygnus olor)*	Ястреб-перепелятник *(Accipiter nisus)*	Озерная чайка *(Larus ridibundus)*	Серая ворона *(Corvus cornix)*
Толщина капсулы, мкм	5,1±0,24	9,28±2,06	2,01±0,3	3,4±0,34	4,3±0,62
Толщина трабекул, мкм	24,1±6,43	19,47±8,15	31,17±14,29	12,3±1,3	15,1±1,12
Большой размер гепатоцитов, мкм	9,2±0,8	11,47±5,29	9,16±0,2	8,53±0,6	9,9±0,11
Большой диаметр ядра, мкм	6,4±0,2	7,51±2,3	6,1±0,2	5,7±0,4	7,1±0,3
Плотность гепатоцитов на условную единицу площади	543,64±72,3	719,03±121,24	534,76±32,81	630,5±54	650,3±47
Диаметр центральной вены, мкм	71,92±24,0	94,16±21,76	63,01±18,43	62,1±2,2	86,6±3,6

Паренхима органа была представлена условными печеночными дольками и системой выводных протоков. При этом, как известно, у птиц границы классических печеночных долек не визуализируются (рисунки 2, 3). Однако у серой вороны микроскопически наблюдался наиболее приближенный вариант классических долек: просматривались тонкие прослойки соединительнотканных структур, оформляющих дольку призматической формы. В остальных случаях у серой вороны трабекулы формировали полимофорные печеночные дольки, которые четко просматривались на гистологических срезах (рисунок 4).

В центре долек печени располагалась центральная вена. Наибольший ее диаметр был у лебедя-шипуна – 94,16±21,76 мкм, наименьший – у озерной чайки (62,1±2,2 мкм). У большинства птиц центральные вены на момент исследования находились в состоянии острой венозной гиперемии (рисунок 5).

От центральной вены радиально отходили печеночные трабекулы (балки), сформированные гепатоцитами. Балки анастамозировали между собой с образованием сети. Между балками имелись синусоидные капилляры в виде щелевидных отверстий. Трабекулярные структуры разделялись отчетливо, на некоторых участках у всех видов птиц выявлялись дискомплексация и нарушение структуры вследствие дистрофических изменений в органе.

У всех представленных видов птиц, за исключением лебедя-шипуна, триады располагались равномерно и просветы просматривались хорошо. Наименьшая толщина трабекул зарегистрирована у озерной чайки – 12,3±1,3 мкм, наибольшая – у ястреба-перепелятника – 31,17±14,29 мкм. Клетки печени были многогранными, цитоплазма их окрашивалась слабооксифильно, равномерно. У лебедя-шипуна все гепатоциты являлись полиморфными. Размеры печеночных клеток были равновеликими, у серой вороны и серого гуся лежали более плотно, чем у других видов птиц. У лебедя-шипуна гепатоциты на некоторых участках печени находились достаточно разрозненно, имели значительные пустоты между клетками. Ядра гепатоцитов имели округло-овальную форму, располагались в различных частях клетки (в центре или эксцентрично). На срезах печени птиц выявлялись двуядерные гепатоциты, что связано с высокой функциональной активностью клеток и их морфологической зрелостью. Причем данная особенность в равной доле свойственна для всех исследуемых видов птиц. Ядра клеток светооптически неплотные, содержали 1-2 ядрышка. У серого гуся в основном визуализировалось одно ядрышко в клетке. У лебедя-шипуна, наоборот, ядра светооптически плотные, иногда с неразличимым количеством ядрышек внутри. Нами установлено, что большой размер клеток печени серой вороны и озерной чайки составил 9,9±0,11 и 8,53±0,6 мкм, их ядер – 7,1±0,3 и 5,7±0,4 мкм соответственно, у серого гуся – 9,2±0,8 мкм, ядра – 6,4±0,2 мкм, у лебедя-шипуна – 11,47±5,29 мкм, ядра – 7,51±2,3 мкм, ястреба-перепелятника – 9,16±0,2 мкм, ядра – 6,1±0,2 мкм. Плотность гепатоцитов на условную единицу площади у озерной чайки составила 630,5±54, у серой вороны – 650,3±47. При этом около 15-20 % этих гепатоцитов имели два ядра. У серого гуся плотность гепатоцитов составила 543,64±72,31 (13 % из них двуядерные), у лебедя-шипуна – 719,03±121,24 (60 %), у ястреба-перепелятника – 534,76±32,81 (23 %).

По трабекуле между клетками проходил желчный капилляр. В выводных протоках и вокруг стенок данных структур было заметно небольшое скопление кристаллов желчных пигментов желто-коричневого цвета. Помимо желчных капилляров в печеночных балках, располагались также кровеносные сосуды. У лебедя-шипуна и ястреба-перепелятника вокруг кровеносных сосудов располагалось большое количество макрофагов, содержащих гранулы пигмента гемосидерина (рисунки 6, 7). Также вокруг стенки сосудов у ястреба-перепелятника формировались лимфоидно-макрофагальные периваскулиты (рисунок 8). Кровеносные и желчные капилляры отделялись не только гепатоцитами, но и эндотелиальными клетками. Пространства Диссе в печени озерной чайки, лебедя-шипуна и ястреба-перепелятника более широкие, в отличие от печени других видов птиц.

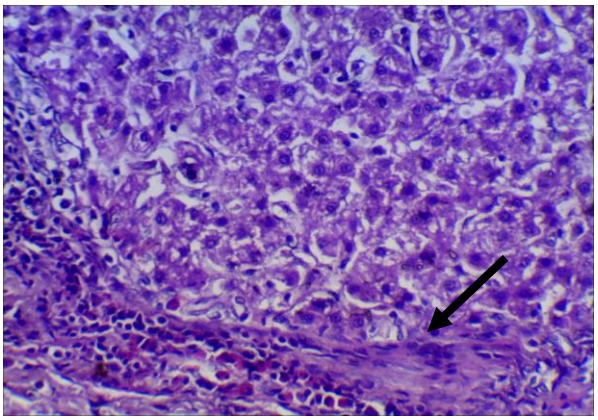

Рисунок 1 – Микрофото. Интерстициальный гепатит у серого гуся, лимфоидно-макрофагально-эозинофильный пролиферат. Гематоксилин и эозин. Биомед-6. Ув. × 240

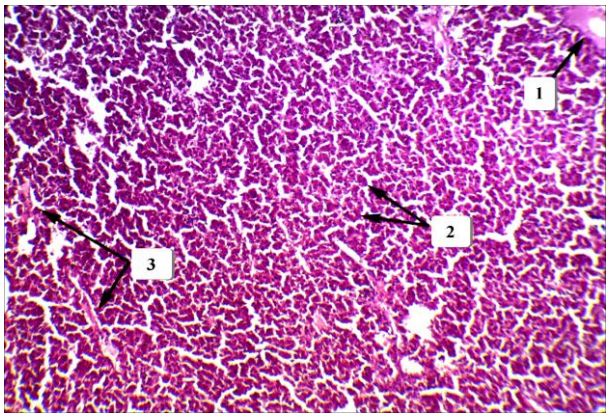

1 – центральная вена; 2 – печеночные трабекулы; 3 – единичные соединительнотканные прослойки

Рисунок 2 – Микрофото. Гистологический срез печени озерной чайки. Гематоксилин и эозин. Биомед-6. Ув. × 120

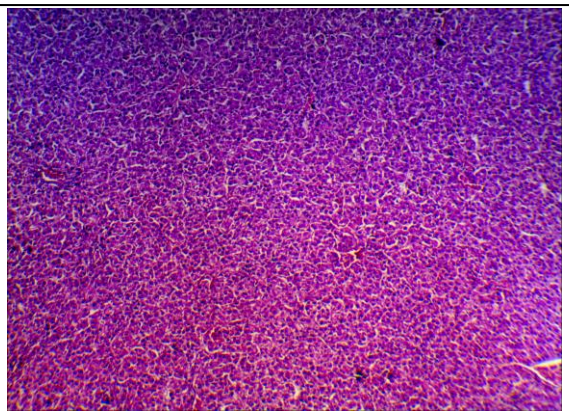

Рисунок 3 – Микрофото. Внешний вид печени серого гуся, отсутствие границ печеночных долек. Гематоксилин и эозин. Биомед-6. Ув. ×120

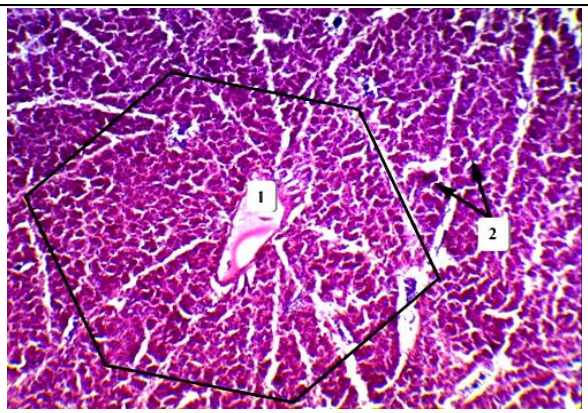

1 – центральная вена; 2 – печеночные трабекулы

Рисунок 4 – Микрофото. Границы печеночной дольки серой вороны. Гематоксилин и эозин. Биомед-6. Ув. ×120

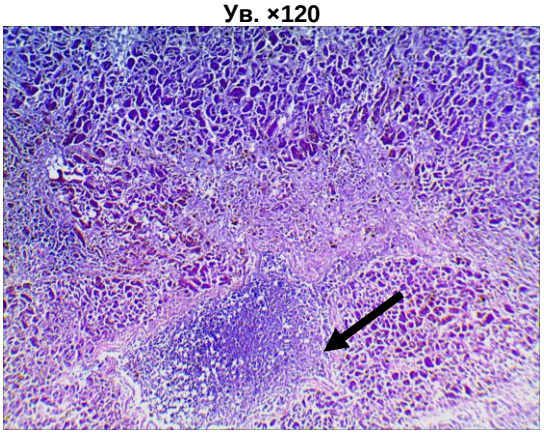

Рисунок 5 – Микрофото. Острая венозная гиперемия печени лебедя-шипуна. Гематоксилин и эозин. Биомед-6. Ув.: × 120

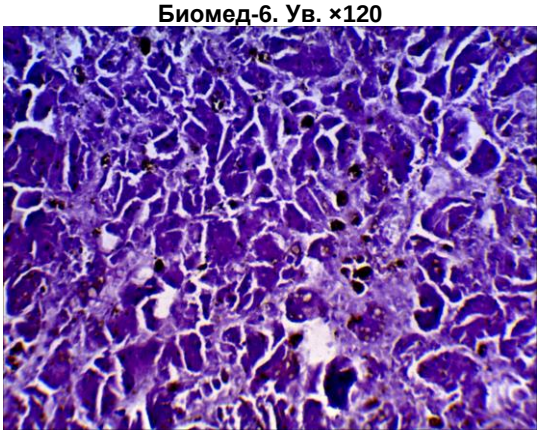

Рисунок 6 – Микрофото. Полиморфность гепатоцитов и гемосидероз печени лебедя-шипуна. Гематоксилин и эозин. Биомед-6. Ув.: ×240

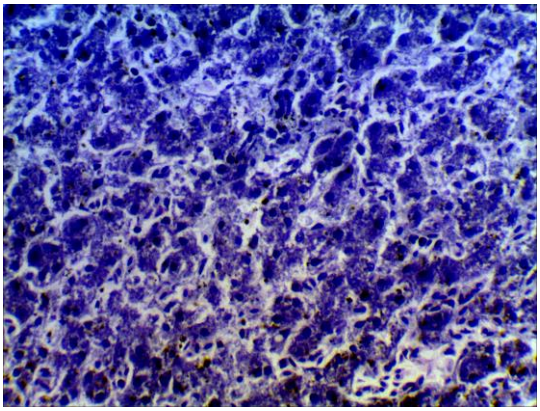

Рисунок 7 – Микрофото. Зернистая дистрофия и гемосидероз печени ястреба-перепелятника. Гематоксилин и эозин. Биомед-6. Ув.: × 240

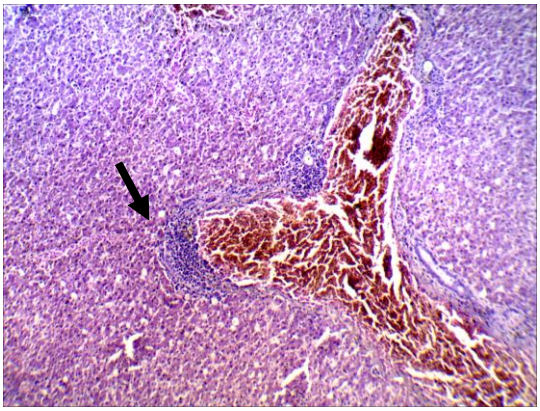

Рисунок 8 – Микрофото. Печень ястреба-перепелятника. Острая венозная гиперемия и лимфоидно-макрофагальный пролиферат. Гематоксилин и эозин. Биомед-6. Ув.: × 120

Заключение. При проведении исследований установлено, что наибольшая толщина капсулы органа была у растительноядных видов птиц, наименьшая – у орнитофага. При этом у ястреба-перепелятника толщина трабекул была максимальной по отношению к другим видам птиц. У серой вороны были отчетливо выражены границы классических печеночных долек, гепатоциты располагались плотнее, пространства Диссе узкие. У озерной чайки отсутствовали соединительнотканные прослойки, из-за чего границы печеночных долек не визуализировались, пространства Диссе расширены. У лебедя-шипуна гепатоциты являлись полиморфными, лежали разрозненно с образованием пустот между клетками. В то же время у лебедя-шипуна наблюдался наивысший показатель нахождения двуядерных клеток печени, что характеризует их с позиции высокой функциональной активности и морфологической зрелости. В печени лебедя-шипуна и ястреба-перепелятника, особенно вокруг кровеносных сосудов, отмечались признаки местного гемосидероза.

У всех исследуемых видов птиц выявлены области зернистой, крупно- и мелкокапельной жировой дистрофии. Данные изменения могли наблюдаться в результате однообразного рациона в разные сезоны года. Мелкокапельное ожирение наблюдается при интоксикациях организма. У серых гусей выявлялись участки интерстициального гепатита, что связано с кормовыми факторами, которые способствовали алиментарному поступлению ксенобиотиков (поллютантов) в организм птиц вместе с кормом.

По нашему мнению, выявленные структурные особенности печени птиц имеют непостоянный характер и могут зависеть от пола особи, времени года, места обитания, физиологического состояния, преобладания определенной трофической базы, методов отбора органа для исследования. В этой связи печень птиц является весьма пластичным органом, довольно быстро реагирующим на экзогенные и эндогенные факторы, влияющие на организм.

Литература. *1. Александровская, О. В. Цитология, гистология и эмбриология / О. В. Александровская, Т. Н. Радостина, Н. А. Козлов. – Москва : Агропромиздат, 1987. – 447 с. 2. Европейская конвенция о защите позвоночных* животных, *используемых для экспериментов или в иных* научных целях. - Режим доступа : *https://rm.coe.int/168007a6a8. - Дата доступа : 20.02.2024. 3. Журов, Д. О. Гистологическая структура и морфометрические показатели органов пищеварения ястреба-перепелятника (Accipiter nisus) / Д. О. Журов, С. В. Николаев // Животноводство и ветеринарная медицина. – 2023. – № 1 (48). – С. 46-51. 4. Журов, Д. О. Морфологическое состояние органов пищеварительного канала у лебедя-шипуна / Д. О. Журов // Ученые записки учреждения образования «Витебская гос. акад. ветеринар. мед.». – 2023. – Т. 59, вып. 2. – С. 25-30. DOI 10.52368/2078-0109-2023-59-2-25-30. 5. Журов, Д. О. Морфология печени серого гуся (Anser anser), обитающего в Северном регионе Беларуси / Д. О. Журов, С. В. Николаев // Ветеринарный журнал Беларуси. – 2023. – № 2 (19). – С. 14-17. 6. Люто, А. А. Сравнительная оценка структуры печени диких и синантропных птиц в урбанизированной среде Средней Сибири / А. А. Люто, В. Б. Тимошкин // Вестник ИрГСХА. – 2019. – № 93. – С. 138-148. 7. Мацюра, А. В. Синантропизация врановых и особенности их адаптаций к антропогенным ландшафтам / А. В. Мацюра, А. А. Зимароева // Acta Biologica Sibirica. – 2016. – Т. 2, № 1. – С. 150-199. 8. Морфофункциональное состояние желудочно-кишечного тракта птиц в зависимости от рациона / С. В. Савчук [и др.] // Известия Тимирязевской с/х академии. – 2019. – № 2. – С. 106-118. – DOI 10.34677/0021-342X-2019-2-106-118. 9. Саркисов, Д. С. Микроскопическая техника : рук. для врачей и лаборантов / Д. С. Саркисов, Ю. Л. Петрова ; под ред. Д. С. Саркисова. – Москва : Медицина, 1996. – 544 с. 10. Сулайманова, Г. В. Гистологические особенности печени цыплят-бройлеров кросса Арбор Айкрез на разных этапах постэмбрионального онтогенеза / Г. В. Сулайманова, Н. В. Донкова, А. А. Люто // Вестник КрасГАУ. – 2019. – № 11 (152). – С. 39-45. – DOI 10.36718/1819-4036-2019-11-39-45. 11. Шишкина, Д. А. Морфология печени гусей китайской серой породы на фоне применения селеноорганического препарата ДАФС-25к : автореф. дисс. … канд. вет. наук : 06.02.01. / Д. А. Шишкина. – Москва, 2016. – 22 с. 12. Comparative Anatomical and Histological Study of the Liver in Three Species of Wild Birds in Iraq / Hussein A. Al-Hamadawi [et. al.] // Journal of Global Pharma Technology. – 2017. - № 10 (9). – P. 387-394. 13. Khalee,I I. M. A comparative study in some morphological and histological features of the liver in gull (larus-canus) and mallard duck (Anas platyrhynchos) / I. M. Khaleel, K. I. Al-Khazraji, M. H. Al-Aameli // Adv. Anim. Vet. Sci. – 2017. – № 5 (7). – P. 307-311. 14. Morphological and histological study of the ostrich (Struthio camelus L.) liver and biliary system / M. R. Stornelli, M. P. Ricciardi, E. Giannessi, A. Coli A. // It. J. Anat. Embryol. – 2006. - № 111 (1). P. 1-7.*

Поступила в редакцию 11.03.2024.

УДК 636.616:578.43

НЕКОТОРЫЕ МОРФОЛОГИЧЕСКИЕ И МОРФОМЕТРИЧЕСКИЕ ПОКАЗАТЕЛИ ТИМУСА ЯПОНСКОГО ПЕРЕПЕЛА НА РАЗНЫХ СТАДИЯХ ПОСТНАТАЛЬНОГО ОНТОГЕНЕЗА

Клименкова И.В., Спиридонова Н.В., Лазовская Н.О.
УО «Витебская ордена «Знак Почета» государственная академия ветеринарной медицины»,
г. Витебск, Республика Беларусь

При проведении анатомических и гистологических исследований установлены основные морфологические и морфометрические параметры тимуса японского перепела в наиболее ответственные периоды их постнатального онтогенеза. Полученные результаты исследований существенно дополнят имеющиеся сведения о микроморфологических особенностях тимуса у перепелов, а также послужат базовой основой для установления оптимального содержания и кормления этого вида птицы. ***Ключевые слова:*** *тимус, перепел японский, микроморфология, гистология, тимусные тельца.*

SOME MORPHOLOGICAL AND MORPHOMETRIC INDICATORS OF THE THYMUS OF JAPANESE QUAIL AT DIFFERENT STAGES OF POSTNATAL ONTOGENESIS

Klimenkova I.V., Spiridonova N.V., Lazovskaya N.O.
Vitebsk State Academy of Veterinary Medicine, Vitebsk, Republic of Belarus

When conducting anatomical and histological studies, the main morphological and morphometric parameters of the Japanese quail thymus were established in the most critical periods of their postnatal ontogenesis. The obtained