

МИНИСТЕРСТВО СЕЛЬСКОГО ХОЗЯЙСТВА И ПРОДОВОЛЬСТВИЯ
РЕСПУБЛИКИ БЕЛАРУСЬ

УЧРЕЖДЕНИЕ ОБРАЗОВАНИЯ
«ВИТЕБСКАЯ ОРДЕНА «ЗНАК ПОЧЕТА» ГОСУДАРСТВЕННАЯ
АКАДЕМИЯ ВЕТЕРИНАРНОЙ МЕДИЦИНЫ»

Кафедра патологической анатомии и гистологии

**ПРАКТИЧЕСКИЕ РАБОТЫ ПО ДИСЦИПЛИНЕ
«ПАТОЛОГИЧЕСКАЯ АНАТОМИЯ».
ЧАСТЬ 2. ЧАСТНАЯ ПАТОЛОГИЧЕСКАЯ
АНАТОМИЯ ЖИВОТНЫХ»**

Рабочая тетрадь
для студентов по специальности
«Ветеринарная медицина»

2-е издание, переработанное

Ф.И.О. студента

_____ курс _____ группа

Витебск
ВГАВМ
2025

УДК 619:616-091
ББК 48.32
П69

Рекомендовано к изданию методической комиссией
факультета ветеринарной медицины УО «Витебская ордена
«Знак Почета» государственная академия ветеринарной
медицины» от 28 октября 2025 г. (протокол № 1)

Авторы:

доктор ветеринарных наук, профессор *И. Н. Громов*;
кандидат ветеринарных наук, доцент *Е. И. Большакова*;
кандидат ветеринарных наук, доцент *С. П. Герман*,
кандидат ветеринарных наук, доцент *Д. О. Журов*

Рецензенты:

доктор ветеринарных наук, доцент *С. И. Стасюкевич*;
кандидат биологических наук, доцент *А. В. Островский*

П69 Практические работы по дисциплине «Патологическая анатомия» часть 2. Частная патологическая анатомия животных : рабочая тетрадь для студентов по специальностям «Ветеринарная медицина» / И. Н. Громов, Е. И. Большакова, С. П. Герман, Д. О. Журов. – 2-е изд., перераб. – Витебск : ВГАВМ, 2025. – 84 с.
ISBN 978-985-591-268-3.

Рабочая тетрадь подготовлена в соответствии с учебной программой по дисциплине «Патологическая анатомия» для студентов высших учебных заведений по специальности 7-07-0841-01 «Ветеринарная медицина».

Первое издание рабочей тетради было в 2024 году.

УДК 619:616-091
ББК 48.32

ISBN 978-985-591-268-3

© УО «Витебская ордена «Знак Почета» государственная академия ветеринарной медицины», 2025

ВВЕДЕНИЕ

Рабочая тетрадь подготовлена в соответствии с учебной программой по дисциплине «Патологическая анатомия» и представляет собой объемный труд, включающий в себя все разделы тематического плана по частной патологической анатомии.

Материал для самостоятельной работы студентов, представленный в рабочей тетради, включает различные виды и формы контролирующих заданий.

Целью выполнения данных заданий является усвоение терминологии, подходов и понятий по основным вопросам изучения дисциплины «Патологическая анатомия», а также позволяет сформировать у студентов общие и профессиональные компетенции.

Достоинством рабочей тетради является акцентирование внимания на индивидуально-творческих заданиях, требующих от обучающихся логического мышления. Вариативность заданий рабочей тетради позволяет осуществить индивидуальный подход к обучению каждого студента и способствует усовершенствованию знаний по вопросам этиологии, патогенеза, клинического проявления, эпизоотологических особенностей, патологоанатомической и дифференциальной диагностики многих болезней животных незаразной, вирусной, бактериальной этиологии, микозов, микотоксикозов, протозоозов и гельминтозов.

СОДЕРЖАНИЕ

Тема	Название	
	Введение	3
1-2	Болезни незаразной этиологии	5
3-4	Сепсис. Сибирская язва. Клостридиозы (эмфизематозный карбункул, злокачественный отек). Стрептококкоз	10
5-6	Пастереллез млекопитающих и птиц. Актинобациллезная плевропневмония и болезнь Глессера (гемофильный полисерозит) свиней. Энзоотическая (микоплазмозная) пневмония свиней. Респираторный микоплазмоз крупного рогатого скота и птиц	15
7-8	Сальмонеллез телят и поросят. Пуллороз кур. Дизентерия свиней. Эшерихиоз телят, поросят и цыплят. Отечная болезнь поросят	20
9-10	Листерия. Лептоспироз. Бруцеллез. Хламидиоз	25
11	Рожа свиней. Паратуберкулез. Некробактериоз	29
12	Туберкулез крупного рогатого скота, свиней и птиц. Сап лошадей	33
13	Лейкозы млекопитающих. Лейкоз и болезнь Марека кур	37
14	Оспа млекопитающих и птиц. Ящур	41
15	Бешенство. Болезнь Ауески. Чума плотоядных	44
16-17	Вирозы свиней: классическая (европейская) и африканская чума, болезнь Тешена, репродуктивно-респираторный синдром, парвовирусная инфекция, цирковиральная инфекция, энцефаломиокардит, везикулярная болезнь	47
18	Вирозы лошадей: инфекционная анемия, инфекционный энцефаломиелит, грипп, ринопневмония, вирусный артериит	54
19-20	Вирусные болезни телят и поросят, протекающие с диарейным и респираторным синдромами	60
21	Медленные вирусные и прионные болезни овец, крупного рогатого скота и пушных зверей: аденоматоз легких овец; висна-маеда овец; скрепи овец; губкообразная энцефалопатия крупного рогатого скота; энцефалопатия норки	65
22	Вирозы кроликов и плотоядных животных: миксоматоз, вирусная геморрагическая болезнь кроликов; алеутская болезнь норки. Микозы и микотоксикозы: актиномикоз, аспергиллез, стахиботриотоксикоз, фузариотоксикоз	68
23	Инфекционные болезни птиц: грипп, ньюкаслская болезнь, инфекционный ларинготрахеит, инфекционная бурсальная болезнь (болезнь Гамборо), инфекционный бронхит	74
24	Бабезиоз крупного рогатого скота, криптоспориоз, эймериоз, фасциолез, эхинококкоз, финноз, трихинеллез, диктиокаулез	77
	Список рекомендуемой литературы	83

Дата: _____

Занятие № _____

Тема: Болезни незаразной этиологии

Контрольные вопросы для подготовки к практическому занятию:

1. Назовите основные патоморфологические изменения при острой тимпании рубца жвачных.
2. Отличие острой тимпании рубца от посмертного вздутия рубца и от вздутия рубца при сибирской язве.
3. Патоморфология травматического ретикулита и его осложнений (перикардита, гепатита и др.).
4. Патоморфологические изменения при развитии язвенной болезни желудка у свиней.
5. Патоморфология токсической дистрофии печени.
6. Макровид печени при атрофическом, гипертрофическом, постнекротическом и паразитарном циррозах.
7. Дать патоморфологическую характеристику острого расширения (метеоризма) желудка и тимпании кишечника у лошади.
8. Чем характеризуется химостаз и копростаз?
9. Характеристика обтурационного илеуса.
10. Патоморфология странгуляционного илеуса: заворота, инвагинации, ущемления кишечника в грыже, выпадения кишечника, разрыва желудка, их отличие от агональных процессов.
11. Патоморфология тромбоза ишемического илеуса.
12. Патоморфология некротического, серозного, катарального, фибринозного, геморрагического гастроэнтерита.
13. Патоморфология перитонита и асцита.
14. Патоморфологическая характеристика диспепсии телят, дифференциация ее от эшерихиоза и вирусных гастроэнтеритов.
15. Патогенез и патоморфология алиментарной дистрофии.
16. Патоморфология и диагностика беломышечной болезни (гипоселеноза).
17. Патоморфологические изменения при паракератозе у свиней.
18. Патоморфология и патогенез коллоидного зоба щитовидной железы.
19. Патоморфологические изменения и патогенез А-гиповитаминоза.
20. Патоморфология и патогенез D-гиповитаминоза.
21. Патоморфологические изменения при антенатальной и постнатальной гипотрофии телят и поросят.
22. Патоморфология и дифференциальная диагностика болезней легких животных.

Работа на практическом занятии:

1. Заполните таблицы:

Таблица 1 – Патоморфологическая характеристика болезней пищеварительного аппарата и обмена веществ

Название болезни	Напишите ведущий патологический процесс	Опишите его патоморфологическое проявление
Диспепсия		

Язвенная болезнь желудка		
Беломышечная болезнь		
Гиповитаминоз А		

Таблица 2 – Патоморфологические признаки острой тимпании рубца жвачных

Перечислить патоморфологические признаки перераспределения крови	Перечислить патоморфологические признаки асфиксии

Таблица 3 – Дифференциальная диагностика болезней

Название болезни	Перечислить отличительные патологические процессы	Название болезни	Перечислить отличительные патологические процессы
Гипотрофия		Диспепсия	

Паракератоз		Гиповитаминоз А	

2. Изучите макропрепараты:

- Сетка коровы. Травматический ретикулит.
- Сычуг теленка. Ульцерозный (язвенный) абомазит.
- Желудок поросенка – язва (хроническое течение).
- Токсическая дистрофия печени свиньи.
- Атрофический цирроз печени свиньи.
- Гипертрофический цирроз печени.
- Паразитарный цирроз печени коровы при фасциолезе.
- Инвагинация подвздошной кишки в ободочную.
- Агональная инвагинация кишечника у поросенка.
- Прижизненный разрыв стенки желудка лошади.
- Желудок свиньи. Острый катаральный гастрит.
- Хронический катаральный гастрит у свиньи.
- Сердце лошади. Серозная атрофия жира.
- Сердце ягненка. Беломышечная болезнь.
- Щитовидная железа. Коллоидный зоб.
- Книжка теленка. А-гиповитаминоз.
- Гиперкератоз пищевода бычка при А-гиповитаминозе.
- Конечность курицы. А-гиповитаминоз.
- Пищевод курицы при А-гиповитаминозе.
- Зоб курицы. А-гиповитаминоз.
- Ребра поросенка. Рахитические четки.
- Искривление килей грудной кости курицы при рахите.
- Легкие поросенка, гнойная бронхопневмония.
- Крупозная плевропневмония у коровы.
- Острая катаральная бронхопневмония.
- Хроническая катаральная бронхопневмония у поросенка.
- Альвеолярная эмфизема легких лошади.
- Легкое коровы, интерстициальная эмфизема.

3. Опишите макропрепараты:

Токсическая дистрофия печени свиньи.

Атрофический цирроз печени свиньи.

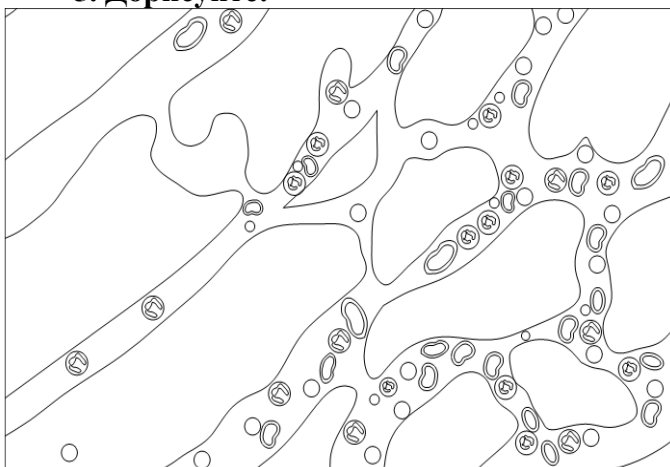
Щитовидная железа. Коллоидный зоб.

Ребра поросенка. Рахитические четки.

4. Проведите микроскопию гистопрепарата № 48а - сердце телянка при беломышечной болезни (окраска гематоксилин-эозином):

Кардиомиоциты набухшие, фрагментированы, однородные. Ядра их пикнотичны. Между распавшимися клетками наблюдается скопление серозного экссудата, лимфоцитов, макрофагов и фибробластов.

5. Дорисуйте:



Гистопрепарат № 48а - сердце телянка при беломышечной болезни

6. Обозначьте:

1. Фрагментация кардиомиоцитов.
2. Кариопикноз.
3. Клеточная пролиферация.

7. Решите ситуационную задачу:

При вскрытии трупа павшего животного обнаружено: печень уменьшена в размере, края острые, поверхность бугристая, консистенция плотная, цвет серо-коричневый. Поверхность разреза малокровная, рисунок долек местами усилен, местами сглажен.

Дайте ответы на вопросы:

1. Назовите патологический процесс, обнаруженный в печени.
-

2. Укажите, какие осложнения могли развиваться у животного.
-

8. Решите ситуационную задачу:

При вскрытии трупа павшего животного обнаружено: печень увеличена в размере, края притуплены, поверхность мелкозернистая, консистенция плотная, цвет светло-коричневый, на разрезе рисунок долек стерт, поверхность разреза суховатая, малокровная.

Дайте ответы на вопросы:

1. Назовите патологический процесс, обнаруженный в печени.

2. Укажите, какие осложнения могли развиваться у животного.

9. Решите ситуационную задачу:

При вскрытии трупа цыпленка были обнаружены следующие патоморфологические изменения:

- Гнойный конъюнктивит, кератит. Блефарит (отек век) с наличием творожистоподобных масс под веками.
- Узелки (ороговевшие железы) диаметром до 2 мм в слизистой оболочке глотки, пищевода, носовых ходов.
- Катарально-фибринозный фарингит, эзофагит, ларинготрахеит.
- Нефроз-нефрит, переполнение мочеточников уратами.
- Висцеральный и суставной мочекислый диатез.
- Истощение.

Дайте ответы на вопросы:

1. Какая болезнь явилась причиной гибели цыпленка?

2. При каких болезнях встречаются сходные патоморфологические изменения?

10. Решите ситуационную задачу:

При вскрытии трупа ягненка были обнаружены следующие патоморфологические изменения:

- Восковидный некроз миокарда и скелетных мышц конечностей, груди, спины, поясницы, межреберных, жевательных и мышц языка.
- Кровоизлияния в пораженных мышцах, слизистых оболочках желудка и кишечника, под эпи- и эндокардом.
- Серозный отек подкожной клетчатки.
- Зернистая и жировая дистрофия печени и почек.
- Истощение и общая анемия.

Дайте ответы на вопросы:

1. Какая болезнь явилась причиной гибели ягненка?

2. При каких болезнях встречаются сходные патоморфологические изменения?

Студент _____

Преподаватель _____

Дата: _____

Занятие № ____

Тема: Сепсис. Сибирская язва. Клостридиозы (эмфизематозный карбункул, злокачественный отек). Стрептококкоз

Контрольные вопросы для подготовки к практическому занятию:

1. Какие патоморфологические изменения характерны при септицемии, септикопиемии и пиемии?
2. Назовите патоморфологические изменения при септической форме сибирской язвы крупного рогатого скота и лошадей.
3. Опишите патоморфологические изменения при карбункулезных формах сибирской язвы животных и изложите технику безопасности.
4. Охарактеризуйте патогенез и патоморфологические изменения при эмфизематозном карбункуле крупного рогатого скота. От каких болезней его необходимо дифференцировать?
5. Какие патоморфологические изменения наблюдаются при раневом и послеродовом злокачественных отеках?
6. Проведите дифференциальную диагностику злокачественного отека.
7. Какие патоморфологические изменения выявляются при стрептококкозе.
8. Проведите патоморфологическую дифференциальную диагностику стрептококкоза.

Работа на практическом занятии:

1. Заполните таблицы:

Таблица 1 – Патоморфологическая характеристика общих признаков сепсиса

№ п/п	Перечислить общие патоморфологические признаки сепсиса	Дать их патоморфологическое описание
1		
2		
3		
4		

Таблица 2 – Патоморфологическая характеристика различных форм сепсиса

Клинико-морфологические формы сепсиса	Патоморфологические отличия
Септицемия	

Пиемия	
Септикопиемия	
Хрониосепсис	

Таблица 3 – Патоморфологическая характеристика различных форм сибирской язвы

Формы сибирской язвы	Назвать и описать ведущий патологический процесс
Апоплексическая	
Карбункулезная (кишечная)	
Карбункулезная (кожная)	
Карбункулезная (легочная)	
Карбункулезная (ангинозная)	

Таблица 4 – Патоморфологическая характеристика септической формы сибирской язвы

№ п/п	Перечислить патоморфологические признаки	Дать их патоморфологическое описание
1		
2		
3		

4		

Таблица 5 – Патоморфологическая характеристика болезней, вызванных клостридиями и стрептококками

Название болезни	Ведущий патологический процесс	Его патоморфологическое описание
Эмфизематозный карбункул		
Злокачественный отек		
Стрептококкоз		

2. Изучите макропрепараты:

- Септическая селезенка свиньи.
- Селезенка коровы при септикопиемии.
- Сердце лошади. Кровоизлияния под эндокардом при сепсисе.
- Печень коровы. Инкапсулированные абсцессы при пиемии.

3. Опишите макропрепараты:

Септическая селезенка свиньи.

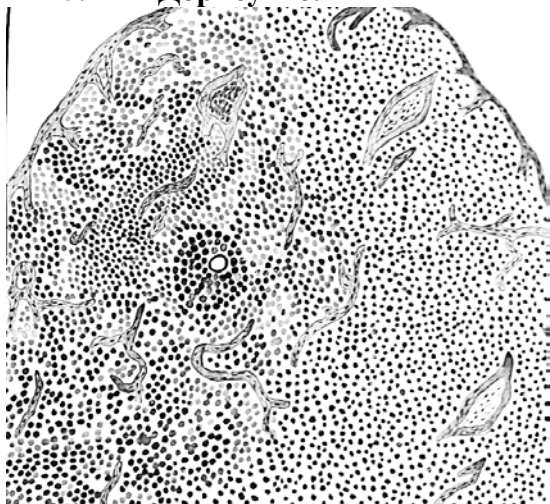
Печень коровы. Инкапсулированные абсцессы при пиемии.

Зернистая дистрофия почки.

4. Проведите микроскопию гистопрепарата № 27д – септическая селезенка (геморрагический спленит) (окраска гематоксилин-эозином).

Повсеместно (в красной и белой пульпе) наблюдается большое скопление эритроцитов. Лимфоидные узелки отсутствуют, выявляются лишь островки лимфоидной ткани, их расположение можно определить лишь по центральным артериям, синусы переполнены геморрагическим экссудатом, резко расширены.

5. Дорисуйте:



Гистопрепарат № 27д – септическая селезенка (геморрагический спленит)

6. Обозначьте:

1. Скопление эритроцитов (геморрагический экссудат).
2. Центральные артерии.
3. Трабекулы.

7. Решите ситуационную задачу:

На ферме крупного рогатого скота пала корова в возрасте 4 лет. Клинические признаки: угнетение, вялость, обширная рана в области плеча. Повышение температуры тела до 40,2-40,4⁰С.

При вскрытии трупа коровы обнаружены следующие патологоанатомические изменения:

- Инфицированная рана с нагноением в области плеча.
- Геморрагический диатез.
- Серозный лимфаденит.
- Септическая селезенка.
- Зернистая дистрофия печени, почек и миокарда.
- Серозные отеки в подкожной и межмышечной клетчатке.
- Плохо свернувшаяся темно-красная кровь.

Дайте ответы на вопросы:

1. Какая болезнь явилась причиной гибели коровы?

2. При каких болезнях встречаются сходные патоморфологические изменения?

8. Решите ситуационную задачу:

При наружном осмотре трупа павшей коровы было установлено: быстрое вздутие трупа, слабая выраженность трупного окоченения, кровянистые истечения из естественных отверстий, цианоз видимых слизистых оболочек.

Дайте ответы на вопросы:

1. Поставьте предварительный диагноз.

2. Какой патологический материал, в каком виде и на какое лабораторное исследование посылается при подозрении на эту болезнь?

9. Решите ситуационную задачу:

После проведенной кастрации баранчиков на ферме произошел массовый падеж животных. При вскрытии трупов были обнаружены следующие патологоанатомические изменения:

- Некроз (у отдельных животных – газовая гангрена) тканей в области кастрационной раны.
- Серозно-геморрагический отек подкожной клетчатки вокруг раны.
- Серозный лимфаденит наружных и внутренних паховых узлов.
- Небольшое увеличение селезенки.
- Зернистая дистрофия печени, почек и миокарда.
- Гидроторакс и асцит со скоплением красноватой жидкости в грудной и брюшной полостях.
- Острая венозная гиперемия и отек легких.

Дайте ответы на вопросы:

1. Какая болезнь явилась причиной гибели баранчиков?

2. При каких болезнях встречаются сходные патоморфологические изменения?

3. Какой патологический материал, в каком виде и на какое лабораторное исследование посылается при подозрении на эту болезнь?

10. Решите ситуационную задачу:

При вскрытии трупа коровы обнаружены следующие патологоанатомические изменения:

- Восковидный некроз и газовая гангрена скелетных мышц в области крупа.
- Серозно-геморрагический отек и эмфизема подкожной клетчатки в области пораженных мышц.
- Серозно-геморрагическое воспаление лимфоузлов, регионарных пораженным мышцам.
- Кровоизлияния под эпикардом и в слизистой оболочке тонкого кишечника.
- Увеличение селезенки.
- Зернистая дистрофия печени, почек и миокарда.
- Острый катаральный энтерит.
- Быстрое вздутие трупа.

Дайте ответы на вопросы:

1. Что послужило причиной гибели животного?

2. Какой патологический материал, в каком виде и на какое лабораторное исследование посылается при подозрении на эту болезнь?

Студент _____

Преподаватель _____

Дата: _____

Занятие № _____

Тема: Пастереллез млекопитающих и птиц. Актинобациллезная плевропневмония и болезнь Глессера (гемофилезный полисерозит) свиней. Энзоотическая (микоплазмозная) пневмония свиней. Респираторный микоплазмоз крупного рогатого скота и птиц

Контрольные вопросы для подготовки к практическому занятию:

1. Патоморфология острого течения отечной формы пастереллеза.
2. Особенности патоморфологии острого течения грудной формы пастереллеза.
3. От каких болезней нужно дифференцировать пастереллез у свиней и крупного рогатого скота?
4. Патоморфология пастереллеза птиц.
5. Дифференциальная патоморфологическая диагностика пастереллеза от гриппа, ньюкаслской болезни, микоплазмоза, пуллороза и отравления поваренной солью у птиц.
6. Патоморфология актинобациллезной плевропневмонии и болезни Глессера (гемофилезного полисерозита) свиней.
7. Патоморфологическая дифференциальная диагностика гемофилезов свиней от пастереллеза, гриппа и энзоотической микоплазмозной пневмонии.
8. Патоморфология и дифференциальная диагностика энзоотической микоплазмозной пневмонии свиней.
9. Патоморфология респираторного микоплазмоза крупного рогатого скота и птиц.
10. Дифференциальная диагностика микоплазмозов крупного рогатого скота и птиц.

Работа на практическом занятии:

1. Заполните таблицы:

Таблица 1 – Патоморфологическая характеристика различных форм острого течения пастереллеза

Формы острого течения пастереллеза	Ведущий патологический процесс	Его патоморфологическое описание
Отечная		
Грудная		

Кишечная		

Таблица 2 – Патоморфологическая характеристика гемофилезов свиней

Название болезни	Ведущий патологический процесс	Его патоморфологическое описание
Актинобациллезная плевропневмония свиней		
Болезнь Глессера свиней (гемофилезный полисерозит)		

Таблица 3 – Патоморфологическая характеристика пастереллеза птиц

Название болезни	Перечислить отличительные патологические процессы	Название болезни	Перечислить отличительные патологические процессы
Пастереллез птиц (острое течение)		Пастереллез птиц (хроническое течение)	

Таблица 4 – Патоморфологическая характеристика болезней, вызванных микоплазмами

Название болезни	Ведущий патологический процесс	Его патоморфологическое описание
Энзоотическая (микоплазмозная) пневмония свиней		
Респираторный микоплазмоз крупного рогатого скота		
Респираторный микоплазмоз птиц		

2. Изучите макропрепараты:

- Серозно-фибринозный плеврит у теленка при пастереллезе.
- Пастереллез свиньи. Крупозно-некротическая пневмония.
- Голова петуха. Пастереллез.
- Сердце свиньи. Фибринозный перикардит при болезни Глессера.
- Селезенка свиньи. Фибринозный периспленит при болезни Глессера.

3. Опишите макропрепараты:

Крупозная пневмония при пастереллезе у поросенка.

Фибринозный перикардит.

Зернистая дистрофия печени.

4. Проведите микроскопию гистопрепаратов:

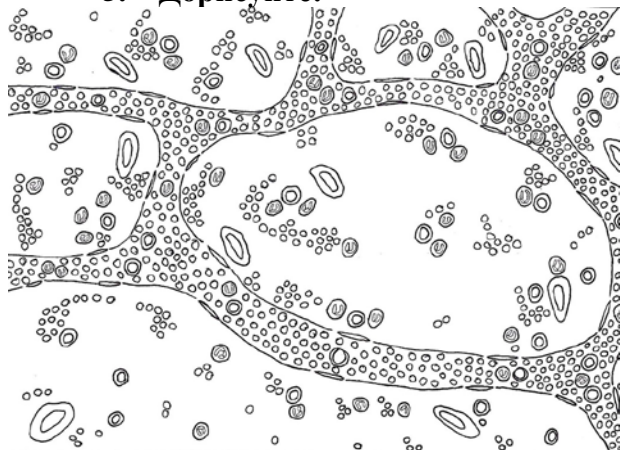
№ 28а – крупозная пневмония у телянка (стадия красной гепатизации) (окраска гематоксилин-эозином).

Повсеместно видны кровеносные капилляры в состоянии воспалительной гиперемии. В альвеолах содержится фибринозный экссудат в виде сеточки с примесью эритроцитов, лимфоцитов, единичных нейтрофилов и слущенного эпителия. В бронхах виден фибрин, лейкоциты и слущенный эпителий.

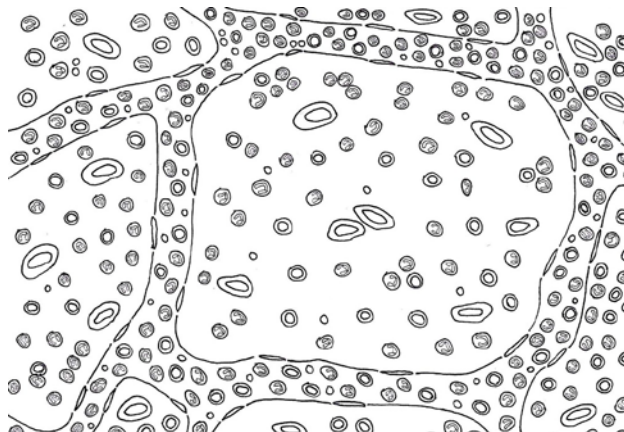
№ 28б – крупозная пневмония у телянка (стадия серой гепатизации) (окраска гематоксилин-эозином).

Выражена воспалительная гиперемия капилляров, с преобладанием в них лейкоцитов. В просвете альвеол содержится фибринозный экссудат с примесью лейкоцитов (лимфоцитов и нейтрофилов) и альвеолярных макрофагов. Бронхи заполнены фибрином и лейкоцитами.

5. Дорисуйте:



Гистопрепарат № 28а – крупозная пневмония у телянка (стадия красной гепатизации)



Гистопрепарат № 28б – крупозная пневмония у телянка (стадия серой гепатизации)

6. Обозначьте:

1. Скопление фибрина в просветах альвеол в виде сеточки.
2. Много эритроцитов.
3. Мало лейкоцитов.

6. Обозначьте:

1. Фибрин.
2. Много лейкоцитов:
 - а) нейтрофилы;
 - б) лимфоциты.
3. Мало эритроцитов.

7. Решите ситуационную задачу:

На комплексе крупного рогатого скота пало 6 телят в возрасте 4 месяца. Клинические признаки: угнетение, вялость, серозные отеки в подкожной клетчатке в области головы, шеи и подгрудка. Повышение температуры тела до 40,2-40,4⁰С. При вскрытии трупов животных обнаружены следующие патологоанатомические изменения:

- Серозный воспалительный отек подкожной и межмышечной клетчатки в области головы, шеи, подгрудка.

- Точечные кровоизлияния под серозными оболочками грудной и брюшной полостей.
- Острый катаральный абомазит и энтерит.
- Серозный лимфаденит подчелюстных, заглоточных, предлопаточных, сычужных и брыжеечных узлов.
- Селезенка не изменена.
- Зернистая дистрофия печени, почек и миокарда.

Дайте ответы на вопросы:

1. Какая болезнь явилась причиной гибели телят?

2. При каких болезнях встречаются сходные патоморфологические изменения?

3. Какой патологический материал, в каком виде и на какое лабораторное исследование посылается при данной болезни?

8. Решите ситуационную задачу:

При вскрытии трупа курицы в возрасте 8 месяцев обнаружены следующие патологоанатомические процессы: фибринозно-некротическое воспаление бородок; крупозная пневмония с очагами некрозов; зернистая дистрофия печени и почек; серозно-фибринозные артриты, увеличение селезенки.

Дайте ответы на вопросы:

1. Какая болезнь явилась причиной гибели курицы?

2. При каких болезнях встречаются сходные патоморфологические изменения?

9. Решите ситуационную задачу:

При вскрытии трупа подсвинка обнаружены следующие патологоанатомические изменения:

- Двусторонняя лобарная крупозная пневмония с очаговыми некрозами.
- Серозно-фибринозный плеврит и перикардит.
- Точечные и пятнистые кровоизлияния в слизистой оболочке гортани, трахеи, глотки, в плевре, эпикарде.
- Серозный лимфаденит бронхиальных и средостенных узлов.
- Селезенка не изменена.
- Зернистая дистрофия печени, почек и миокарда.

Дайте ответы на вопросы:

1. Какая болезнь явилась причиной гибели подсвинка?

2. При каких болезнях встречаются сходные патоморфологические изменения?

3. Какой патологический материал, и в каком виде посылается на бактериологическое исследование при данной болезни?

10. Решите ситуационную задачу:

При вскрытии трупа теленка обнаружены следующие патологоанатомические изменения:

- Лобарная крупозная, некротическая бронхопневмония.
- Серозно-фибринозный плеврит и перикардит с образованием спаек между легочной и костальной плеврой.
- Катаральный абомазит и энтерит.
- Серозно-гиперпластический лимфаденит бронхиальных, средостенных, сычужных и брыжеечных лимфоузлов.
- Сухость и шелушение эпидермиса кожи, ломкость волос, очаговые алопеции, растрескивание копытного рога.
- Ксерофтальмия, кератомалиция, катарально-гнойный кератоконъюнктивит.
- Зернистая дистрофия печени, почек и миокарда.
- Отставание в росте, истощение, общая анемия.

Дайте ответы на вопросы:

1. Ассоциация каких болезней стала причиной гибели теленка?

Студент _____

Преподаватель _____

Дата: _____

Занятие № _____

Тема: Сальмонеллез телят и поросят. Пуллороз кур. Дизентерия свиней. Эшерихиоз телят, поросят и цыплят. Отечная болезнь поросят

Контрольные вопросы для подготовки к практическому занятию:

1. Какие патоморфологические изменения наблюдаются при остром и хроническом течении сальмонеллеза у телят?
2. Назовите особенности патоморфологического проявления хронического течения сальмонеллеза у поросят.
3. Проведите дифференциальную патоморфологическую диагностику сальмонеллеза от эшерихиоза, пастереллеза, стрептококкоза и диспепсии у телят.
4. Дифференциальная диагностика сальмонеллеза свиней от европейской чумы, дизентерии, балантидиоза, вирусных гастроэнтеритов.
5. Какие патоморфологические изменения характерны для пуллороза цыплят и взрослых кур? Дифференциальная диагностика его от эймериоза, гриппа, ньюкаслской болезни, эшерихиоза.
6. Какие патоморфологические изменения характерны для дизентерии свиней?
7. Патоморфологическая дифференциальная диагностика дизентерии от корموкоккоза, сальмонеллеза, классической чумы, незаразных и вирусных гастроэнтеритов.
8. Какие патоморфологические изменения характерны для эшерихиоза телят, поросят и цыплят?
9. Назовите особенности патоморфологических изменений при отечной болезни поросят.

10. Проведите дифференциальную патоморфологическую диагностику эшерихиоза от диспепсии, сальмонеллеза, стрептококкоза, вирусных инфекций с диарейным синдромом у телят и поросят.

Работа на практическом занятии:

1. Заполните таблицы:

Таблица 1 – Патоморфологическая характеристика сальмонеллеза телят и поросят

Название болезни	Ведущий патологический процесс	Патоморфологическое описание процесса
Сальмонеллез телят и поросят, острое течение		
Сальмонеллез поросят, хроническое течение		

Таблица 2 – Патоморфологическая характеристика различных форм эшерихиоза у телят и поросят

Формы эшерихиоза	Ведущий патологический процесс	Патоморфологическое описание процесса
Септическая форма у телят и поросят		
Колиэнтеротоксемия (отечная болезнь) поросят		

Таблица 3 – Патоморфологическая характеристика пуллороза и эшерихиоза у птицы

Название болезни	Ведущий патологический процесс	Его патоморфологическое описание
Пуллороз цыплят		
Пуллороз кур		

Эшерихиоз цыплят		
------------------	--	--

Таблица 4 – Дифференциальная диагностика болезней поросят

Название болезни	Перечислить отличительные патологические процессы	Название болезни	Перечислить отличительные патологические процессы
Дизентерия		Сальмонеллез	

2. Изучите макропрепараты:

- Сальмонеллезные узелки в печени поросенка.
- Толстый кишечник поросенка. Сальмонеллез (язвенно-некротический колит).
- Некроз слизистой оболочки толстого кишечника свиньи при сальмонеллезе.
- Очаговый некроз (струпья) слизистой оболочки толстого кишечника свиньи при сальмонеллезе.
- Кожа поросенка. Оспоподобная сыпь в коже при сальмонеллезе.
- Пуллороз кур. Овариит.
- Желудок и брыжеечные лимфатические узлы при отечной болезни.
- Катарально-геморрагический энтерит при отечной болезни.
- Отек брыжейки толстого отдела кишечника поросенка при отечной болезни.
- Ободочная кишка поросенка при дизентерии.

3. Опишите макропрепараты:

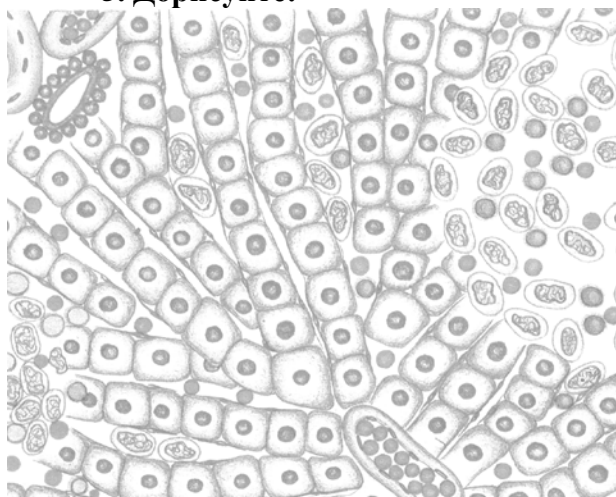
Сальмонеллезные узелки в печени поросенка.

Некроз слизистой оболочки толстого кишечника свиньи при сальмонеллезе.

4. Проведите микроскопию гистопрепарата № 546 – сальмонеллезные узелки в печени поросенка (окраска гематоксилин-эозином).

В печеночных дольках видны сальмонеллезные гранулемы (узелки), представляющие очаговое скопление различных клеток: гистиоцитов, лимфоцитов и нейтрофилов. Печеночные клетки на месте гранулемы некротизированы и лизированы.

5. Дорисуйте:



Гистопрепарат № 546 – сальмонеллезные узелки в печени поросенка

6. Обозначьте:

1. Скопление клеток (гранулема).
2. Гистиоциты.
3. Лимфоциты.
4. Эритроциты.

7. Решите ситуационную задачу:

На комплексе крупного рогатого скота пало 6 телят в возрасте 2-3 недель. Клинические признаки: угнетение, вялость, диарея. Повышение температуры тела до 40,2-40,4⁰С.

При вскрытии трупов телят обнаружены следующие патологоанатомические изменения:

- Острый катаральный абомазооэнтерит и проктит.
- Гиперпластическое воспаление (мозговидное набухание) пейеровых бляшек тонкого кишечника и солитарных узелков толстого.
- Гиперпластическое воспаление (мозговидное набухание) брыжеечных лимфоузлов.
- Кровоизлияния в слизистых и под серозными оболочками.
- Септическая селезенка.
- Зернистая дистрофия печени, почек, миокарда.
- Серозно-фибринозные артриты.
- Серозный конъюнктивит.
- Истощение, эксикоз.

Дайте ответы на вопросы:

1. Какая болезнь явилась причиной гибели животных?

2. При каких болезнях встречаются сходные патоморфологические изменения?

8. Решите ситуационную задачу:

При вскрытии трупа курицы обнаружены следующие патологоанатомические процессы: овариит, деформация и разрыв яйцевых фолликулов, фибринозно-гнойный перитонит, фибринозное воспаление яйцевода и яйцевые конкременты в нем, острое катаральное воспаление железистого желудка и тонкого кишечника, крупозное воспаление слепых кишок, зернистая дистрофия печени и миокарда, милиарные некрозы в печени, гиперпластическое воспаление селезенки, истощение и общая анемия.

Дайте ответы на вопросы:

1. Какая болезнь явилась причиной гибели курицы?

2. При каких болезнях встречаются сходные патоморфологические изменения?

9. Решите ситуационную задачу:

На следующий день после приобретения гражданкой Ивановой И. И. на рынке поросенка он пал. На вскрытии были обнаружены следующие патологоанатомические процессы:

- Серозные отеки подкожной клетчатки головы.
- Серозный отек стенки донной части желудка и брыжейки толстого кишечника.
- Серозно-катаральный гастроэнтерит.
- Серозное воспаление брыжеечных лимфоузлов.
- Острая венозная гиперемия печени и легких.

Дайте ответы на вопросы:

1. Какая болезнь явилась причиной гибели поросенка?

2. При каких болезнях встречаются сходные патоморфологические изменения?

10. Решите ситуационную задачу:

При вскрытии трупа подсвинка обнаружены следующие патологоанатомические изменения:

- Катарально-геморрагический, некротический колит и тифлит.
- Острый катаральный язвенно-некротический гастроэнтерит.
- Серозный лимфаденит желудочных и брыжеечных узлов.
- Венозная гиперемия и зернистая дистрофия печени и почек.
- Селезенка не изменена.
- Венозная гиперемия и отек легких.
- Эксикоз.

Дайте ответы на вопросы:

1. Какая болезнь явилась причиной смерти поросенка?

2. При каких болезнях встречаются сходные патоморфологические изменения?

Студент _____

Преподаватель _____

Дата: _____

Занятие № ____

Тема: Листерия. Лептоспироз. Бруцеллез. Хламидиоз

Контрольные вопросы для подготовки к практическому занятию:

1. Какие патоморфологические изменения характерны для листериоза при нервной и септической формах?
2. Дайте характеристику патоморфологических изменений при генитальной форме листериоза.
3. Отдифференцируйте листериоз у овец от ценуроза, бруцеллеза, болезни Ауески; у крупного рогатого скота – от злокачественной катаральной горячки, бруцеллеза; у свиней – от болезни Ауески, бруцеллеза.
4. Назовите патоморфологические изменения при лептоспирозе у коров и свиней.
5. Патоморфологические изменения при лептоспирозе у беременных самок и плодов?
6. Отдифференцируйте лептоспироз крупного рогатого скота от бруцеллеза, листериоза, бабезиоза, злокачественной катаральной горячки; у свиней – от бруцеллеза, сальмонеллеза, дизентерии.
7. Какие патоморфологические изменения происходят при бруцеллезе у стельных коров, быков, телят и плодов?
8. Какие патоморфологические изменения наблюдаются при бруцеллезе у свиноматок и овцематок?
9. Проведите дифференциальную патологоанатомическую диагностику бруцеллеза, абортотропной этиологии, кампилобактериоза, лептоспироза.
10. Какие патоморфологические изменения характерны для хламидиоза крупного рогатого скота, плотоядных и птиц. Дифференциальная диагностика его от болезней со сходными клиническими признаками и патоморфологическими изменениями.

Работа на практическом занятии:

1. Заполните таблицы:

Таблица 1 – Патоморфологическая характеристика различных форм листериоза

Клинико-морфологические формы листериоза	Ведущий патологический процесс	Его патоморфологическое описание
Нервная		
Септическая		
Генитальная у абортировавшей коровы		
Генитальная у абортированного плода		

Таблица 2 – Патоморфологические особенности бруцеллеза в зависимости от пола, возраста и вида животных

Бруцеллез	Ведущий патологический процесс	Его патоморфологическое описание
- у коровы		
- у свиноматки		
- у овцематки		
- у плода		
- у самцов		
- у телят		

Таблица 3 – Патоморфологическая характеристика болезней

Название болезни	Ведущий патологический процесс	Его патоморфологическое описание
Лептоспироз		
Хламидиоз у телят		
Хламидиоз плотоядных		

Хламидиоз птиц		

2. Изучите макропрепараты:

- Печень и селезенка ягненка при листериозе.
- Листериоз. Головной мозг.
- Почка коровы при лептоспирозе (хроническое течение).
- Печень при лептоспирозе.
- Почка теленка. Очаговый интерстициальный нефрит при бруцеллезе (белая пятнистая почка).

3. Опишите макропрепараты:

Печень и селезенка ягненка при листериозе.

Почка теленка. Очаговый интерстициальный нефрит при бруцеллезе (белая пятнистая почка).

4. Проведите микроскопию гистопрепарата № 57а – гнойный энцефалит при листериозе овец (продолговатый мозг) (окраска гематоксилин-эозином).

Видны микроочажки синего цвета, состоящие из клеточных элементов (микроабсцессы – очаговые скопления лейкоцитов, с преобладанием нейтрофилов, находящихся на разных стадиях распада) и скопления клеток вокруг расширенных и заполненных кровью кровеносных сосудов (периваскулиты – пролифераты из макрофагов, лимфоцитов и нейтрофилов).

5. Дорисуйте:



6. Обозначьте:

1. Микроабсцесс.
2. Периваскулит.
3. Лимфоциты.
4. Макрофаги.
5. Нейтрофилы.

Гистопрепарат № 57а – гнойный энцефалит при листериозе овец (продолговатый мозг) (окраска гематоксилин-эозином).

7. Решите ситуационную задачу:

У овцы при жизни отмечалось угнетение, расстройство координации движений (круговые, плавательные движения), искривление шеи, судорожные сокращения мышц, гнойные истечения из глаз и носа, диарея и повышение температуры тела до $40,5^{\circ}\text{C}$.

При вскрытии трупа обнаружены следующие патологоанатомические изменения:

- Кровоизлияния под плеврой, эпикардом, эндокардом, в слизистой оболочке трахеи и бронхов.
- Увеличение селезенки и милиарные некрозы в ней.
- Серозное воспаление сычужных и брыжеечных лимфоузлов.
- Зернистая дистрофия печени и милиарные некрозы в ней.
- Острый катаральный абомазоэнтерит.
- Катарально-гнойный ринит.
- Гнойный конъюнктивит и кератит.
- Острая венозная гиперемия и отек легких.

Дайте ответы на вопросы:

1. Какая болезнь явилась причиной гибели овцы?

2. При каких болезнях встречаются сходные патоморфологические изменения?

3. Какой патологический материал и в каком виде нужно послать на гистологическое исследование?

8. Решите ситуационную задачу:

После аборта на 8-м месяце стельности у коровы наблюдалось задержание последа и гнойный эндометрит. При вскрытии абортрованного плода были обнаружены следующие патологоанатомические изменения:

- Серозно-гиперпластический спленит.
- Серозно-гиперпластический лимфаденит.
- Зернистая дистрофия и милиарные некрозы в печени.
- Зернистая дистрофия почек и миокарда.
- Серозный воспалительный отек пупочного канатика.
- Кровоизлияния в органах и тканях.

- Серозно-геморрагические отеки подкожной клетчатки головы, шеи, конечностей, туловища.
- Серозно-геморрагический, фибринозный плеврит и перитонит.

Дайте ответы на вопросы:

1. Какая болезнь явилась причиной гибели коровы?

2. При каких болезнях встречаются сходные патоморфологические изменения?

Студент _____

Преподаватель _____

Дата: _____

Занятие № _____

Тема: Рожа свиней. Паратуберкулез. Некробактериоз

Контрольные вопросы для подготовки к практическому занятию:

1. Какие патоморфологические изменения характерны для паратуберкулеза крупного рогатого скота? Назовите особенности воспалительного процесса в слизистой оболочке тонкого кишечника.
2. Проведите дифференциальную патоморфологическую диагностику паратуберкулезного энтерита, энтеритов незаразной этиологии, туберкулеза, кишечных гельминтозов.
3. Что собой представляет патоморфология некробактериоза у коров, овец, телят, ягнят, поросят, лошадей? Каковы особенности некробактериального метрита?
4. Проведите дифференциальную патоморфологическую диагностику некробактериоза, ящура, стоматитов и дерматитов незаразной этиологии у коров; некробактериоза, копытной гнили, контагиозной эктимы, ящура, оспы – у овец.
5. Какие патоморфологические изменения характерны для белой, септической, крапивницы и осложненной форм рожи свиней?
6. Проведите дифференциальную патоморфологическую диагностику рожи свиней от классической чумы, пастереллеза, сибирской язвы, сальмонеллеза, отечной болезни, солнечного и теплового ударов.

Работа на практическом занятии:

1. Заполните таблицы:

Таблица 1 – Патоморфологическая характеристика различных форм рожи свиней

Клинико-морфологические формы рожи свиней	Ведущий патологический процесс	Его патоморфологическое описание
Септическая (острое течение)		
Крапивница (подострое течение)		

Осложненная (хроническое течение)		
--------------------------------------	--	--

Таблица 2 – Патоморфологические особенности некробактериоза и паратуберкулеза

Название болезни	Ведущий патологический процесс	Его патоморфологическое описание
Некробактериоз		
Паратуберкулез		

Таблица 3 – Дифференциальная диагностика болезней

Название болезни	Перечислить отличительные патологические процессы	Название болезни	Перечислить отличительные патологические процессы
Некробактериоз		Бордетеллез	

2. Изучите макропрепараты:

- Почка поросенка. Геморрагический гломерулонефрит при роже свиней.
- Кожа при роже у свиньи (подострое течение).
- Бородавчатый эндокардит при хроническом течении рожи свиней.
- Некрозы кожи при хроническом течении рожи.
- Конечность свиньи. Некробактериоз.
- Некробактериальный стоматит у поросенка.
- Некрозы в печени у коровы при некробактериозе.
- Некрозы в селезенке при некробактериозе.
- Некрозы в легких при некробактериозе.
- Ободочная кишка быка. Паратуберкулез.

3. Опишите макропрепараты:
Ободочная кишка быка. Паратуберкулез.

Геморрагический гломерулонефрит при роже свиней.

Бородавчатый эндокардит при хроническом течении рожи свиней.

4. Проведите микроскопию гистопрепаратов:

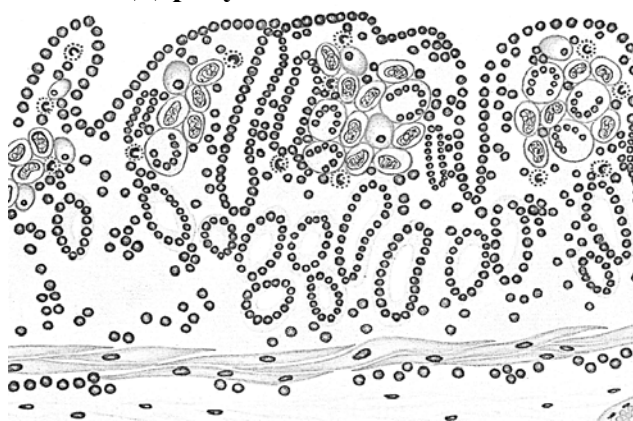63a – паратуберкулезный энтерит у коровы (окраска гематоксилин-эозином).

Наблюдается утолщение слизистой оболочки кишки и ее ворсинок за счет инфильтрации их клетками. Многие слизистые железы атрофированы. Покровный эпителий местами десквамирован. В собственном и подслизистом слоях слизистой оболочки видна очаговая интенсивная пролиферация эпителиоидных, гигантских многоядерных клеток, лимфоцитов, плазмочитов, нейтрофилов, эозинофилов. Железы атрофированы.


№ 52a – геморрагический гломерулонефрит при роже свиней (окраска гематоксилин-эозином).

Сосудистые клубочки увеличены в размере, кровеносные капилляры в состоянии воспалительной гиперемии, в полости капсулы Шумлянско-го содержится большое количество эритроцитов красного цвета.

5. Дорисуйте:



Гистопрепарат 63a – паратуберкулезный энтерит у коровы



Гистопрепарат № 52a – геморрагический гломерулонефрит при роже свиней (окраска гематоксилин-эозином)

6. Обозначьте:

1. Гигантские клетки.
2. Эпителиоидные клетки.

6. Обозначьте:

1. Скопление эритроцитов (геморрагический экссудат).

3. Лимфоциты.
4. Плазмоциты.
5. Нейтрофилы.
6. Эозинофилы.
7. Атрофия желез.

2. Зернистая дистрофия эпителия извитых канальцев.

7. Решите ситуационную задачу:

При клиническом исследовании овцы были обнаружены язвенно-некротические поражения в области тазовых конечностей.

При вскрытии трупа обнаружены следующие патологоанатомические изменения:

- Гнойно-некротическое, язвенное воспаление кожи, подкожной клетчатки, мышц тазовых конечностей.
- Гнойно-некротическое воспаление регионарных лимфоузлов.
- Метастатическое, гнойно-некротическое воспаление легких и печени.
- Зернистая дистрофия печени, почек и миокарда.
- Истощение.

Дайте ответы на вопросы:

1. Какая болезнь явилась причиной гибели овцы?

-
2. При каких болезнях встречаются сходные патоморфологические изменения?

-
3. Какой патологический материал, и в каком виде посылается на бактериологическое исследование при данной болезни?
-
-
-

8. Решите ситуационную задачу:

У поросенка при жизни отмечалось угнетение, отсутствие аппетита, лихорадка, запор, симметрично расположенные красные пятна на коже, бледнеющие при нажатии. При вскрытии трупа поросенка обнаружены следующие патологоанатомические изменения:

- Серозный дерматит.
- Кровоизлияния в легких, сердце, почках, в слизистых и под серозными оболочками.
- Септическая селезенка.
- Зернистая дистрофия и острая венозная гиперемия печени.
- Системный серозный лимфаденит.
- Серозный миокардит.
- Серозно-геморрагический гломерулонефрит.
- Острый катаральный гастроэнтерит.
- Острая венозная гиперемия и отек легких.

Дайте ответы на вопросы:

1. Какая болезнь явилась причиной смерти поросенка?

-
2. При каких болезнях встречаются сходные патоморфологические изменения?
-
-
-

9. Решите ситуационную задачу:

При вскрытии трупа коровы обнаружены следующие патологоанатомические изменения:

- Хронический продуктивный энтерит.
- Гиперплазия брыжеечных лимфоузлов.
- Асцит, гидроторакс, гидроперикардиум.
- Истощение: отсутствие жира в жировом депо, атрофия скелетных мышц, печени, почек, селезенки.

Дайте ответы на вопросы:

1. Какая болезнь явилась причиной гибели коровы?

2. Перечислите, при каких болезнях встречаются сходные патоморфологические изменения?

Студент _____

Преподаватель _____

Дата: _____

Занятие № _____

Тема: Туберкулез крупного рогатого скота, свиней и птиц. Сап лошадей

Контрольные вопросы для подготовки к практическому занятию:

1. Какие патоморфологические изменения наблюдаются при первичном и первичном генерализованном туберкулезе крупного рогатого скота?
2. Какие патоморфологические изменения характерны для послепервичного туберкулеза крупного рогатого скота?
3. Какие патоморфологические изменения развиваются при туберкулезе у свиней и кур?
4. Отдифференцируйте туберкулез крупного рогатого скота от лейкоза, актиномикоза, опухолей.
5. Отдифференцируйте туберкулез свиней от лейкоза, опухолей, микобактериозов.
6. Отдифференцируйте туберкулез у кур от лейкоза, болезни Марека, аспергиллеза, опухолей.
7. Опишите характерные патоморфологические изменения для сапа лошадей.
8. Патоморфологическая дифференциальная диагностика сапа от мыта, эпизоотического лимфангита, халикозов.

Работа на практическом занятии:

1. Заполните таблицы:

Таблица 1 – Патоморфологические изменения при туберкулезе

Формы туберкулеза	Локализация первичного аффекта	Первичный комплекс
Первичный туберкулез крупного рогатого скота		

Первичный туберкулез свиней		
Туберкулез птиц		

Таблица 2 – Патоморфологические изменения при сапе лошадей

Название болезни	Ведущий патологический процесс	Отличие сапного узелка от туберкула
Сап лошадей		

Таблица 3 – Дифференциальная диагностика болезней

Название болезни	Перечислить отличительные патологические процессы	Название болезни	Перечислить отличительные патологические процессы
Туберкулез крупного рогатого скота		Лейкоз крупного рогатого скота	
Туберкулез птиц		Лейкоз птиц	

2. Изучите макропрепараты:

- Лущистый казеоз лимфатического узла телят при первичном туберкулезе.

- Бугорковый туберкулез в средостенном лимфоузле у коровы.
- Ацинозная форма туберкулеза легких у коровы.
- Легкие коровы. Лобулярный туберкулез.
- Легкие коровы. Лобарный туберкулез.
- Нодозная форма туберкулеза печени у коровы.
- Бугорковый туберкулез плевры у коровы (жемчужница).
- Селезенка свиньи. Нодозная форма туберкулеза.
- Туберкулез селезенки курицы.
- Туберкулез печени курицы.
- Туберкулез кишечника курицы.
- Узелковый сап легких (генерализация).
- Сап кожи.
- Сапной узелок в печени лошади.
- Острый экссудативный сап носовой перегородки.

3. Опишите макропрепараты:

Лучистый казеоз лимфатического узла теленка при первичном туберкулезе.

Бугорковый туберкулез в средостенном лимфоузле у коровы.

Ацинозная форма туберкулеза легких у коровы.

Легкие коровы. Лобарный туберкулез.

Нодозная форма туберкулеза печени у коровы.

Бугорковый туберкулез плевры у коровы (жемчужница).

4. Проведите микроскопию гистопрепаратов:

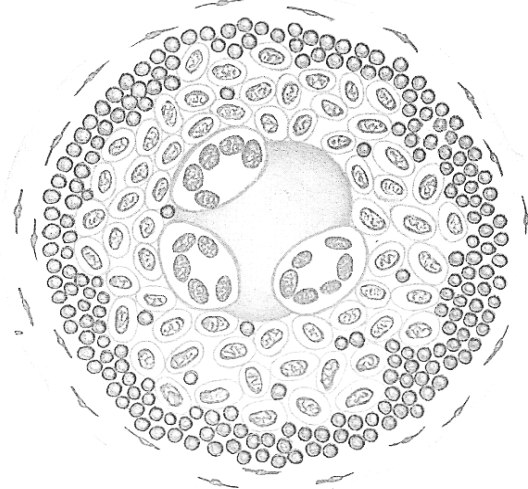
№ 60в – ацинозный туберкулез легких коровы (окраска гематоксилин-эозином).

В центре туберкула казеозный некроз с отложением пылевидных мелкоглыбчатых солей кальция синего цвета. Вокруг казеозного некроза располагается грануляционная ткань, состоящая из эпителиоидных, лимфоидных и гигантских многоядерных клеток.

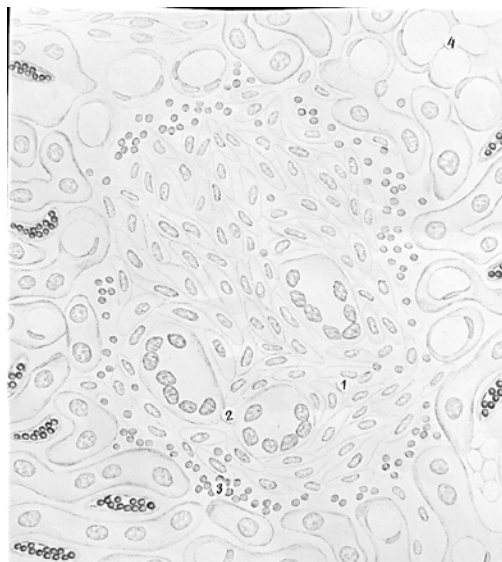
№ 60б – милиарный туберкулез печени свиньи (окраска гематоксилин-эозином).

Молодые туберкулы состоят из лимфоцитов, эпителиоидных и гигантских клеток Пирогова-Лангганса. В крупных туберкулах – в центре выражен казеозный некроз, окруженный лимфоцитами, эпителиоидными и гигантскими многоядерными клетками.

5. Дорисуйте:



Гистопрепарат № 60в – ацинозный туберкулез легких коровы



Гистопрепарат № 60б – милиарный туберкулез печени свиньи

6. Обозначьте:

1. Казеозный некроз.
2. Соли кальция.
3. Эпителиоидные клетки.
4. Гигантские клетки.
5. Лимфоциты.

6. Обозначьте:

1. Эпителиоидные клетки.
2. Гигантские клетки.
3. Лимфоциты.
4. Жировая дистрофия гепатоцитов.

7. Решите ситуационную задачу:

В личном подворье пала курица. При жизни у нее отмечалось уменьшение массы тела, общая анемия, снижение яйценоскости, хромота без признаков артрита, водянистый понос. При вскрытии трупа обнаружены следующие патологоанатомические изменения:

- Милиарные и нодулярные узелки с казеозным некрозом в печени, селезенке, цекальных миндалинах.
- Множественные нодулярные и нодозные узлы с казеозным некрозом в костном мозге, стенках тонкого и толстого кишечника.
- Жировая дистрофия печени, разрыв ее и кровоизлияние в грудобрюшную полость.
- Общая анемия, истощение.

Дайте ответы на вопросы:

1. Для какой болезни характерен данный комплекс патоморфологических изменений?

2. При каких болезнях встречаются сходные патоморфологические изменения?

8. Решите ситуационную задачу:

При вскрытии трупа коровы обнаружены следующие патологоанатомические изменения:

- Множественные милиарные узелки с казеозным некрозом в легких.
- Бугорковый лимфаденит бронхиальных и средостенных узлов.
- Милиарные и нодулярные узелки с казеозным некрозом в печени, селезенке.
- Бугорковый плеврит (жемчужница).

Дайте ответы на вопросы:

1. Для какой болезни характерен данный комплекс патоморфологических изменений?

2. При каких болезнях встречаются сходные патоморфологические изменения?

Студент _____

Преподаватель _____

Дата: _____

Занятие № _____

Тема: Лейкозы млекопитающих. Лейкоз и болезнь Марек кур

Контрольные вопросы для подготовки к практическому занятию:

1. Дайте определение лейкоза, его этиологию, патогенез и классификацию.
2. Какие патоморфологические изменения выявляются при лимфоидном лейкозе крупного рогатого скота?
3. Опишите гистологические изменения в сердце, почке, печени при лимфоидном лейкозе у крупного рогатого скота.
4. Опишите патоморфологические изменения при лимфоидном лейкозе у кур.
5. Отдифференцируйте лейкоз у крупного рогатого скота от туберкулеза, актиномикоза, опухолей.
6. Отдифференцируйте лейкоз у кур от болезни Марек, туберкулеза, аспергиллеза, опухолей.

Работа на практическом занятии:

1. Заполните таблицы:

Таблица 1 – Патоморфологическая характеристика

Название болезни	Перечислите органы, поражающиеся при данной болезни	Перечислите основные патологические процессы в пораженных органах
Лимфоидный лейкоз крупного рогатого скота		

Лимфоидный лейкоз кур		
Болезнь Марека		

Таблица 2 – Дифференциальная диагностика болезней

Название болезни	Перечислите отличительные патологические процессы	Название болезни	Перечислите отличительные патологические процессы
Лимфоидный лейкоз крупного рогатого скота		Туберкулез крупного рогатого скота	
Лимфоидный лейкоз кур		Туберкулез кур	
Лимфоидный лейкоз кур		Болезнь Марека	

2. Изучите макропрепараты:

- Селезенка коровы при лимфолейкозе.
- Почка при лейкозе крупного рогатого скота.
- Сычуг при лейкозе крупного рогатого скота.
- Лимфоузел при лейкозе крупного рогатого скота.
- Сердце при лейкозе крупного рогатого скота.
- Селезенка кур. Лейкоз.
- Печень курицы при лейкозе.
- Почки курицы. Лейкоз.
- Желудок курицы. Лейкоз.
- Кожа. Болезнь Марека.

- Глаза кур. Болезнь Марека.
- Яичник курицы. Лейкоз.

3. Опишите макропрепараты:

Селезенка коровы при лимфолейкозе.

Почка при лейкозе крупного рогатого скота.

Сычуг при лейкозе крупного рогатого скота.

Лимфоузел при лейкозе крупного рогатого скота.

Печень курицы при лейкозе.

4. Проведите микроскопию гистопрепаратов:


№ 39г – почка коровы при лимфоидном лейкозе (окраска гематоксилин-эозином).

Вокруг кровеносных сосудов, клубочков и между канальцами отмечается очаговая и диффузная пролиферация лейкозных клеток типа незрелых лимфоцитов. Многие канальцы и клубочки атрофированы. Эпителий извитых канальцев в состоянии зернистой дистрофии.

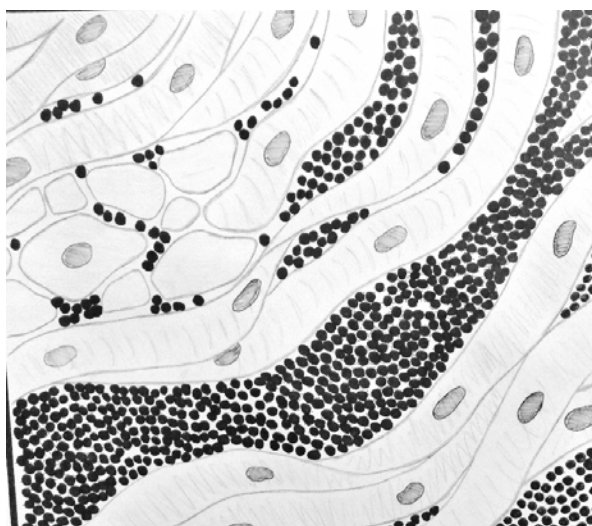
№ 39д – сердце коровы при лимфоидном лейкозе (окраска гематоксилин-эозином).

Наблюдается инфильтрация сердечной мышцы большим количеством лейкозных клеток типа незрелых лимфоцитов, которые имеют светло-синее округлое ядро и узкий ободок цитоплазмы. Клетки располагаются в интерстиции, между пучками мышечных волокон в виде цепочек и тяжей. Мышечные волокна атрофированы.

5. Дорисуйте:



**Гистопрепарат № 39г – почка коровы
при лимфоидном лейкозе**



**Гистопрепарат № 39д – сердце коровы
при лимфоидном лейкозе**

6. Обозначьте:

1. Лейкозные клетки.
2. Сдавленные сосудистые клубочки.
3. Сдавленные извитые канальцы.
4. Эпителий извитых канальцев в состоянии зернистой дистрофии.

6. Обозначьте:

1. Лейкозные клетки.
2. Атрофированные мышечные волокна.

7. Решите ситуационную задачу:

В личном подворье пала курица. При жизни у нее отмечалось уменьшение массы тела, общая анемия, снижение яйценоскости. При вскрытии трупа обнаружены следующие патологоанатомические изменения:

- Разрастание саловидной опухолевой ткани в клоакальной (фабрициевой) бурсе.
- Опухолевые саловидные узлы в печени, селезенке, сердце, железистом желудке, почках.
- Истощение и общая анемия.

Дайте ответы на вопросы:

1. Для какой болезни характерен данный комплекс патоморфологических изменений?

2. При каких болезнях встречаются сходные патоморфологические изменения?

3. Какой патологический материал, на какие лабораторные исследования и в каком виде посылается при подозрении на данную болезнь?
-

8. Решите ситуационную задачу:

При вскрытии трупа коровы обнаружены следующие патоморфологические изменения:

- Опухолевая гиперплазия лимфатических узлов.
- Опухолевая гиперплазия селезенки.
- Разрастание опухолевой (саловидной) ткани в стенке сычуга и предсердий, в печени, почках и других органах.

- Истощение и общая анемия.
- Гисто: очаговая и диффузная инфильтрация пораженных органов преимущественно незрелыми лимфоидными клетками, атрофия паренхимы.

Дайте ответы на вопросы:

1. Для какой болезни характерен данный комплекс патоморфологических изменений?

2. При каких болезнях встречаются сходные патоморфологические изменения?

Студент _____

Преподаватель _____

Дата: _____

Занятие № _____

Тема: Оспа млекопитающих и птиц. Ящур

Контрольные вопросы для подготовки к практическому занятию:

1. Опишите стадии развития оспенной сыпи, патоморфологические изменения при оспе у коровы, овцы, свиньи.
2. От каких болезней и на основании каких признаков следует дифференцировать оспу у крупного рогатого скота, овец и свиней.
3. Опишите патоморфологические изменения при оспе у птиц.
4. Опишите патоморфологические изменения при ящуре у коров. Гистогенез афты.

Работа на практическом занятии:

1. Заполните таблицы:

Таблица 1 – Патоморфологическая характеристика болезней

Название болезни	Перечислить ведущие патологические процессы	Их патоморфологическое описание
Оспа млекопитающих		
Оспа птиц		
Ящур		

Таблица 2 – Дифференциальная диагностика болезней

Название болезни	Перечислить отличительные патологические признаки	Название болезни	Перечислить отличительные патологические признаки
Ящур		Оспа	

Оспа птиц		Гиповитаминоз А	

2. Изучите макропрепараты:

- Кожа поросенка. Оспа.
- Оспа курицы. Кожная форма.
- Оспа цыпленка. Дифтеритическая форма.
- Сердце телянка. Злокачественная форма ящура.
- Язык телянка. Заживление афт при ящуре.

3. Опишите макропрепараты:

Сердце телянка. Злокачественная форма ящура.

Оспа курицы. Кожная форма.

Оспа цыпленка. Дифтеритическая форма.

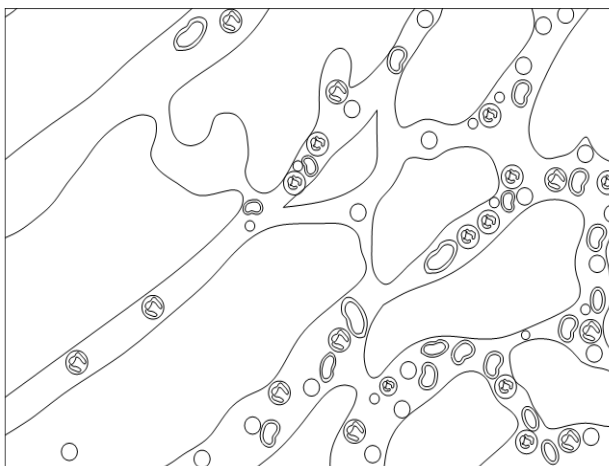
4. Проведите микроскопию гистопрепарата № 756 – альтеративный миоцит при ящуре крупного рогатого скота (окраска гематоксилин-эозином).

1. Альтерация: некроз (восковидный) мышечных волокон – они набухшие, без поперечной исчерченности, местами разорваны на части. Ядра мышечных волокон в состоянии пикноза и лизиса.

2. Экссудация: в межмышечной соединительной ткани и вокруг сосудов отмечается скопление серозного экссудата.

3. Пролиферация: в межмышечной соединительной ткани, между фрагментами мышечных волокон наблюдается очаговое скопление лимфоцитов, гистиоцитов и фибробластов.

5. Дорисуйте:



Гистопрепарат № 756 – альтеративный миозит при ящуре крупного рогатого скота

6. Обозначьте:

1. Фрагментация мышечных волокон.
2. Кариопикноз.
3. Серозный экссудат.
4. Клеточная пролиферация.
- А. Лимфоциты.
- В. Гистиоциты.

7. Решите ситуационную задачу:

На ферме крупного рогатого скота пал теленок в возрасте 1 месяц. Клинические признаки: угнетение, вялость, серозные отеки в подкожной клетчатке, повышение температуры тела до 40,2-40,4⁰С. У некоторых взрослых коров отмечается слюнотечение, в слизистой оболочке ротовой полости – пузырьки диаметром 1-2 см, заполненные серой жидкостью.

При вскрытии трупа животного обнаружены следующие патологоанатомические изменения:

- Серозный стоматит (буллезная форма).
- Альтеративный миокардит и миозит.
- Серозный отек подкожной клетчатки в области пораженных мышц.
- Кровоизлияния под эпи- и эндокардом, брюшиной, в слизистой оболочке сычуга и тонкого кишечника.
- Серозный лимфаденит.
- Увеличение селезенки.

Дайте ответы на вопросы:

1. Для какой болезни характерен обнаруженный комплекс патоморфологических изменений?

2. При каких болезнях встречаются сходные патоморфологические изменения?

8. Решите ситуационную задачу:

При вскрытии трупа голубя обнаружены следующие патологоанатомические изменения:

- Узелковая сыпь в коже головы, шеи, крыльев.
- Крупозно-дифтеритическое воспаление слизистой оболочки ротоглотки, пищевода, гортани, трахеи.
- Крупозно-дифтеритический энтерит, конъюнктивит.
- Увеличение селезенки.
- Зернистая дистрофия и некрозы в печени.
- Кровоизлияния под эпикардом и брюшиной.

Дайте ответы на вопросы:

1. Для какой болезни характерен обнаруженный комплекс патоморфологических изменений?

2. При каких болезнях встречаются сходные патоморфологические изменения?

3. Какой патологический материал, и в каком виде посылается на исследование в лабораторию при подозрении на данную болезнь?

Студент _____

Преподаватель _____

Дата: _____

Занятие № ____

Тема: Бешенство. Болезнь Ауески. Чума плотоядных

Контрольные вопросы для подготовки к практическому занятию:

1. Какие патоморфологические изменения характерны для бешенства у собак?
2. Отдифференцируйте бешенство от чумы собак, болезни Ауески, листериоза, злокачественной катаральной горячки крупного рогатого скота, инфекционной анемии лошадей.
3. Какие патоморфологические изменения характерны для болезни Ауески у телят, овец, свиней? Отдифференцируйте ее от бешенства, листериоза, классической чумы свиней, сальмонеллеза.
4. Какие патоморфологические изменения обнаруживают при чуме у собак? Дифференцируйте чуму собак от бешенства и болезни Ауески.

Работа на практическом занятии:

1. Заполните таблицы:

Таблица 1 – Патоморфологическая характеристика болезней

Название болезни	Перечислить ведущие патологические процессы	Их патоморфологическое описание
Бешенство		
Чума плотоядных		

Таблица 2 – Патоморфологическая характеристика болезни Ауески в зависимости от возраста свиней

Название болезни	Перечислить ведущие патологические процессы	Их патоморфологическое описание
Болезнь Ауески (у всех животных, кроме свиней)		
Болезнь Ауески (абортрованные плоды и поросята-сосуны)		

Болезнь Ауески (поросята от 14- дневного до 2- месячного возрас- та)		
Болезнь Ауески (от 3-х месяцев и старше)		

Таблица 3 – Дифференциальная диагностика болезней

Название болезни	Перечислить отличи- тельные патологиче- ские признаки	Название болезни	Перечислить отличительные патологические признаки
Бешенство		Болезнь Ауески у всех живот- ных, кроме сви- ней	
Болезнь Ауески у свиней		Листериоз	

2. Изучите макропрепараты:

- Кровоизлияния в слизистой оболочке желудка собаки при бешенстве.
- Расчесы на конечности кролика. Болезнь Ауески.
- Множественные милиарные некрозы в печени поросенка при болезни Ауески.
- Гортань и трахея поросенка при болезни Ауески.

3. Опишите макропрепараты:

Расчесы на конечности кролика. Болезнь Ауески.

4. Проведите микроскопию гистопрепаратов:

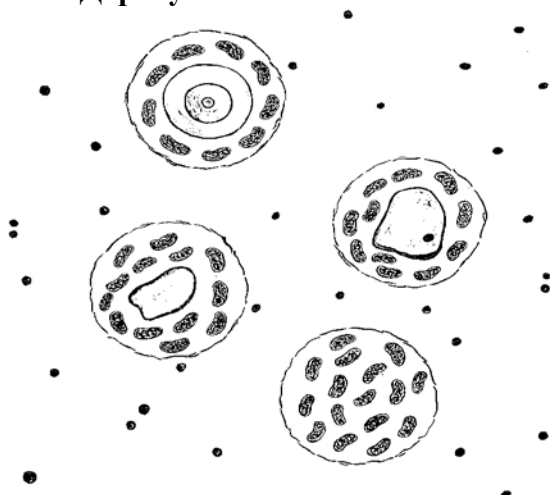
№ 716 – узелки бешенства в узловатом ганглии блуждающего нерва (окраска гематоксилин-эозином).

Видны разные стадии формирования узелков бешенства. Нервные клетки расположены в капсуле, сморщены или лизированы. На месте дистрофически измененных и некротизированных нервных клеток образуются узелки бешенства вследствие пролиферации клеток олигодендроглии.

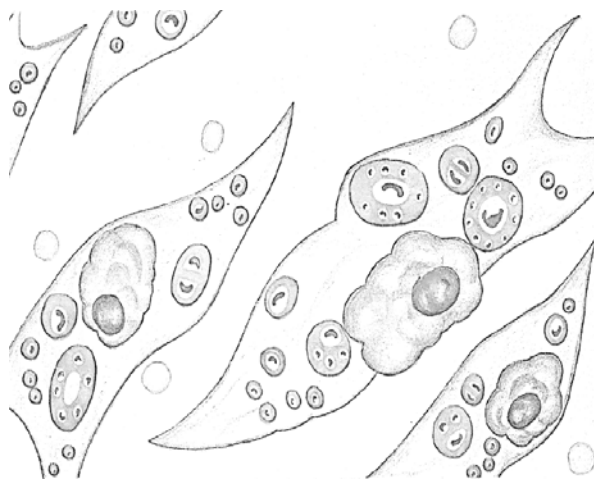
№ 71в – тельца Бабеша-Негри в нервных клетках аммонова рога при бешенстве (окраска по Манну).

Видны нейроны, окрашенные в синий цвет, в цитоплазме которых имеются тельца Бабеша-Негри ярко-красного цвета округлой или овальной формы.

5. Дорисуйте:



Гистопрепарат № 71б – узелки бешенства в узловатом ганглии блуждающего нерва



Гистопрепарат №71в – тельца Бабеша-Негри в нервных клетках аммонова рога при бешенстве

6. Обозначьте:

1. Нервные клетки.
2. Клетки микроглии.
3. Узелки бешенства на разных стадиях формирования.

6. Обозначьте:

1. Нервные клетки.
2. Тельца Бабеша-Негри.

7. Решите ситуационную задачу:

На свином комплексе начался падеж поросят в возрасте до 2 недель. За ночь пало 29 животных. Симптомы: нервные явления, повышение температуры тела, серозный конъюнктивит. При вскрытии трупов павших животных обнаружены следующие патоморфологические изменения:

- Точечные кровоизлияния под плеврой, эпикардом, в слизистой оболочке гортани и трахеи.
- Милиарные и субмилиарные некрозы в миндалинах глотки, печени и селезенке.
- Серозный конъюнктивит и отек век.
- Серозный ларингит, трахеит, тонзиллит.
- Острый катаральный гастроэнтерит.
- Серозный лимфаденит.
- Острая венозная гиперемия и отек легких.

Дайте ответы на вопросы:

1. Для какой болезни характерен обнаруженный комплекс патоморфологических изменений?

2. При каких болезнях встречаются сходные патоморфологические изменения?

8. Решите ситуационную задачу:

В частном подворье пала собака. Клинические симптомы: затруднены акты мочеиспускания и дефекации, слюнотечение, приступы ярости и депрессии периодически сменяли друг друга. Корм и воду не принимала. Афония. Истощение. При вскрытии трупа собаки обнаружены следующие патологоанатомические изменения:

- Пустой желудок.
- Сгущение крови, сухость серозных оболочек, подкожной клетчатки.
- Общая веночная гиперемия.
- Истощение.

Дайте ответы на вопросы:

1. Для какой болезни характерен обнаруженный комплекс патоморфологических изменений?

2. При каких болезнях встречаются сходные патоморфологические изменения?

3. Какой патологический материал, и в каком виде посылается на исследование в лабораторию при подозрении на данную болезнь?

Студент _____

Преподаватель _____

Дата: _____

Занятие № _____

Тема: Вирозы свиней: классическая (европейская) и африканская чума, болезнь Тешена, репродуктивно-респираторный синдром, парвовирусная инфекция, цирковиральная инфекция, энцефаломиокардит, везикулярная болезнь

Контрольные вопросы для подготовки к практическому занятию:

1. Патоморфология классической чумы свиней (КЧС).
2. Макро- и микроскопические патоморфологические изменения в лимфоузлах и селезенке при КЧС.
3. Патоморфология классической чумы, осложненной пастереллезом и сальмонеллезом. Дифференциация классической чумы свиней от африканской чумы, пастереллеза, болезни Ауески, листериоза, отечной болезни.
4. Патоморфология африканской чумы свиней, дифференциация ее от классической чумы, рожи, пастереллеза.
5. Патоморфология болезни Тешена свиней.
6. Гистологические изменения в головном и спинном мозге при болезни Тешена свиней. Дифференциация болезни Тешена от болезни Ауески, бешенства, листериоза, классической чумы.
7. Какие патоморфологические изменения наблюдаются у свиней при репродуктивно-респираторном синдроме? Отдифференцируйте его от лептоспироза, парвовирусной инфекции, хламидиоза и бруцеллеза.

8. Опишите патоморфологические изменения при парвовирусной инфекции свиней. Отдифференцируйте ее от репродуктивно-респираторного синдрома свиней.

9. Какие патоморфологические изменения характерны для энцефаломиокардита? Дифференциальная диагностика его от репродуктивно-респираторного синдрома, парвовирусной инфекции и хламидиоза.

10. Какие патоморфологические изменения наблюдаются при цирковирусной инфекции свиней? Дифференциальная диагностика ее от репродуктивно-респираторного синдрома свиней и энцефаломиокардита.

Работа на практическом занятии:

1. Заполните таблицы:

Таблица 1 – Патоморфологическая характеристика форм классической чумы свиней

Формы классической чумы свиней	Ведущие патологические процессы	Их патоморфологическое описание
Септическая		
Грудная (осложненная пастереллезом)		
Кишечная (осложненная сальмонеллезом)		

--	--	--

Таблица 2 – Патоморфологическая характеристика болезней

Название болезни	Ведущие патологические процессы	Их патоморфологическое описание
Африканская чума свиней		
Болезнь Тешена свиней		
Репродуктивно-респираторный синдром - у свиноматки		
- у поросят		
- у плодов		

Парвовирусная инфекция		
Цирковиральная инфекция (СПМИ)		
Энцефаломиокардит свиней		

Таблица 3 – Дифференциальная диагностика болезней

Название болезни	Перечислить отличительные патологические процессы	Название болезни	Перечислить отличительные патологические процессы
Классическая чума свиней		Африканская чума свиней	
Болезнь Тешена		Болезнь Ауески	

Репродуктивно-респираторный синдром свиней		Парвовирусная инфекция	
Цирковиральная инфекция		Энцефало-миокардит свиней	

2. Изучите макропрепараты:

- Зернистая дистрофия и кровоизлияние в почке при КЧС.
- Геморрагический лимфаденит с мраморностью при КЧС.
- Множественные инфаркты при КЧС.
- Очаговый дифтеритический колит (чумные бутоны) при КЧС.
- Оспенная сыпь в коже поросенка при КЧС, осложненной сальмонеллезом.
- Крупозная пневмония при КЧС, осложненной пастереллезом.
- Крупозно-геморрагический энтерит при КЧС.
- Геморрагический спленит при АЧС.

3. Опишите макропрепараты:

Крупозная пневмония у поросенка при КЧС, осложненной пастереллезом.

Геморрагический лимфаденит с мраморностью при КЧС.

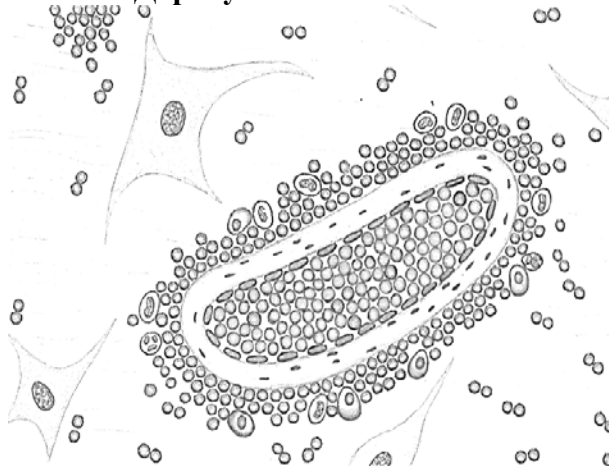
Зернистая дистрофия и кровоизлияние в почке при КЧС.

Очаговый дифтеритический колит (чумные бутоны) при КЧС.

4. Проведите микроскопию гистопрепарата 66 б – негнойный лимфоцитарный энцефалит при КЧС (окраска гематоксилин-эозином)

Видны периваскулиты – скопления клеток вокруг кровеносных сосудов в виде муфт, состоящие из лимфоцитов и макрофагов, и глиальные узелки – очаговые пролифераты клеток олигодендроглии.

5. Дорисуйте:



6. Обозначьте:

1. Кровеносный сосуд.
2. Периваскулит.
3. Клеточный пролиферат.

Гистопрепарат 66б – негнойный лимфоцитарный энцефалит при КЧС

7. Решите ситуационную задачу:

При вскрытии трупа поросенка 6-месячного возраста установлены следующие патологоанатомические изменения:

- Геморрагический диатез (повсеместные кровоизлияния в слизистых и под серозными оболочками, в коже, во внутренних органах).
- Геморрагический лимфаденит с мраморностью на поверхности разреза.
- Инфаркты в селезенке.
- Зернистая дистрофия печени, почек и миокарда.
- Острый катаральный гастроэнтерит.
- Катарально-гнойный конъюнктивит.
- Общая анемия, истощение.

Дайте ответы на вопросы:

1. Какая болезнь явилась причиной гибели поросят?

2. При каких болезнях встречаются сходные патоморфологические изменения?

3. Какой патологический материал, на какие лабораторные исследования и в каком виде посылается при данной болезни?

8. Решите ситуационную задачу:

На свиномкомплексе наблюдается массовая заболеваемость и летальность свиней разных возрастных группы (90-100%). При вскрытии трупов отмечаются следующие патологоанатомические изменения: геморрагический синдром, геморрагический лимфаденит, геморрагический спленит, зернистая дистрофия и острая венозная гиперемия печени, почек и миокарда; серозно-геморрагический гастроэнтерит, холецистит, уроцистит; серозно-фибринозный плеврит и перитонит; острая венозная гиперемия и отек головного мозга.

Дайте ответы на вопросы:

1. Какая болезнь явилась причиной гибели свиней?

2. При каких болезнях встречаются сходные патоморфологические изменения?

3. Какой патологический материал, на какие лабораторные исследования и в каком виде посылается при данной болезни?

9. Решите ситуационную задачу:

При вскрытии трупа свиноматки отмечались следующие патологоанатомические изменения:

- Цианоз кожи ушных раковин, живота и конечностей;
- Катарально-гнойный эндометрит, пиометра (осложнение);
- Венозная гиперемия плаценты;
- Зернистая дистрофия печени, почек и миокарда.

Дайте ответы на вопросы:

1. Какая болезнь явилась причиной гибели свиньи?

2. При каких болезнях встречаются сходные патоморфологические изменения?

3. Какой патологический материал, и в каком виде посылается для исследования при данной болезни?

10. Поставьте предположительный диагноз:

В лаборатории при гистологическом исследовании головного мозга свиньи установлен негнойный лимфоцитарный энцефалит.

1. Укажите болезни, при которых встречается данный признак?

11. Решите ситуационную задачу:

При аутопсии трупа 3-недельного поросенка составлен следующий патологоанатомический диагноз:

- Системный гиперпластический лимфаденит;

- Интерстициальная пневмония;
- Гиперпластический спленит;
- Серозный миокардит;
- Зернистая и жировая дистрофия печени и почек с кровоизлияниями под капсулой;
- Эрозивно-язвенный гастроэнтерит;
- Серозный отек подкожной клетчатки, брыжейки толстого кишечника;
- Некроз кожи задних конечностей;
- Истощение.

Дайте ответы на вопросы:

1. Какая болезнь явилась причиной гибели поросенка?

2. При каких болезнях встречаются сходные патоморфологические изменения?

3. Какой патологический материал и в каком виде посылается в лабораторию при данной болезни?

Студент _____

Преподаватель _____

Дата: _____

Занятие № _____

Тема: Вирозы лошадей: инфекционная анемия, инфекционный энцефаломиелит, грипп, ринопневмония, вирусный артериит

Контрольные вопросы для подготовки к практическому занятию:

1. Какие патоморфологические изменения характерны для инфекционной анемии лошадей? Перечислите гистологические изменения в селезенке, печени, почках при остром и хроническом течении болезни.

2. Отдифференцируйте инфекционную анемию лошадей от пироплазмоза, лептоспироза, сибирской язвы, сепсиса, инфекционного энцефаломиелита.

3. Какие патоморфологические изменения характерны для инфекционного энцефаломиелита лошадей? Назовите патоморфологические изменения в печени и головном мозге.

4. Отдифференцируйте инфекционный энцефаломиелит у лошадей от бешенства, инфекционной анемии, кормовых отравлений.

5. Какие патоморфологические изменения характерны для гриппа лошадей? Как поставить диагноз и провести дифференциальную диагностику гриппа лошадей?

6. Какие патоморфологические изменения выявляются при различных формах ринопневмонии? От каких болезней нужно дифференцировать ринопневмонию лошадей?

7. Особенности патоморфологии вирусного артериита лошадей. Проведите патоморфологическую дифференциальную диагностику вирусного артериита от ринопневмонии.

Работа на практическом занятии:

1. Заполните таблицы:

Таблица 1 – Патоморфологическая характеристика ИНАН лошадей

№ п/п	Органы	Патологический процесс и его описание	
		Острое течение ИНАН	Хроническое течение ИНАН
1	селезенка		
2	лимфатические узлы		
3	печень		
4	почки		
5	миокард		

Таблица 2 – Патоморфологическая характеристика вириозов лошадей

Название болезни	Ведущие патологические признаки	Их патоморфологическое описание
Инфекционный энцефаломиелит		
Грипп		

Вирусный артериит		

Таблица 3 – Патоморфологическая характеристика различных форм ринопневмонии лошадей

Формы ринопневмонии лошадей	Ведущий патологический процесс	Его патоморфологическое описание
- респираторная		
- генитальная у абортировавшей кобылы		
- генитальная у абортированного плода		
- нервная		

2. Изучите макропрепараты:

- Мускатная печень (гемосидероз печени) при ИНАН лошадей.
- Септическая селезенка при ИНАН лошадей.
- Гиперплазия селезенки при ИНАН лошадей.
- Альтеративный гепатит при ИЭМ лошадей.
- Зернистая дистрофия и очаги склероза в сердце лошади при ИНАН.
- Кровоизлияния в стенке мочевого пузыря при ИЭМ лошадей.

3. Опишите макропрепараты:

Гемосидероз печени (мускатная печень)

Альтеративный гепатит

4. Проведите микроскопию гистопрепаратов:


№ 70и - гемосидероз печени при ИНАН лошадей (окраска по Перлсу): виден некроз печеночных клеток в центре долек; центральная вена расширена, полнокровна, на периферии долек балочная структура сохранена. Макрофаги с гемосидерином окрашены в голубой цвет.

№ 70к - лимфоидная гиперплазия селезенки при хроническом течении ИНАН лошадей (окраска по Перлсу): видны единичные макрофаги с гемосидерином, окрашенные в голубой цвет (депигментация).

№ 73а – альтеративный гепатит при ИЭМ лошадей (окраска гематоксилин-эозином):

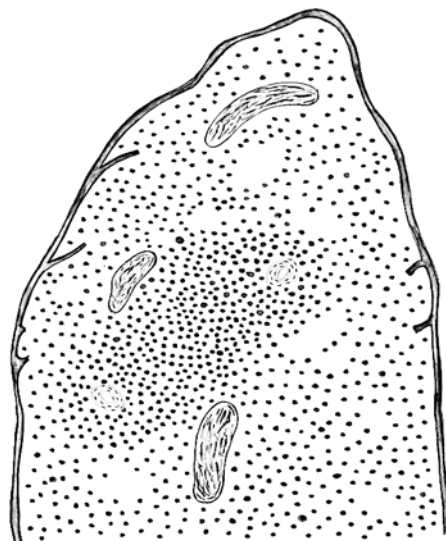
Видна дискомплексация (распад) балочного строения в результате массивных некрозов печени; сохранившиеся гнезда печеночных клеток в состоянии зернистой и жировой дистрофии; повсеместно в дольках видны обширные кровоизлияния. Встречается много макрофагов с бурым пигментом гемофусцином. На периферии долек видны многоядерные печеночные клетки (регенерация).

5. Дорисуйте:




6. Обозначьте:

1. Жировая дистрофия и некроз гепатоцитов.
2. Кровоизлияние.
3. Гиперемия центральной вены.
4. Макрофаги с гемосидерином.



6. Обозначьте:

1. Диффузная инфильтрация лимфоцитов.
2. Центральная артерия узелка.
3. Трабекулы.



Гистопрепарат № 73а – альтеративный гепатит при ИЭМ лошадей

6. Обозначьте:

1. Дискомплексация балок.
2. Жировая дистрофия гепатоцитов.
3. Гигантские клетки.
4. Кровоизлияния.
5. Макрофаги с гемофусцином.

7. Решите ситуационную задачу:

При вскрытии трупа лошади 5-летнего возраста отмечаются следующие патологоанатомические изменения:

- Геморрагический диатез;
- Септическая селезенка;
- Серозно-геморрагический лимфаденит;
- Зернистая и жировая дистрофия почек и миокарда;
- Мускатная печень;
- Гидремия;
- Серозно-геморрагические отеки подкожной клетчатки;
- Анемия, исхудание.

Дайте ответы на вопросы:

1. Какая болезнь явилась причиной гибели лошади?

2. При каких болезнях встречаются сходные патоморфологические изменения?

3. Какой патологический материал, на какие лабораторные исследования и в каком виде посылается при данной болезни?

8. Решите ситуационную задачу:

При вскрытии трупа лошади 6-летнего возраста отмечаются следующие патологоанатомические изменения в селезенке: орган увеличен в 2 раза, форма не изменена, консистенция дряблая, цвет селезенки вишнево-красный, на разрезе рисунок узелкового строения сглажен, соскоб пульпы обильный.

Дайте ответы на вопросы:

1. Назовите, какой патологоанатомический признак описан и при какой болезни лошадей встречается данное изменение?

2. Перечислите болезни, при которых встречается подобный патологический признак.

9. Решите ситуационную задачу:

При проведении гистологического исследования печени лошади установлено: некроз печеночных клеток в центре долек; центральная вена расширена, полнокровна, на периферии долек балочная структура сохранена. Макрофаги с гемосидерином окрашены в голубой цвет.

1. Назовите процесс в печени лошади.

2. Назовите метод окрашивания гистопрепарата.

10. Решите ситуационную задачу:

В хозяйстве заболели лошади. Клинические признаки: у кобыл – аборт, у жеребцов – орхиты, у молодняка – конъюнктивиты, слизистые выделения из носа, повышение температуры тела.

При вскрытии трупа жеребенка в возрасте 8 месяцев обнаружены следующие патоморфологические изменения:

- Острый катаральный ринит, ларингит и трахеит.
- Герпетическая сыпь и изъязвления слизистых оболочек носоглотки и трахеи.
- Узелковая сыпь на стенках воздухоносных мешков.
- Эрозивно-язвенный энтерит.
- Кровоизлияния в слизистых и серозных оболочках.
- Серозный лимфаденит (системный).
- Небольшое увеличение селезенки.
- Острая венозная гиперемия и отек легких.
- Зернистая дистрофия печени, почек, миокарда.

Дайте ответы на вопросы:

1. Какая болезнь явилась причиной гибели лошади?

2. При каких болезнях встречаются сходные патоморфологические изменения?

11. Решите ситуационную задачу:

В хозяйстве пала кобыла трехлетнего возраста. Клинические признаки болезни: угнетение, лихорадка, серозно-слизистые выделения из носа, отек век, конъюнктивит, светобоязнь, диарея.

При вскрытии трупа обнаружены следующие патологоанатомические изменения:

- Геморрагический диатез.
- Инфаркты в селезенке.
- Катарально-геморрагический энтероколит.
- Серозный лимфаденит (системный).
- Зернистая дистрофия печени, почек и миокарда и инфаркты в них.
- Серозно-катаральный конъюнктивит, ринит.
- Серозный отек век, подкожной клетчатки конечностей, брюшной стенки, легких.

Дайте ответы на вопросы:

1. Какая болезнь явилась причиной гибели лошади?

2. При каких болезнях встречаются сходные патоморфологические изменения?

Студент _____

Преподаватель _____

Дата: _____

Занятие № _____

Тема: Вирусные болезни телят и поросят, протекающие с диарейным и респираторным синдромами

Контрольные вопросы для подготовки к практическому занятию:

1. Охарактеризуйте диарейный синдром.
2. Какие патоморфологические изменения развиваются при ротавирусной инфекции телят и поросят? Отдифференцируйте ротавирусную инфекцию от диспепсии, эшерихиоза, коронавирусного гастроэнтерита поросят, коронавирусной инфекции телят.
3. Какие патоморфологические изменения характерны для коронавирусного и энтеровирусного гастроэнтеритов свиней? Отдифференцируйте их от дизентерии, балантидиоза, эшерихиоза, классической чумы свиней, отечной болезни.
4. Какие патоморфологические изменения наблюдаются при коронавирусной инфекции телят? Отдифференцируйте ее от ротавирусной инфекции, сальмонеллеза, эшерихиоза.
5. Охарактеризуйте патоморфологические изменения при вирусной диарее крупного рогатого скота. Отдифференцируйте ее от чумы крупного рогатого скота, злокачественной катаральной горячки, ящура.
6. Перечислите инфекционные болезни крупного рогатого скота и свиней, протекающие с респираторным синдромом. Дайте характеристику респираторного синдрома.
7. Какие патоморфологические изменения происходят при аденовирусной инфекции телят? Отдифференцируйте ее от респираторной синцитиальной инфекции, инфекционного ринотрахеита, парагриппа-3.
8. Какие патоморфологические изменения характерны для инфекционного ринотрахеита крупного рогатого скота – респираторной, генитальной и неонатальной форм? Отдифференцируйте его от аденовирусной инфекции, парагриппа-3, респираторной синцитиальной инфекции.
9. Какие патоморфологические изменения наблюдаются при парагриппе-3 крупного рогатого скота? Отдифференцируйте его от аденовирусной инфекции, респираторной синцитиальной инфекции, инфекционного ринотрахеита, пастереллеза, сальмонеллеза, хламидийной пневмонии и стрептококкоза.
10. Охарактеризуйте патоморфологические изменения при респираторной синцитиальной инфекции крупного рогатого скота. Отдифференцируйте ее от парагриппа-3, аденовирусной инфекции, инфекционного ринотрахеита.
11. Какие патоморфологические изменения характерны для гриппа поросят? Отдифференцируйте его от энзоотической пневмонии, пастереллеза, сальмонеллеза, классической чумы, осложненной сальмонеллезом, инфекционного атрофического ринита.

Работа на практическом занятии:

1. Заполните таблицы:

Таблица 1 – Вирусные болезни телят и поросят, проявляющиеся диарейным синдромом

Название болезни	Возраст	Перечислить патоморфологические особенности
Ротавирусная инфекция телят и поросят		
Коронавирусная инфекция телят		

Неонатальная форма ИРТ телят		
Вирусная диарея крупного рогатого скота		
Корона- и энтеровирусный гастроэнтериты свиней		

Таблица 2 – Вирусные болезни телят и поросят, проявляющиеся респираторным синдромом

Название болезни	Возраст	Перечислить патоморфологические особенности
Аденовирусная инфекция		
Инфекционный ринотрахеит (респираторная форма)		
Парагрипп-3		
Респираторно-синцитиальная инфекция крупного рогатого скота		
Грипп свиней		

2. Изучите макропрепараты:

- Язвенно-некротический стоматит у теленка.
- Трахея и лимфатический узел бычка. Инфекционный ринотрахеит.
- Гортань и трахея быка. ИРТ.
- Острый катаральный ринит. Язвенно-некротический стоматит. ИРТ КРС.
- Сычуг теленка. Язвенно-некротический абомазит.
- Катарально-геморрагический трахеит при ИРТ.
- Легкие, трахея, лимфатический узел бычка. ИРТ.

3. Опишите макропрепараты:

Острый катаральный гастрит.

Острая катаральная бронхопневмония.

Крупозная пневмония.

4. Решите ситуационную задачу:

При вскрытии трупа теленка были выявлены следующие патологоанатомические изменения: острый катаральный ринит, ларингит, фарингит, трахеит; катарально-гнойная пневмония; катарально-гнойный конъюнктивит и кератит; серозный лимфаденит подчелюстных, заглоточных, средостенных и бронхиальных лимфоузлов; гиперемия и некроз эпидермиса кожи носового зеркала.

Дайте ответы на вопросы:

1. Поставьте предположительный диагноз.

2. При каких болезнях встречаются сходные патоморфологические изменения?

5. Решите ситуационную задачу:

При вскрытии трупа 1,5-месячного теленка были выявлены следующие патологоанатомические изменения: гиперемия десен, язвенно-некротический стоматит, эзофагит, абомазит; серозно-катаральный энтерит; серозный лимфаденит подчелюстных, заглоточных и брыжеечных узлов; эксикоз, общая анемия, истощение.

Дайте ответы на вопросы:

1. Поставьте предположительный диагноз.

2. При каких болезнях встречаются сходные патоморфологические изменения?

6. Решите ситуационную задачу:

При аутопсии трупа поросенка 2-месячного возраста были установлены следующие патологоанатомические изменения: серозно-катаральный конъюнктивит, ринит, ларингит, трахеит; катарально-гнойная пневмония; серозно-фибринозный плеврит и перикардит; серозный лимфаденит подчелюстных, заглоточных, средостенных и бронхиальных узлов; подострый катаральный колит и тифлит; зернистая дистрофия печени, почек и миокарда; оспоподобная сыпь в коже; истощение.

Дайте ответы на вопросы:

1. Какая болезнь явилась причиной гибели поросенка?

2. При каких болезнях встречаются сходные патоморфологические изменения?

7. Решите ситуационную задачу:

На комплексе крупного рогатого скота начался падеж телят 4-месячного возраста. Клинические признаки: диарея, повышение температуры тела до 39,8-40,7⁰С, угнетение, язвенный дерматит в области межкопытной щели. При вскрытии 4-х трупов телят обнаружены следующие патоморфологические изменения:

- Эрозивно-язвенный ринит, фарингит, эзофагит.
- Острый катаральный эрозивно-язвенный абомазит, энтерит, тифлит.
- Эрозивно-язвенный дерматит в области межкопытной щели.
- Катарально-гнойный конъюнктивит и кератит.
- Эксикоз. Общая анемия, истощение.

Дайте ответы на вопросы:

1. Какая болезнь явилась причиной гибели телят?

2. При каких болезнях встречаются сходные патоморфологические изменения?

8. Решите ситуационную задачу:

На ферме крупного рогатого скота начался падеж телят первых дней жизни. Клинические признаки: диарея, угнетение, гиперемия эпидермиса кожи носового зеркала, серозно-слизистые истечения из носа, у отдельных животных повышение температуры тела до 39,8-40,2⁰С. При вскрытии 3-х трупов телят 2-5-дневного возраста обнаружены следующие патологоанатомические изменения:

- Гиперемия, некроз и эрозии в коже носового зеркала.
- Эрозивно-язвенный стоматит и ринит.
- Катаральный, эрозивно-язвенный абомазит.
- Септическая селезенка.
- Острый катаральный абомазит и энтерит.
- Серозный лимфаденит брыжеечных узлов.
- Эксикоз, общая анемия, истощение.

Дайте ответы на вопросы:

1. Ассоциация каких болезней явилась причиной гибели телят?

2. Какой патологический материал, в каком виде и на какое лабораторное исследование посылается при данных болезнях?

9. Решите ситуационную задачу:

На комплексе крупного рогатого скота начался падеж телят трехмесячного возраста. Клинические признаки: диарейный синдром, у отдельных животных повышение температуры тела до 39,8-40,4⁰С.

При вскрытии 5 трупов телят трехмесячного возраста обнаружены следующие патологоанатомические изменения:

- Язвенно-некротический стоматит (с гиперемией десен) и эзофагит.
- Катаральный, эрозивно-язвенный, некротический абомазит.
- Гиперплазия селезенки.
- Крупозное воспаление слизистой оболочки подвздошной кишки.
- Кровоизлияния на слизистой оболочке прямой кишки и в эпикарде.
- Гиперплазия брыжеечных лимфатических узлов (мозговидное набухание).
- Эксикоз, общая анемия, истощение.

Дайте ответы на вопросы:

1. Ассоциация каких болезней явилась причиной гибели телят?

2. Какой патологический материал, в каком виде и на какое лабораторное исследование посылается при данных болезнях?

10. Решите ситуационную задачу:

На свиноферме пало 5 голов поросят в группе дорастивания (3 месяца). Клинические признаки: диарейный синдром, у отдельных животных наблюдалась повышенная температура тела до 40,5-40,7⁰С. При вскрытии трупов павших животных обнаружены следующие патоморфологические изменения:

- Катаральный, эрозивно-язвенный гастрит.
- Острый катаральный, катарально-геморрагический энтероколит.
- Узелково-язвенный тифлоколит.
- Серозно-гиперпластический лимфаденит брыжеечных лимфоузлов.
- Гиперплазия селезенки.
- Истощение и общая анемия.

Дайте ответы на вопросы:

1. Ассоциация каких болезней явилась причиной гибели поросят?

2. Какой патологический материал, в каком виде и на какое лабораторное исследование посылается при данных болезнях?

11. Решите ситуационную задачу:

Заболели поросята 3-5 дневного возраста. Клинические признаки: диарея, повышение температуры тела до 40,3-40,7⁰С. При вскрытии 8-ми трупов павших поросят обнаружены следующие патологоанатомические изменения:

- Острый катаральный гастроэнтерит, со скоплением сгустков казеина в желудке.
- Серозный лимфаденит брыжеечных узлов.
- Метеоризм тонкого кишечника с истончением стенок.
- Септическая селезенка.
- Зернистая дистрофия печени, почек и миокарда.
- Эксикоз.

Дайте ответы на вопросы:

1. Ассоциация каких болезней явилась причиной гибели поросят?

2. Какой патологический материал, в каком виде и на какое лабораторное исследование посылается при данных болезнях?

12. Решите ситуационную задачу:

При вскрытии трупа теленка в кишечнике отмечались следующие изменения: слизистая оболочка набухшая, собрана в складки, красного цвета, покрыта вязкой, тягучей слизью серого цвета.

Дайте ответы на вопросы:

1. Назовите патологический процесс в кишечнике.
-

13. Решите ситуационную задачу:

При вскрытии трупа в печени обнаружены следующие патологоанатомические изменения: орган увеличен в размере, края притуплены, капсула напряжена, края разрезанной капсулы не сходятся, форма не изменена, консистенция дряблая, цвет серо-коричневый, поверхность разреза матовая, рисунок строения сглажен.

Дайте ответы на вопросы:

1. Назовите патологический процесс в печени и отдифференцируйте его от сходных процессов.
-
-
-

Студент _____

Преподаватель _____

Дата: _____

Занятие № _____

Тема: Медленные вирусные и прионные болезни овец, крупного рогатого скота и пушных зверей: аденоматоз легких овец; висна-маеди овец; скрепи овец; губкообразная энцефалопатия крупного рогатого скота; энцефалопатия норки

Контрольные вопросы для подготовки к практическому занятию:

1. Патоморфология аденоматоза легких овец. Дифференциация от маеди, диктиокаулеза, бронхопневмоний незаразной этиологии.
2. Патоморфология и дифференциальная диагностика висна-маеди овец.
3. Биология и структурная организация приона.
4. Патоморфология скрепи овец и губкообразной энцефалопатии крупного рогатого скота.
5. От каких болезней нужно дифференцировать губкообразную энцефалопатию крупного рогатого скота?
6. Дифференциальная патоморфологическая диагностика аденоматоза легких овец, висна-маеди, скрепи овец.
7. Особенности патоморфологии трансмиссивной энцефалопатии норки. Дифференциация от бешенства, болезни Ауески.

Работа на практическом занятии:

1. Заполните таблицы:

Таблица 1 – Патоморфологическая характеристика болезней

Название болезни	Ведущий патологический процесс	Его патоморфологическое описание
Аденоматоз легких овец		
Висна		
Маеди		

Таблица 2 – Патоморфологическая характеристика прионных болезней

Название болезни	Ведущий патологический процесс	Его патоморфологическое описание
Губкообразная энцефалопатия крупного рогатого скота		
Скрепи овец		
Трансмиссивная энцефалопатия норок		

Таблица 3 – Патоморфологическая дифференциальная диагностика аденоматоза легких и маеди овец

Признаки аденоматоза легких овец	Признаки маеди овец

Таблица 4 – Дифференциальная диагностика болезней

Название болезни	Патологоанатомический диагноз (отличительные процессы подчеркнуть)	Название болезни	Патологоанатомический диагноз (отличительные процессы подчеркнуть)
Листериоз		Висна овец	
Скрепи овец		Болезнь Ауески	

2. Изучите схемы:

- Аденоматоз легких у овец.
- Висна. Негнойный демиелинизирующий лимфоцитарный менингоэнцефалит.
- Скрепи. Расчесы кожи, рваные раны в области конечностей.

3. Решите ситуационную задачу:

При вскрытии трупа павшей овцы пораженные участки легких не спавшиеся, масса их увеличена в 4 раза, они плотные, по консистенции напоминают губчатую резину, цвет серый, на разрезе ткань суховатая, в воде кусочки легкого тяжело плавают.

Дайте ответы на вопросы:

1. Назовите патологический процесс, обнаруженный в легких овцы.

-
2. Патоморфологическая картина легких при гистоисследовании.

-
3. Укажите, какие осложнения могли развиваться у животного.
-

4. Решите ситуационную задачу:

В хозяйстве пала корова в возрасте 5 лет. Клинические признаки болезни: повышенная реакция на шум, прикосновение, пугливость, мышечная дрожь, нарушение координации движений, агрессивность, парезы и параличи конечностей перед смертью.

При вскрытии трупа обнаружены следующие патологоанатомические изменения:

1. Застойная гиперемия и отек головного мозга.

При гистологическом исследовании материала обнаружено: в стволовой части мозга – серозный отек и цитоллиз нейроглии, пикноз, рексис и лизис ядер нейронов, вакуолизация их цитоплазмы. Количество пораженных нейроцитов – 18-25 в поле зрения микроскопа. Периваскулярные астроцитарные инфильтраты и др.

Дайте ответы на вопросы:

1. Какая болезнь явилась причиной гибели коровы?
-

2. Какой патологический материал, в каком виде и на какое лабораторное исследование посылается при данной болезни?

5. Решите задачу:

При вскрытии трупа овцы в легких был обнаружен разrost опухолевой ткани.

Дайте ответы на вопросы:

1. При какой болезни встречается данный процесс?

2. Какой патологический материал, в каком виде и на какое лабораторное исследование посылается при данной болезни?

6. Решите задачу:

В хозяйстве у овец наблюдается зуд и расчесы кожи.

Дайте ответы на вопросы:

1. При каких болезнях встречается данный процесс?

2. Какой патологический материал, в каком виде и на какое лабораторное исследование посылается при данных болезнях?

Студент _____

Преподаватель _____

Дата: _____

Занятие № _____

Тема: Вирозы кроликов и плотоядных животных: миксоматоз, вирусная геморрагическая болезнь кроликов; алеутская болезнь норок.
Микозы и микотоксикозы: актиномикоз, аспергиллез, стахиботриотоксикоз, фузариотоксикоз

Контрольные вопросы для подготовки к практическому занятию:

1. Патоморфология миксоматоза кроликов. Локализация и гистологические изменения в миксоматозных узлах. Дифференциация от инфекционного фиброматоза, стафилококкоза.
2. Патоморфология вирусной геморрагической болезни кроликов. Дифференциация от пастереллеза, сальмонеллеза.
3. Особенности патоморфологии алеутской болезни норок.
4. Патоморфология аспергиллеза птиц, гистологическое строение аспергиллезной гранулемы. Дифференциация от туберкулеза, респираторного микоплазмоза, пуллороза.
5. Патоморфология актиномикоза крупного рогатого скота, гистологическое строение актиномикозной гранулемы (актиномикомы). Дифференциация от туберкулеза, опухолей.
6. Патоморфология стахиботриотоксикоза. Дифференциация от фузариотоксикоза, злокачественной катаральной горячки крупного рогатого скота.
7. Патоморфология фузариотоксикоза. Дифференциация от стахиботриотоксикоза.

Работа на практическом занятии:

1. Заполните таблицы:

Таблица 1 – Патоморфологическая характеристика болезней

Название болезни	Ведущие патологические процессы	Их патоморфологическое описание
Миксоматоз кроликов		
Геморрагическая болезнь кроликов		
Алеутская болезнь норок		

Таблица 2 – Патоморфологическая характеристика микозов и микотоксикозов

Название болезни	Ведущие патологические процессы	Их патоморфологическое описание
Аспергиллез		
Актиномикоз		
Стахиботриотоксикоз		

Фузариотоксикоз		

Таблица 3 – Дифференциальная диагностика болезней

Название болезни	Перечислить отличительные патологические процессы	Название болезни	Перечислить отличительные патологические процессы
Аспергиллез птиц		Туберкулез птиц	
Актиномикоз КРС		Туберкулез КРС	
Фузариотоксикоз		Стахиботриотоксикоз	
Аспергиллез птиц		Респираторный микоплазмоз птиц	

1. Изучите макропрепараты:

- Легкие при аспергиллезе утят.
- Легкие и печень при аспергиллезе кролика.
- Легкие цыпленка. Аспергиллез.
- Актиномикоз. Мышца.
- Селезенка коровы. Актиномикоз.
- Язык коровы. Актиномикоз.

- Нижняя челюсть коровы. Актиномикоз.
- Язык и носовое зеркало. Микотоксикоз.

3. Опишите макропрепараты:

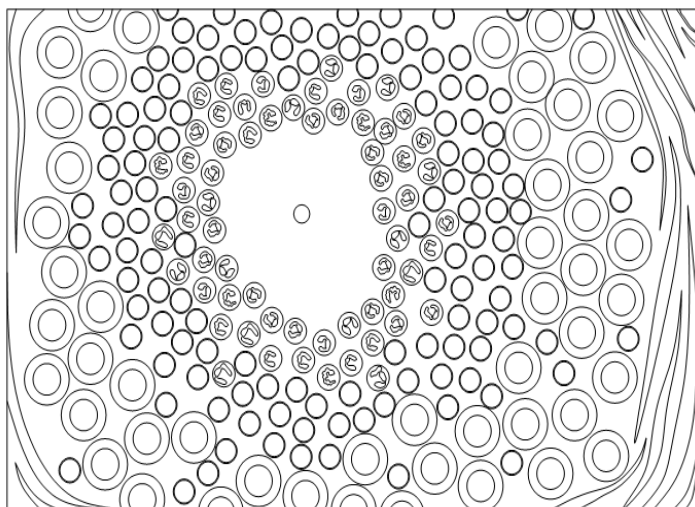
Язык коровы. Актиномикоз.

Легкие цыпленка. Аспергиллез.

4. Проведите микроскопию гистопрепарата № 82а – актиномикозная гранулема (окраска гематоксилин-эозином).

Видна гранулема, в центре которой расположена друза лучистого гриба красного или фиолетового цвета. Гранулема окружена соединительнотканной капсулой. Вокруг друзы гриба – гнойный экссудат из нейтрофилов, за ним располагается клеточная зона, состоящая из лимфоцитов, нейтрофилов, эпителиоидных клеток.

5. Дорисуйте:



6. Обозначьте:

1. Друза лучистого грибка.
2. Гнойный экссудат.
3. Клеточная зона из лимфоцитов и эпителиоидных клеток.
4. По периферии соединительнотканная капсула.

Гистопрепарат № 82а – актиномикозная гранулема

7. Решите ситуационную задачу:

На кролиководческой ферме пало 3 взрослых кролика. Клинические признаки болезни: в коже головы, ушей, век, спины и лап обнаружены опухолевидные узлы, отек подкожной клетчатки губ и носа. У отдельных животных отмечено повышение температуры тела на 0,3-0,5⁰С.

При вскрытии трупов павших животных обнаружены следующие патологоанатомические изменения:

- Опухолевидные узлы в коже головы, ушей, век, спины, лап.
- Катарально-гнойный конъюнктивит.
- Серозный отек подкожной клетчатки носа, губ.
- Серозный воспалительный отек слизистых оболочек вульвы и ануса.

- Серозный лимфаденит регионарных узлов.
- Увеличение селезенки.
- Зернистая и жировая дистрофия печени.
- Зернистая дистрофия почек и миокарда.

Дайте ответы на вопросы:

1. Для какой болезни характерен обнаруженный комплекс патоморфологических изменений?

2. При каких болезнях встречаются сходные патоморфологические изменения?

8. Решите ситуационную задачу:

При вскрытии трупа кролика обнаружены следующие патологоанатомические изменения:

- Геморрагический диатез.
- Серозно-геморрагический лимфаденит.
- Септическая селезенка.
- Острый катаральный ринит, ларингит, трахеит, с пенистой кровянистой жидкостью в просвете трахеи и гортани.
- Серозно-геморрагическая пневмония.
- Альтеративный гепатит.
- Некротический нефроз.
- Острый катарально-геморрагический гастроэнтерит.

Дайте ответы на вопросы:

1. Для какой болезни характерен обнаруженный комплекс патоморфологических изменений?

2. При каких болезнях встречаются сходные патоморфологические изменения?

9. Решите ситуационную задачу:

При вскрытии трупа теленка 7-месячного возраста были обнаружены следующие патоморфологические изменения:

- Серозный отек губ, некроз и десквамация эпидермиса крыльев носа.
- Острый катаральный абомазит.
- Геморрагический диатез.
- Лобарная катаральная бронхопневмония с наличием в легких эмфизематозных участков, абсцессов и очагов некроза (осложнения).
- Катарально-гнойный ринит.
- Серозно-гиперпластический лимфаденит бронхиальных и средостенных узлов.

Дайте ответы на вопросы:

1. Ассоциация каких болезней явилась причиной гибели теленка?

2. Какой патологический материал, в каком виде и на какие лабораторные исследования посылаются при данных болезнях?

10. Решите ситуационную задачу:

При вскрытии трупа цыпленка были обнаружены следующие патоморфологические изменения:

- Рассеянная узелковая пневмония.
- Множественные узелки-бляшки на плевре, брюшине, стенках воздухоносных путей.
- Острый катаральный и фибринозный ринит, ларингит, трахеит.
- Общая анемия и истощение.

Дайте ответы на вопросы:

1. Какая болезнь явилась причиной гибели цыпленка?

2. При каких болезнях встречаются сходные патоморфологические изменения?

3. Какой патологический материал, в каком виде и на какие лабораторные исследования посылается при данной болезни?

11. Решите ситуационную задачу:

При вскрытии трупа лошади были обнаружены следующие патоморфологические изменения:

- Язвенно-некротический стоматит.
- Катарально-геморрагический гастроэнтерит.
- Зернистая и жировая дистрофия печени, почек и миокарда.
- Кровоизлияния в слизистых, под серозными оболочками и в органах.

Дайте ответы на вопросы:

1. Какая болезнь явилась причиной гибели лошади?

2. Какой патологический материал, в каком виде и на какие лабораторные исследования посылается при данной болезни?

12. Решите ситуационную задачу:

При вскрытии трупа коровы были обнаружены следующие патоморфологические изменения:

- Продуктивно-экссудативное воспаление с образованием узелков, крупных грибовидных узлов, язв и абсцессов в слизистой оболочке ротовой полости, в языке, нижней губе, миндалинах, костях нижней челюсти, коже головы.
- Крупные узлы с абсцессами в печени и молочной железе.
- Продуктивное воспаление и абсцессы в подчелюстных и заглоточных лимфоузлах.
- Узелковая и лобарная абсцедирующая пневмония (в диафрагмальных долях).
- Истощение, общая анемия.

Дайте ответы на вопросы:

1. Какая болезнь явилась причиной гибели коровы?

2. При каких болезнях встречаются сходные патоморфологические изменения?

Студент _____

Преподаватель _____

Дата: _____

Занятие № _____

Тема: Инфекционные болезни птиц: грипп, ньюкаслская болезнь, инфекционный ларинготрахеит, инфекционная бурсальная болезнь (болезнь Гамборо), инфекционный бронхит

Контрольные вопросы для подготовки к практическому занятию:

1. Патоморфология гриппа и ньюкаслской болезни птиц. Дифференциация от пастереллеза, инфекционного ларинготрахеита, респираторного микоплазмоза.
2. Патоморфология инфекционного ларинготрахеита птиц. Дифференциация от А-гиповитаминоза, респираторного микоплазмоза, оспы, пастереллеза.
3. Патоморфология болезни Гамборо кур (ИББ). Дифференциация от гриппа, ньюкаслской болезни, лейкоза, болезни Марекка, колисепсиса.
4. Патоморфология инфекционного бронхита кур. Дифференциация от гриппа, ньюкаслской болезни, респираторного микоплазмоза, ИЛТ.

Работа на практическом занятии:

1. Заполните таблицы:

Таблица 1 – Патоморфологическая характеристика болезней птиц

Название болезни	Ведущие патологические процессы	Их патоморфологическое описание
Грипп		
Ньюкаслская болезнь		

Инфекционная бурсальная болезнь (ИББ)		
Инфекционный ларинготрахеит		

Таблица 2 – Патоморфологические признаки различных форм инфекционного бронхита кур

Формы инфекционного бронхита кур	Возраст	Перечислить ведущие патологические процессы
Респираторная		
Нефрозо-нефритная		
Репродуктивная		

Таблица 3 – Дифференциальная диагностика болезней

Название болезни	Перечислить отличительные патологические процессы	Название болезни	Перечислить отличительные патологические процессы
Грипп птиц		Ньюкаслская болезнь птиц	
Инфекционный ларинготрахеит птиц		Инфекционный бронхит кур	

2. Изучите макропрепараты:

- Яйцо курицы. ИБК.
- Болезнь Ньюкасла кур. Геморрагическое кольцо в желудке.
- Кишечник курицы при гриппе.
- Кишечник курицы. Болезнь Ньюкасла.

3. Опишите макропрепараты:

Кишечник курицы при гриппе (катарально-геморрагический энтерит).

Кишечник курицы. Болезнь Ньюкасла (очаговый дифтеритический колит).

4. Решите ситуационную задачу:

На птицефабрике начался падеж цыплят 3-месячного возраста. Клинические признаки: птица тяжело дышит с вытянутой шеей и открытым клювом, температура тела повышена на 0,5-1⁰С. При вскрытии 7 трупов цыплят обнаружены следующие патологоанатомические изменения:

- Острый катаральный, катарально-геморрагический некротический, крупозный ларингит и трахеит.
- Катарально-геморрагический энтерит и клоацит.
- Катарально-гнойный конъюнктивит и кератит.
- Истощение.

Дайте ответы на вопросы:

1. Для какой болезни характерен обнаруженный комплекс патоморфологических изменений?

2. При каких болезнях встречаются сходные патоморфологические изменения?

5. Решите ситуационную задачу:

На птицефабрике начался падеж цыплят 2-недельного возраста. Клинические признаки: диарея, угнетение, малоподвижность, температура тела повышена на $0,5-1^0$ С. При вскрытии 10 трупов цыплят обнаружены следующие патологоанатомические изменения:

- Серозно-геморрагический, фибринозно-некротический бурсит.
- Серозно-геморрагический спленит с некрозом лимфоидной ткани.
- Атрофия тимуса, костного мозга, эзофагальных и цекальных миндалин.
- Кровоизлияния в скелетных мышцах.
- Зернистая дистрофия печени, почек и миокарда.

Дайте ответы на вопросы:

1. Для какой болезни характерен обнаруженный комплекс патоморфологических изменений?

2. При каких болезнях встречаются сходные патоморфологические изменения?

Студент _____

Преподаватель _____

Дата: _____

Занятие № _____

Тема: Бабезиоз крупного рогатого скота, криптоспориديоз, эймериоз, фасциолез, эхинококкоз, финноз, трихинеллез, диктиокаулез

Контрольные вопросы для подготовки к практическому занятию:

1. Патоморфология бабезиоза КРС. Дифференциация от лептоспироза, сибирской язвы, сепсиса.

2. Патоморфология криптоспоридиозов животных. Дифференциация от сальмонеллеза, эшерихиоза, рота- и коронавирусной инфекции.

3. Патоморфология эймериоза. Дифференциация у кроликов от миксоматоза и вирусной геморрагической болезни; у цыплят – от пуллороза, эшерихиоза, пастереллеза, болезни Гамборо, инфекционного бронхита; у телят и поросят – от эшерихиоза и сальмонеллеза.

4. Патоморфология фасциолеза. Дифференциация от дикроцеллиоза и токсической дистрофии печени.

5. Патоморфология эхинококкоза. Дифференциация от цистицеркоза тенуикольного и халикозов.

6. Патоморфология финноза КРС и свиней. Дифференциация от трихинеллеза и саркоцистоза.

7. Патоморфология трихинеллеза. Дифференциация от цистицеркоза и саркоцистоза.

8. Патоморфология диктиокаулеза. Дифференциация от вирусных и бактериальных болезней, протекающих с респираторным синдромом.

Работа на практическом занятии:

1. Заполните таблицы:

Таблица 1 – Патоморфологическая характеристика болезней крупного рогатого скота

Название болезни	Ведущие патологические процессы	Их патоморфологическое описание
Бабезиоз		
Фасциолез		
Эймериоз		
Диктиокаулез		

Таблица 2 – Дифференциальная диагностика болезней животных

Название болезни	Перечислить отличительные патологические процессы	Название болезни	Перечислить отличительные патологические процессы
Бабезиоз		Лептоспироз	

Эймериоз кроликов		Вирусная геморрагическая болезнь кроликов	
Фасциолез		Токсическая дистрофия печени	
Трихинеллез		Цистицеркоз	
Эймериоз цыплят		Эшерихиоз цыплят	
Бабезиоз		Сибирская язва	
Криптоспоридиоз телят		Коронавирусная инфекция телят	

2. Изучите макропрепараты:

- Цирроз печени коровы при фасциолезе.
- Печень овцы при фасциолезе.
- Печень коровы. Альтеративный гепатит при фасциолезе.

- Мышца свиньи. Трихинеллез.
- Сердце свиньи. Финноз.
- Сердце теленка. Финноз.
- Сердце коровы. Цистицеркоз.
- Цистицеркоз печени у свиньи.
- Печень овцы. Цистицеркоз.
- Брюшина свиньи. Тонкошейный цистицеркоз.
- Печень и брыжейка кролика. Цистицеркоз.
- Атрофия паренхимы печени свиньи при эхинококкозе.
- Эхинококкоз печени поросенка.
- Эймериоз печени кролика.
- Слепые кишки курицы. Эймериоз.
- Печень цыпленка. Эймериоз.

3. Опишите макропрепараты:

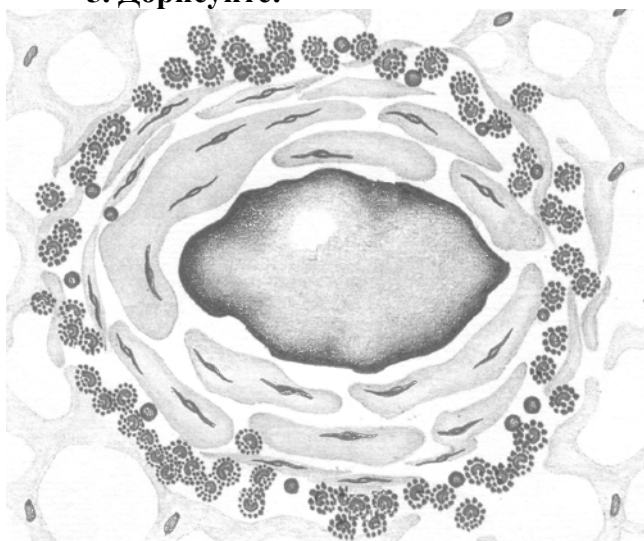
Цирроз печени коровы при фасциолезе.

Атрофия паренхимы печени свиньи при эхинококкозе.

4. Проведите микроскопию гистопрепарата №16в – дистрофическое обызвествление в халикозе легких (окраска гематоксилин-эозином).

В центре халикоза (паразитарного узелка, инвазионной гранулемы) видна мертвая масса (некротический детрит) розового цвета, бесструктурная, однородная. На периферии некротической массы видны отложения солей кальция темно-фиолетового цвета. Паразитарный узелок окружен соединительнотканной капсулой.

5. Дорисуйте:



6. Обозначьте:

1. Однородная мертвая масса.
2. Соли кальция.
3. Соединительнотканная капсула.
4. Эозинофилия.

Гистопрепарат №16в – дистрофическое обызвествление в халикозе легких

7. Решите ситуационную задачу:

При вскрытии трупа коровы (3 года) обнаружены следующие патологоанатомические изменения:

- Желтуха, общая анемия.
- Точечные и пятнистые кровоизлияния в слизистой оболочке тонкого кишечника, мочевого пузыря, почках, под плеврой и брюшиной.
- Серозный системный лимфаденит.
- Септическая селезенка.
- Зернистая дистрофия почек и миокарда.
- Мускатная печень.
- Гемоглобинурия.
- Гидремия.

Дайте ответы на вопросы:

1. Для какой болезни характерен обнаруженный комплекс патоморфологических изменений?

2. При каких болезнях встречаются сходные патоморфологические изменения?

3. Какие исследования проводятся при данной болезни?

8. Решите ситуационную задачу:

При вскрытии трупа теленка 3-месячного возраста обнаружены следующие патоморфологические изменения:

- Острый катаральный ринит.
- Очаговая катаральная бронхопневмония с поражением верхушечных и средних долей.
- Острый катаральный абомазоэнтерит.
- Септическая селезенка.
- Очаговый катарально-геморрагический колит, тифлит.
- Серозно-гиперпластический лимфаденит средостенных, бронхиальных и брыжеечных лимфоузлов.
- Зернистая дистрофия и застойная гиперемия печени и почек.
- Эксикоз, общая анемия.

Дайте ответы на вопросы:

1. Ассоциация каких болезней вызвала гибель теленка?

2. Какой патологический материал и в каком виде посылается на исследование в лабораторию при подозрении на эти болезни?

9. Решите ситуационную задачу:

При вскрытии трупа теленка 4-х месячного возраста были обнаружены следующие патологоанатомические изменения:

- Катаральный трахеит и бронхит с наличием в просвете трахеи и бронхов диктиокаулюсов.
- Катаральная гнойно-некротическая бронхопневмония с поражением средних и задних долей.
- Серозно-гиперпластический лимфаденит бронхиальных и средостенных лимфоузлов.
- Эрозивный стоматит и гиперемия десен.
- Катаральный абомазоэнтерит с наличием эрозий в слизистой оболочке сычуга.
- Острый катаральный проктит.
- Септическая селезенка.
- Зернистая дистрофия печени, почек, миокарда.
- Истощение.
- Гисто: гранулемы и очаги некроза в печени.

Дайте ответы на вопросы:

1. Ассоциация каких болезней вызвала гибель теленка?

2. Какой патологический материал, и в каком виде посылается на исследование в лабораторию при подозрении на эти болезни?

Студент _____

Преподаватель _____

Список рекомендованной литературы

1. Вскрытие и патоморфологическая диагностика болезней животных : монография / В. С. Прудников, Н. И. Гавриченко, И. Н. Громов, С. П. Герман ; Витебская государственная академия ветеринарной медицины. – Минск : ИВЦ Минфина, 2023. – 368 с.
2. Кормление, диагностика, лечение и профилактика болезней лошадей заразной этиологии : монография / Н. И. Гавриченко, В. С. Прудников, С. И. Стасюкевич [и др.] ; Витебская государственная академия ветеринарной медицины. – Витебск : ВГАВМ, 2024. – 296 с.
3. Кормление, диагностика, лечение и профилактика болезней пушных зверей: монография / В. С. Прудников, Н. И. Гавриченко, Л. И. Лисунова [и др.] ; Витебская государственная академия ветеринарной медицины. – Витебск : ВГАВМ, 2022. – 308 с.
4. Кормление, диагностика, лечение и профилактика инфекционных болезней свиней : монография / В. С. Прудников, Н. И. Гавриченко, П. А. Красочко [и др.] ; Витебская государственная академия ветеринарной медицины. – Витебск : ВГАВМ, 2023. – 312 с.
5. Отравления и токсикозы животных (этиология, диагностика, лечение и профилактика) : монография / В. С. Прудников, Н. И. Гавриченко, С. П. Герман [и др.] ; Витебская государственная академия ветеринарной медицины. – Витебск : ВГАВМ, 2023. – 224 с.
6. Патологическая анатомия : электронный учебно-методический комплекс по учебной дисциплине для специальности 1-74 03 02 Ветеринарная медицина / И. Н. Громов, В. С. Прудников, С. П. Герман, Д. О. Журов. – URL: <http://sdo.vsavm.by/moodle/course/view.php?id=294>. – (дата обращения: 05.12.2023). – Режим доступа для зарегистрированных пользователей.
7. Патологическая анатомия и дифференциальная диагностика болезней телят и поросят, протекающих с диарейным синдромом : учебно-методическое пособие / В. С. Прудников, И. Н. Громов, Е. И. Большакова [и др.] ; Витебская государственная академия ветеринарной медицины. – Витебск : ВГАВМ, 2021. – 56 с.
8. Патологическая анатомия сельскохозяйственных животных. Практикум : учебное пособие для студентов учреждений высшего образования по специальности «Ветеринарная медицина» / В. С. Прудников, В. В. Малашко, А. И. Жуков [и др.]. – Минск : ИВЦ Минфина, 2018. – 384 с.
9. Патологическая анатомия, вскрытие и судебная экспертиза. Макро- и микроскопические изменения в органах и тканях животных при типовых патологических процессах : учебно-методическое пособие / И. Н. Громов, В. С. Прудников, А. И. Жуков [и др.] ; Витебская государственная академия ветеринарной медицины. – 2-е изд., перераб. – Витебск : ВГАВМ, 2022. – 32 с.
10. Патологическая анатомия, вскрытие и судебная экспертиза. Патоморфологические изменения в органах и тканях при болезнях животных : учебно-методическое пособие по специальности «Ветеринарная медицина» / И. Н. Громов, В. С. Прудников, А. И. Жуков [и др.] ; Витебская государственная академия ветеринарной медицины. – 2-е изд., перераб. – Витебск : ВГАВМ, 2023. – 36 с.
11. Патологическая физиология и патологическая анатомия животных : учебное пособие / В. С. Прудников, И. Н. Громов, Н. С. Мотузко [и др.] ; под редакцией В. С. Прудникова ; Витебская государственная академия ветеринарной медицины. – Минск : РИПО, 2021. – 377 с.
12. Прудников, В. С. Патологическая анатомия животных : учебник для студентов учреждений высшего образования по специальностям «Ветеринарная медицина», «Ветеринарная санитария и экспертиза» / В. С. Прудников, Б. Л. Белкин, А. И. Жуков. – Минск : ИВЦ Минфина, 2016. – 552 с.

Учебное издание

**Громов Игорь Николаевич,
Большакова Елена Ивановна,
Герман Светлана Петровна,
Журов Денис Олегович**

**ПРАКТИЧЕСКИЕ РАБОТЫ ПО ДИСЦИПЛИНЕ
«ПАТОЛОГИЧЕСКАЯ АНАТОМИЯ».
ЧАСТЬ 2. ЧАСТНАЯ ПАТОЛОГИЧЕСКАЯ АНАТОМИЯ
ЖИВОТНЫХ**

Рабочая тетрадь

Ответственный за выпуск И. Н. Громов
Технический редактор Е. А. Алисейко
Компьютерный набор Е. И. Большакова, С. П. Герман
Компьютерная верстка Т. А. Никитенко
Корректор Т. А. Никитенко

Подписано в печать 03.12.2025. Формат 60×84 1/8.

Бумага офсетная. Ризография.

Усл. печ. л. 9,77. Уч.-изд. л. 3,43. Тираж 325 экз. Заказ 2605.

Издатель: учреждение образования «Витебская ордена «Знак Почета»
государственная академия ветеринарной медицины».

Свидетельство о государственной регистрации издателя, изготовителя,
распространителя печатных изданий № 1/ 362 от 13.06.2014.

Ул. 1-я Доватора, 7/11, 210026, г. Витебск.

Тел.: (0212) 48-17-70.

E-mail: rio@vsavm.by

<http://www.vsavm.by>

ISBN 978-985-591-268-3

