

Литература. 1. Руководство по ветеринарной паразитологии / А.И. Ятусевич [и др.]. - Минск: Техноперспектива, 2007. – 481 с. 2. Латыпов, Д.Г. Паразитарные болезни плотоядных животных / Д.Г. Латыпов, Р.Р. Тимербаева, Е.Г. Кириллов. – Санкт-Петербург : Лань, 2023. – 208 с. 4. Форейт, У. Дж. Ветеринарная паразитология : справочное рук. : пер. с англ. / У. Дж. Форейт. – Москва : Аквариум Принт, 2012. – 248 с. 5. Шереметова, Д. С. Паразитозы собак (обзор литературы) / Д. С. Шереметова, С. И. Стасюкевич // Молодые ученые - науке и практике АПК : Материалы Международной научно-практической конференции аспирантов и молодых ученых, Витебск, 25–26 апреля 2024 года. – Витебск: Витебская государственная академия ветеринарной медицины, 2024. – С. 541-544.

УДК 619:616.15:636.7

ПАТОЛОГИЯ МИТРАЛЬНОГО КЛАПАНА У СОБАК И КЛИНИЧЕСКИЕ ПРОЯВЛЕНИЯ В ОРГАНИЗМЕ

Рыбкова О.О., Байматов В.Н.

ФГБОУ ВО «Московской государственной академия ветеринарной
медицины и биотехнологии – МВА имени К.И. Скрябина»,
г. Москва, Российская Федерация

*Патология митрального клапана — наиболее распространённая форма приобретённых сердечных заболеваний у собак, особенно у мелких пород. Эта болезнь характеризуется развитием структурных нарушений створок к гемодинамическим последствиям, включая регургитацию, дилатацию левых отделов сердца и развитие застойной сердечной недостаточности.. В последние годы всё большее значение приобретают биомаркеры, в частности натрийуретические пептиды — предсердный (ANP) и мозговой (BNP)/его промежуточная форма NT-proBNP, — как инструменты ранней диагностики, стратификации риска и мониторинга терапии. В настоящей статье рассматриваются патоморфологические основы митральной недостаточности, механизмы системных клинических проявлений и роль натрийуретических пептидов в патофизиологии и клинической практике ветеринарных специалистов [2, 3, 5, 6]. **Ключевые слова:** митральный клапан, эндокардиоз, собаки, сердце, натрийуретические пептиды, N-концевой фрагмент мозгового натрийуретического пептида.*

MITRAL VALVE PATHOLOGY IN DOGS AND CLINICAL MANIFESTATIONS IN THE BODY

Rybkoval O.O., Baymatov V.N.

Moscow State Academy of Veterinary Medicine and Biotechnology – K.I. Skryabin Moscow Veterinary Academy, Moscow, Russian Federation

Mitral valve disease is the most common form of acquired heart disease in dogs, especially in small breeds. This disease is characterized by the development of structural abnormalities in the valves, leading to hemodynamic consequences, including regurgitation, dilation of the left heart chambers, and the development of congestive heart failure. In recent years, biomarkers, particularly atrial (ANP) and brain (BNP)/its intermediate form NT-proBNP, have become increasingly important as tools for early diagnosis, risk stratification, and therapy monitoring. This article explores the pathomorphological basis of mitral regurgitation, the mechanisms behind its systemic clinical manifestations, and the role of natriuretic peptides in the pathophysiology and clinical practice of veterinary professionals [2, 3, 5, 6]. **Keywords:** mitral valve, endocarditis, dogs, heart, natriuretic peptides, N-terminal fragment of brain natriuretic peptide.

Введение. Наряду с ежегодным увеличением числа мелких домашних животных с патологией сердца, возникает необходимость в детальном исследовании возможных гематологических маркеров, характеризующий патологию сердца, сосудов и нарушения гемодинамики. Таковым маркером может быть уровень натрийуретического пептида в плазме крови собак. Натрийуретические пептиды являются компонентами гуморальной регуляции застойных внутрисердечных и сосудистых явлений. Синтезируются в виде прогормонов секреторными кардиомиоцитами предсердий и желудочков в ответ на дилатацию сердечных полостей и растяжение миокарда. Выделяют 2 типа натрийуретических пептидов: предсердный, или НУП А типа и мозговой, или НУП В-типа. Для диагностических целей используют N-концевой фрагмент мозгового натрийуретического пептида (NT-proBNP). Он образуется в результате активации гормона в крови из предшественника, имеет более длительный период полужизни, что делает его более стабильным для диагностических целей [1, 2, 3, 5].

Материалы и методы исследований. Работа была проведена на кафедре общей патологии имени В.М. Коропова Московской государственной академии ветеринарной медицины и биотехнологии – МВА имени В.М. Коропова (г.Москва, Россия), а также на базе

ветеринарной клиники «Велес» (Московская область, Россия). Были обследованы 27 собак и по результатам сформированы 2 группы: опытная (n=15) и группа контроля (n=8). Все собаки имели диапазон массы тела от 2,8 до 11 кг. 5 собак имели сопутствующую патологию дыхательной системы и не были включены в состав анализируемых групп животных. Всем животным были проведены визуальные методы диагностики: рентгенография, сонография сердца, электрокардиография, тонометрия – по общепринятым методикам, а также исследование плазмы крови на уровень NT-proBNP и показатели биохимического анализа крови (16 показателей общего профиля).

Результаты исследований. Собакам опытной группы на основании проведенных исследований был поставлен диагноз «эндокардиоз», имеющих клинические признаки болезней сердца. Как известно, эта патология характеризуется склерозированием, фиброзом и миксоматозной дегенерацией створок клапана с последующим нарушением их коаптации. Гистологически выявляется аккумуляция гликозаминогликанов в ткани клапанов, разрывы коллагеновых и эластических волокон, неоваскуляризация и кальцификация в продвинутых стадиях [2, 4, 5]. Эти изменения приводят к прогрессирующей митральной регургитации, которая является ключевым патофизиологическим звеном. Проявления этих изменений мы наблюдали при проведении сонографии сердца, что проявлялось в объёмной перегрузки левого предсердия (рисунок 1) и желудочка, что приводило к их ремоделированию. Также при сонографической визуализации отмечали структурные изменения эхогенности и морфологии створок клапана. Это приводило к появлению регургитации на клапане, степень которой определяли при помощи доплерографии. В 100% случаев у собак опытной группы мы отмечали изменения митрального клапана, которые сопровождалась гемодинамической «перестройкой» и приводило к разной степени ремоделированию сердца.

При проведении исследований крови на определение уровня биохимических показателей и показателя уровня NT-proBNP следует отметить, что специфических изменений биохимии крови выявлено не было, однако уровень NT-proBNP в опытной группе значительно превышал уровень такового в группе контроля (рисунок 2).

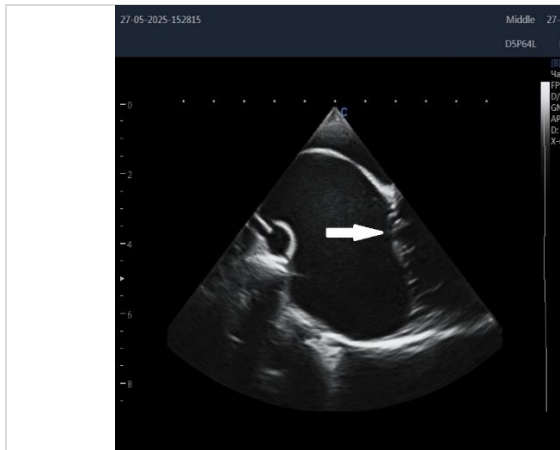

Рисунок 1 - Дилатация левого предсердия у собаки опытной группы, изменение морфологии и эхогенности клапана (показано стрелкой)

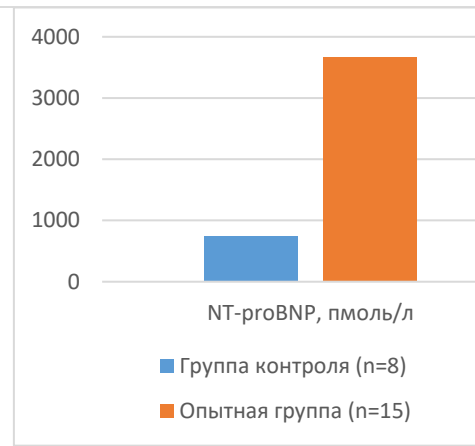


Рисунок 2 - Соотношение уровня NT-proBNP в крови у собак исследуемых групп

Заключение. Патология митрального клапана у собак представляет собой сложный патофизиологический каскад, в котором структурные изменения клапана инициируют гемодинамические изменения, ведущие к системным клиническим проявлениям. Натрийуретические пептиды, особенно NT-proBNP, играют двойную роль — как патофизиологические медиаторы компенсации и как биомаркеры для диагностики гемодинамического внутрисердечного застоя крови и нарушений микроциркуляции. Их интеграция в диагностические и прогностические алгоритмы значительно повышает эффективность ведения кардиологических пациентов.

Литература. 1. Быстрова Н.В., Соколова Н.А., Савина С.В. Диагностическая ценность NT-proBNP у собак с дегенеративной патологией митрального клапана // *Ветеринария*. 2021. № 9. С. 24–29. DOI: 10.24412/0042-4878-2021-9-24-29. 2. Рыбкова, О. О. Морфологические изменения эндокарда у собак мелких пород / О. О. Рыбкова, В. Н. Байматов // *Морфология*. – 2018. – Т. 153, № 3. – С. 236-237. – EDN XZDAZF. 3. Рыбкова, О. О. Эхокардиографические предпосылки для проведения иммуноферментного исследования уровня натрийуретических пептидов у собак / О. О. Рыбкова, И. Р. Селиванова // *Ветеринарное благополучие и управление генетическими ресурсами в животноводстве : Сборник трудов 1-й Научно-практической конференции, Москва, 17 октября 2025 года*. – Москва: ООО Издательство "Сельскохозяйственные Технологии", 2025. – С. 218-221. – EDN OOTMOJ. 4. Fox P.R., Oyama M.A., Reynolds C.A. et al. Plasma NT-proBNP and cTnI concentrations in dogs with myxomatous mitral valve disease // *The Veterinary Journal*. 2020. Vol. 257. P. 105415. DOI: 10.1016/j.tvjl.2020.105415. 5. Oyama M.A., Chetboul V. Natriuretic

peptides in canine cardiovascular disease: from bench to bedside // Frontiers in Veterinary Science. 2023. Vol. 10. Article 1123456. DOI: 10.3389/fvets.2023.1123456. 6. Smith J.M., Rush J.E., Rozanski E.A. et al. Clinical utility of NT-proBNP in differentiating cardiac and respiratory causes of cough and dyspnea in dogs // Journal of Veterinary Cardiology. 2019. Vol. 24. P. 34–45. DOI: 10.1016/j.jvc.2019.03.002.

УДК 616:616.6-085:636.8

ПОЛИОРГАННАЯ НЕДОСТАТОЧНОСТЬ У СОБАК И КОШЕК ПРИ МОЧЕКАМЕННОЙ БОЛЕЗНИ

***Санчиковский Е.И., *Кетрарь А.А., *Усенко О.А., **Сахаид М.Б.**

*УО «Витебская ордена «Знак Почета» государственная академия ветеринарной медицины», г. Витебск, Республика Беларусь

**Ветеринарная клиника, г. Новополоцк, Республика Беларусь

*У котов при мочекаменной болезни с признаками ишурии отмечается синдром полиорганной почечно-печеночной недостаточности, гипергликемия и эндогенная интоксикация. **Ключевые слова:** кошки, собаки, мочекаменная болезнь, клинические признаки, ишурия, биохимические показатели*

MULTI-ORGAN FAILURE IN DOGS AND CATS WITH UROLITHIASIS

***Sanchikovskiy E.I., *Ketrar A.A., *Usenko O.A., **Sakhaid M.B.**

*Vitebsk State Academy of Veterinary Medicine, Vitebsk, Republic of Belarus

**Veterinary Clinic, Novopolotsk, Republic of Belarus

*In cats with urolithiasis and signs of ischuria, multiple organ renal and hepatic failure syndrome, hyperglycemia, and endogenous intoxication are observed. **Keywords:** cats, dogs, urolithiasis, clinical signs, ischuria, biochemical parameters.*

Введение. К основным направлениям, разрабатываемым современной ветеринарной медициной, относится решение вопросов, связанных с восстановлением полноценной функции организма при различных патологических состояниях. В последнее время все более