и мужчины более восприимчивы к негативной оценке своей компетентности и продуктивности, что приводит к снижению профессиональной мотивации, составляя разницу в 29% среди возрастных групп мужчин и только 10%, аналогично, среди женщин.

Литература: *1. Водопьянова, Старченкова Е.С Синдром выгорания: диагностика и профилактика / Н.Е. Водопьянова, Е.С. Старченкова. -: Питер, 2005 https://www.elibrary.ru/item.asp?edn=qxmwid. 2. Ронгинская, Т.И. Синдром выгорания в социальных профессиях / Т.И. Ронгинская // Психологический журнал. – 2002 https://www.elibrary.ru/item.asp?edn=lvlnyc 3. Суровцова, И. В. Пути решения проблемы детского и взрослого травматизма от домашних и бездомных животных в городской черте / И. В. уцова, Д. Ю. Гордеев, В. Ю. Суровцов // Международный журнал экспериментального образования. – 2011. – № 11. – С. 130-131. – EDN RATRAV.*

УДК 616.61(072)

КЛИНИКО-МОРФОЛОГИЧЕСКАЯ ХАРАКТЕРИСТИКА МАРКЕРОВ КОСТНОГО РЕМОДЕЛИРОВАНИЯ У КОШЕК С ХРОНИЧЕСКИМИ НЕФРОПАТИЯМИ

Хромова Е.С., Кротова Е.А.
ФГАОУ ВО «Российский университет дружбы народов имени Патриса Лумумбы», г. Москва, Российская Федерация

Хроническая болезнь почек (ХБП) у кошек — распространённая патология, которая сопровождается нарушением водно-солевого и минерального обмена. При нефропатиях развиваются вторичные изменения в костной ткани (ренальная остеодистрофия). Маркёры костного ремоделирования позволяют выявить осложнения при ХБП на ранней стадии. Цель исследования — охарактеризовать клинико-морфологические и биохимические изменения костной ткани у кошек с хроническими нефропатиями различной степени выраженности. ***Ключевые слова*****:** *хроническая болезнь почек, кошки, костное ремоделирование, нефропатии, ренальная остеодистрофия, маркёры костного ремоделирования.*

CLINICAL AND MORPHOLOGICAL CHARACTERISTICS OF BONE REMODELING MARKERS IN CATS WITH CHRONIC NEPHROPATHIES

Khromova E.S., Krotova E.A.
Peoples' Friendship University of Russia named after Patrice Lumumba (RUDN University), Moscow, Russian Federation

Chronic kidney disease (CKD) in cats is a common pathology accompanied by disturbances of water–electrolyte and mineral balance. Nephropathies lead to secondary changes in bone tissue (renal osteodystrophy). Bone remodeling markers make it possible to detect complications of CKD at an early stage. The aim of the study was to characterize the clinical, morphological, and biochemical changes in bone tissue in cats with chronic nephropathies of varying severity.
Keywords: *chronic kidney disease, cats, bone remodeling, nephropathies, renal osteodystrophy, bone remodeling markers.*

Введение. Хроническая болезнь почек (ХБП) у кошек является одной из наиболее распространённых патологий, сопровождающихся нарушением водно-солевого и минерального обмена. Установлено, что при нефропатиях развиваются вторичные изменения в костной ткани, известные как **ренальная остеодистрофия**, обусловленные нарушением метаболизма кальция, фосфора и витамина D.

Маркёры костного ремоделирования отражают баланс между процессами костного образования и резорбции, что позволяет использовать их для ранней диагностики осложнений при ХБП. Однако морфологические и биохимические аспекты данного процесса у кошек до сих пор остаются недостаточно систематизированными.

Цель исследования - охарактеризовать клинико-морфологические и биохимические изменения костной ткани у кошек с хроническими нефропатиями различной степени выраженности.

Материалы и методы исследований. В исследование включены 20 домашних кошек в возрасте от 3 до 12 лет, разделённые на 3 группы:

- I группа (контроль, n=6) — клинически здоровые животные;
- II группа (умеренная нефропатия, n=7) — повышение креатинина до 250 мкмоль/л;
- III группа (тяжёлая нефропатия, n=7) — креатинин свыше 400 мкмоль/л, признаки уремии.

Кровь отбирали из яремной вены. В сыворотке определяли концентрацию кальция, фосфора, остеокальцина, активность щелочной фосфатазы (ЩФ) и уровень паратгормона (ПТГ).

Гистологическое исследование проводили на образцах реберных и бедренных костей (при эвтаназии по медицинским показаниям). Препараты окрашивали гематоксилином и эозином, а также по Маллори. Морфометрический анализ выполняли при увеличении ×200–×400 с помощью программы *ImageJ*.

Результаты исследований. У кошек с хроническими нефропатиями отмечалось достоверное ($p<0,05$) снижение активности ЩФ и уровня остеокальцина, что указывает на угнетение остеобластической активности. Одновременно уровень ПТГ возрастал более чем в два раза по сравнению с контролем, что отражает развитие **вторичного гиперпаратиреоза**.

Морфологически у животных III группы выявлялись признаки остеопении: истончение костных трабекул, очаги резорбции и повышенное количество остеокластических лакун (рисунок).

В отдельных участках кости отмечались зоны дезорганизации остеоидного матрикса и участки кальцификации стенок сосудов. Умеренные изменения характеризовались уплотнением эндостальной пластинки и неравномерной минерализацией межтрабекулярного вещества.

Таблица 1 - Биохимические показатели костного ремоделирования у кошек (M ± m)

Показатель	**Контроль (n=6)**	**Умеренная нефропатия (n=7)**	**Тяжёлая нефропатия (n=7)**
Кальций, ммоль/л	2,45 ± 0,05	2,21 ± 0,06	1,94 ± 0,07
Фосфор, ммоль/л	1,42 ± 0,04	1,78 ± 0,05	2,12 ± 0,06
ЩФ, Ед/л	118 ± 10	91 ± 8	64 ± 6
Остеокальцин, нг/мл	15,6 ± 1,2	11,0 ± 1,0	7,8 ± 0,8
Паратгормон, пг/мл	32,4 ± 3,0	54,1 ± 4,2	76,8 ± 5,1

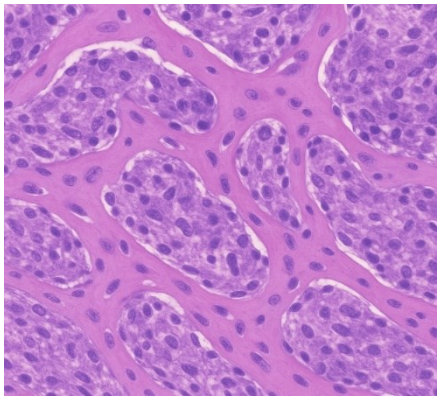

Рисунок - Микропрепарат костной ткани кошки с хронической нефропатией, окраска гематоксилин-эозин, ×400.
Истончённые трабекулы, остеокластические лакуны, нарушение ориентации остеоцитов

Заключение.

1. У кошек с хроническими нефропатиями выявлены признаки дисбаланса костного ремоделирования, проявляющиеся снижением остеобластической активности и активацией остеокластов.
2. Наиболее информативными биохимическими маркерами состояния костной ткани при нефропатиях являются остеокальцин, щелочная фосфатаза и паратгормон.
3. Комплексное использование морфологических и биохимических критериев позволяет объективно оценивать выраженность ренальной остеодистрофии и контролировать эффективность терапии при ХБП у кошек.

УДК 331.713

К 75-ЛЕТИЮ ПРОФЕССОРА, УЧЕНОГО, ТАЛАНТЛИВОГО ЧЕЛОВЕКА С БОЛЬШОЙ БУКВЫ – БАЙМАТОВА ВАЛЕРИЯ НУРМУХАМЕТОВИЧА

Шакирова Г.Р., Рыбкова О.О.
ФГБОУ ВО «Московская государственная академия ветеринарной медицины и биотехнологии – МВА имени К.И. Скрябина»,
г. Москва, Российская Федерация

Есть такое выражение «талантливый человек – талантлив во всем». Вот уж действительно, именно так, можно сказать про профессора, доктора ветеринарных наук – Байматова Валерия Нурмухаметовича – известного патофизиолога. За свою плодотворную научную и научно-педагогическую деятельность Валерий Нурмухаметович был удостоен множества званий и наград. Он - действительный член Академии ветеринарных наук и Международной академии Аграрного образования, Президент ассоциации патофизиологов ветеринарной медицины РАМН, председатель отделения «Ветеринария» МААО, заслуженный деятель науки Республики Башкортостан, а также обладатель множества государственных наград (рисунок 1).