

**ДИНАМИКА ГИСТОЛОГИЧЕСКИХ ИЗМЕНЕНИЙ
В ПАРЕНХИМАТОЗНЫХ ОРГАНАХ МОЛОДНЯКА КУР
ПРИ АССОЦИИРОВАННОЙ ВАКЦИНАЦИИ
ПРОТИВ НЬЮКАСЛСКОЙ БОЛЕЗНИ,
ИНФЕКЦИОННОГО БРОНХИТА И ССЯ-76**

**И.Н. Громов¹, Е.И. Большакова¹, И.В. Насонов²,
В.С. Самсонова¹, С.С. Галенко¹**

¹– УО «Витебская ордена «Знак Почета» государственная академия ветеринарной медицины»,

г. Витебск, Республика Беларусь;

² – РУП «Институт экспериментальной ветеринарии

им. С.Н. Вышелесского НАН Беларуси»,

г. Минск, Республика Беларусь

(Поступила в редакцию 28.06.2013 г.)

Аннотация. Установлено, что иммунизация молодняка кур против ньюкаслской болезни, инфекционного бронхита и синдрома снижения яйценоскости инактивированной вакциной, разработанной в ИЭВ им. С.Н. Вышелесского, вызывает развитие в печени птиц более выраженных иммуноморфологических изменений по сравнению с вакциной «СЕВАК» (Венгрия). При этом обе вакцины обладают умеренной реактогенностью. В почках вакцинированных цыплят обеих групп выявлялись кратковременная зернистая и вакуольная дистрофии. Иммуноморфологические реакции в почках вакцинированных птиц не продолжительны. Они характеризуются разной интенсивностью лимфоидно-макрофагальной инфильтрации данного органа, которая завершается к 7 дню эксперимента. Применение молодняку кур инактивированных вакцин против НБ, ИБК и ССЯ-76 производства ИЭВ им. С.Н. Вышелесского и фирмы «СЕВАК» не оказывают существенного влияния на морфологию легких и сердца птиц.

Summary. It is established that immunization of young chickens against Newcastle disease, infectious bronchitis and egg drop syndrome -inactivated vaccine developed in Institute of the Experimental Veterinary after SN Vyshellesski, causes the development of more severe liver bird immunomorphological changes compared with the vaccine, "SEVAK" (Hungary). In this case, both vaccines have mild reactogenicity. In the kidneys of both groups of vaccinated chickens short-grained and vacuolar dystrophy were detected. Immunomorphological reaction in the kidneys of vaccinated birds was not prolonged. They are characterized by different intensity of lymphoid-macrophage infiltration of the body, which is completed by the 7th day of the experiment. The use of inactivated vaccines for young chickens against NB, IBH and EDS-76 produced by IEV after S. Vyshellesski and firms 'CE-WAC' did not have a significant effect on the morphology of the heart and lungs of birds.

Введение. Птицеводству в нашей стране принадлежит одно из ведущих мест среди других отраслей сельского хозяйства в обеспечении продовольственной безопасности государства. Данная отрасль характеризуется высокой эффективностью производства за счет концентрации большого поголовья на ограниченной территории, применения современных технологий и получения максимального количества продукции при минимальных материальных и временных затратах [3, 4, 7, 8]. Развитие птицеводства во многом определяет сохранность молодняка, а этот показатель зависит прежде всего от резистентности организма птицы [10]. Это, в свою очередь, может быть достигнуто при рациональном и своевременном проведении специальных мероприятий, в том числе вакцинации. Программа специфической профилактики инфекционных болезней птиц включает иммунизацию ремонтного молодняка кур инактивированными вакцинами, а также применение цыплятам живых вирус-вакцин по мере снижения уровня трансвариального иммунитета. Разрабатываемые и предлагаемые на рынке биопрепараты обладают разной иммуногенностью и остаточной реактогенностью. Основными критериями оценки иммуногенности биопрепаратов выступают напряженность и длительность поствакцинального гуморального иммунитета, а также интенсивность иммуноморфологической перестройки [5, 6]. Для определения реактогенных свойств вакцин чаще используются тесты с определением местных тканевых реакций на месте введения живых и инактивированных биопрепаратов. На наш взгляд, эти критерии являются недостаточно объективными для оценки воздействия компонентов вакцин на организм животных. Поэтому изучение структурных изменений в паренхиматозных органах птиц при иммунизации позволяет наиболее полно и объективно оценить безопасность конкретного биопрепарата [1, 2, 9].

Цель работы – изучение морфологических изменений в печени, почках, легких и сердце птиц при ассоциированной парентеральной иммунизации против ньюкаслской болезни (НБ), инфекционного бронхита кур (ИБК) и синдрома снижения яйценоскости -76 (ССЯ -76).

Материал и методика исследований. В опыте было использовано 2020 птиц 110-дневного возраста, подобранных по принципу аналогов и разделённых на 3 группы. Молодняк кур 1 группы (1000 птиц) иммунизировали против НБ, ИБК и ССЯ-76 жидкой инактивированной вакциной ИЭВ им. С.Н. Вышелесского. Птиц 2 группы (1000 птиц) иммунизировали против НБ, ИБК и ССЯ-76 инактивированной эмульсин-вакциной «СЕВАК» (Венгрия). Интактный молодняк кур 3 группы (20 птиц) служил контролем. Вакцинацию птицы 1 и 2 групп проводили в 110-дневном возрасте однократно, внутримышечно, в дозе 0,5 мл.

На 3, 7 и 14 дни после вакцинации по 4-5 птиц из каждой группы убивали.

Для изучения морфологических изменений отбирали печень, почки, легкие и сердце. Материал фиксировали в 10%-м растворе формалина. Зафиксированные кусочки органов подвергали обезвоживанию и парафинизации с помощью автомата для гистологической обработки ткани типа «Карусель», модель STP-120 (Microm International, Германия). Для изготовления парафиновых блоков использовали станцию для заливки ткани ЕС 350 (Microm International, Германия). Гистологические срезы готовили на ротационном микротоме НМ 340Е (Microm International, Германия). Депарафинирование гистосрезов проводили в автомате по окраске HMS 70 (Microm International, Германия). Для изучения общих структурных изменений срезы окрашивали гематоксилин-эозином.

Результаты исследований и их обсуждение. Было установлено, что в печени молодняка кур в разные сроки исследований структурных изменений не выявлялось (рисунок 1), лишь у отдельных птиц контрольной группы отмечалась очаговая зернистая дистрофия.




Рисунок 1 – Нормальная структура печени молодняка кур контрольной группы. 3 день эксперимента. Микрофото. Гематоксилин-эозин. Биомед-6. Ув. x 500

Иммунизация молодняка кур 1 и 2 групп против НБ, ИБК и ССЯ-76 приводила к развитию дистрофии выраженной зернистой, а иногда вакуольной дистрофии гепатоцитов, которые регистрировались в разные сроки исследования. Иммуноморфологические реакции у птиц 1 группы характеризовались: появлением больших групп лимфоцитов и макрофагов в области печеночных триад и центральных вен на 3 день; выраженной лимфоидно-макрофагальной пролиферацией стромы и

паренхимы с формированием узелков на 7 и 14 дни после вакцинации (рисунок 2).

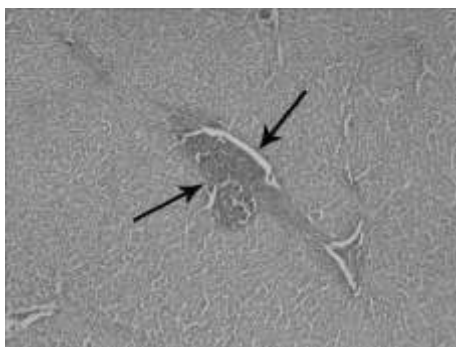


Рисунок 2 – Печень птиц 1 группы на 14 день после иммунизации. Обширные лимфоидно-макрофагальные пролифераты и лимфоидные узелки. Микрофото. Гематоксилин-эозин. Биомед-6. Ув. x 120

В печени птиц 2 группы на 7 и 14 дни эксперимента выявлялись небольшие скопления лимфоцитов и макрофагов, единичные гранулы небольших размеров (рисунок 3).

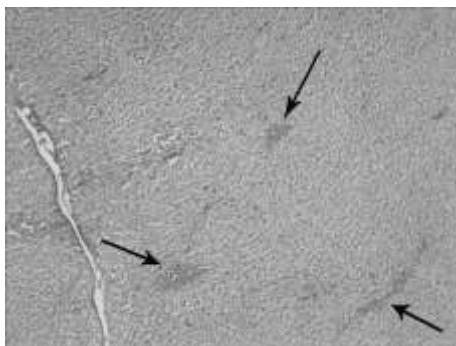


Рисунок 3 – Единичные лимфоидно-макрофагальные гранулы небольших размеров в печени птиц 2 группы на 14 день после вакцинации. Микрофото. Гематоксилин-эозин. Биомед-6. Ув. x 120

В гистологических препаратах почек, отобранных до вакцинации (фон), а также у интактных животных в сроки на 3, 7 и 14 дни после введения вакцин, существенных морфологических изменений не было обнаружено (рисунок 4).

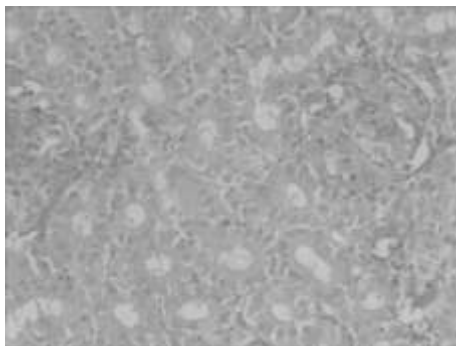


Рисунок 4 – Гистологическая структура почек птиц контрольной группы на 3 день эксперимента. Микрофото. Гематоксилин-эозин. Биомед-6. Ув. x 500

При этом в почках четко просматривались основные структуры паренхимы и стромы органа, достаточно тонкая капсула. В корковых дольках были хорошо видны мальпигиевы тельца с хорошо развитой капиллярной сетью сосудистых клубочков, выраженным просветом и развитой капсулой нефрона, выстланной однослойным плоским эпителием. Значительный объем паренхимы занимали мочеобразующие канальцы, выстланные преимущественно кубическим и высоким кубическим эпителием. Между ними в прослойках соединительной ткани залегали капилляры. У отдельных птиц в разные сроки исследования обнаруживались признаки серозного отека в сосудистых клубочках, зернистой дистрофии в отдельных нефроцитах с появлением в просвете канальцев базофильных и оксифильных белковых цилиндров.

На 3 день после вакцинации у птиц подопытных групп выявлялись сходные изменения. Преобладали явления серозного отека с резким расширением капсулы нефронов и отслоением эпителия канальцев от базальных мембран. В части эпителиоцитов выявлялись признаки зернистой дистрофии, а у отдельных – вакуольной дистрофии. В просвете канальцев обнаруживались как оксифильные, так и базофильные белковые массы. В прослойках межканальцевой соединительной ткани выявлялись небольшие группы лимфоцитов и гистиоцитов, а у отдельных птиц обширные лимфоидно-макрофагальные пролифераты (рисунок 5).

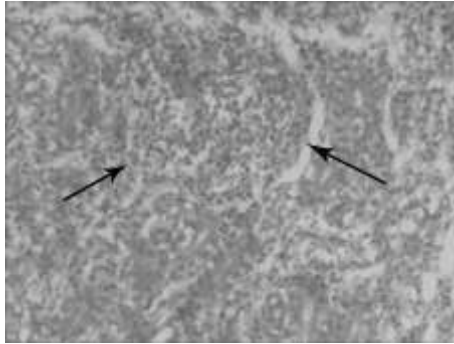


Рисунок 5 – Почки молодняка кур 1 группы на 3 день после иммунизации. Обширные лимфоидно-макрофагальные пролифераты в паренхиме. Микрофото. Гематоксилин-эозин. Биомед-6. Ув. x 500

На 7 день эксперимента в почках подопытных птиц обеих групп выявлялись сходные иммуноморфологические и патогистологические изменения. Однако лимфоидно-макрофагальная инфильтрация стромы и паренхимы была более выражена по сравнению с предыдущим сроком исследования (рисунок 6).

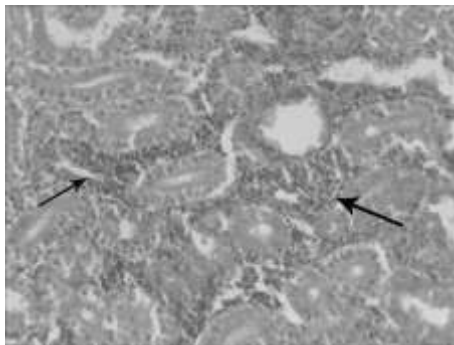


Рисунок 6 – Лимфоидно-макрофагальные инфильтраты в почках птиц 2 группы на 7 день после вакцинации. Микрофото. Гематоксилин-эозин. Биомед-6. Ув. x 500

На 14 день структура мочеобразующих канальцев постепенно приходила в норму. Лишь у некоторых птиц наблюдались в отдельных канальцах признаки зернистой дистрофии. Иммуноморфологические реакции в этот срок были плохо выражены.

В легких молодняка кур подопытных и контрольной групп в разные сроки исследования выраженных морфологических изменений не

наблюдалось. При гистологическом исследовании четко просматривались основные компоненты органов: капсула и соединительно-тканые прослойки, парабронхи, гемокapилляры (иногда в состоянии гиперемии) и воздухоносные капилляры. В стенке крупных парабронхов присутствовала развитая узелковая лимфоидная ткань. Однако существенной разницы в количестве и размерах узелков между группами нами не выявлено.

При изучении гистопрепаратов сердца молодняка кур 1, 2 и 3 групп основные структуры находились в состоянии нормы. Кардиомиоциты анастомозировали друг с другом формируя сплошные переплетающиеся структуры. Между ними выявлялись нежные прослойки рыхлой соединительной ткани (эндомизий) с капиллярами и единичными лимфоцитами. В кардиомиоцитах, окрашенных гематоксилин-эозином, обнаруживалась поперечная исчерченность.

Заключение. Таким образом, иммунизация птиц против ньюкаслской болезни, инфекционного бронхита и синдрома снижения яйценоскости инактивированной вакциной, разработанной в ИЭВ им. С.Н. Вышелесского, вызывает развитие в печени птиц более выраженных иммуноморфологических изменений по сравнению с вакциной «СЕВАК» (Венгрия). При этом обе вакцины обладают умеренной остаточной реактогенностью.

В почках вакцинированных цыплят обеих групп выявлялись не продолжительная зернистая и вакуольная дистрофии, что свидетельствует о возможном нарушении обмена веществ и мочевыводящей функции органа под влиянием ксенобиотика. Иммуноморфологические реакции у иммунизированного молодняка кур также не продолжительны. Они характеризуются разной интенсивностью лимфоидно-макрофагальной инфильтрации органов, которая завершается к 7 дню эксперимента.

Применение молодняку кур инактивированных вакцин против НБ, ИБК и ССЯ-76 производства ИЭВ им. С.Н. Вышелесского и фирмы «СЕВАК» не оказывают существенного влияния на морфологию легких и сердца птиц.

ЛИТЕРАТУРА

1. Бодрова, Л.Ф. Гистоморфологическая характеристика печени кур при содержании их на низкоэнергетических рационах с разным уровнем обменной энергии / Л.Ф. Бодрова // Ветеринар. практика. - 2006. - № 5. - С. 13-17.
2. Бодрова, Л.Ф. Сравнительная гистоморфологическая характеристика мышечной ткани кур, получавших низкоэнергетические кормосмеси и рационы с разным уровнем обменной энергии / Л.Ф. Бодрова // Аграр. вестн. Урала. - 2008. - № 12. - С. 68-69.
3. Васильева, Ю.Г. Цитология. Гистология. Эмбриология / Ю.Г. Васильева, Е.И. Трошин, В.В. Яглов. – Санкт-Петербург, 2009. – 576 с.

4. Гистологическая характеристика печени курочек породы корниш в постнатальном онтогенезе / Л. Тучемский [и др.] // Птицеводство. - 2011. - № 10. - С. 13-15.
5. Голубев, Д.С. Иммуноморфологические показатели у цыплят при ассоциированной иммунизации против инфекционного бронхита и ньюкаслской болезни совместно с иммуностимулятором калием оротатом // Исследования молодых ученых в решении проблем животноводства : материалы международной научно-практической конференции молодых ученых и преподавателей сельскохозяйственных учебных заведений и научно-исследовательских учреждений, Витебск, 22-23 мая 2001 г. – Витебск, 2001. - С. 46.
6. Ижбулатова, Д.А. Влияние пробиотиков на морфофункциональное состояние органов цыплят / Д.А. Ижбулатова, А.Г. Деблик, А.Р. Маликова // Ветеринария. – 2008. – №3. – С. 52-54.
7. Лемяк, А.А. Гистологическая характеристика печени цыплят кросса ISA f-15 в постнатальном онтогенезе при применении пробиотиков / А.А. Лемяк, Г.А. Ноздрин, А.И. Лемяк // Достижения науки и техники АПК. – 2012. - №10. – С. 55-57.
8. Морфофункциональные изменения печени курочек породы плимутрок / В. Никитченко [и др.] // Птицеводство. - 2011. - № 11. - С. 27-29.
9. Практикум по анатомии с основами гистологии и эмбриологии сельскохозяйственных животных / В.Ф. Вракин [и др.]. - 2-е изд., перераб. и доп. – Москва, 2003. – 272 с.
10. Улитко, В.Е. Морфобиохимические показатели крови и функциональное состояние печени кур при потреблении липосомальной формы бета-каротина / В.Е. Улитко, О.Е. Ерисанова, Л.Ю. Гуляева // Зоотехния. - 2011. - № 8. - С. 12-14.

УДК 619:615.31:616-056.54:636.4.053

ОПЫТ ПРИМЕНЕНИЯ L-КАРНИТИНА ПОРОСЯТАМ С ВРОЖДЕННОЙ ГИПОТРОФИЕЙ

А.П. Демидович, Е.П. Домосканова

УО «Витебская ордена «Знак Почета» государственная академия ветеринарной медицины»,

г. Витебск, Республика Беларусь

(Поступила в редакцию 28.06.2013 г.)

Аннотация. Установлено, что в условиях промышленного свиноводства врожденная гипотрофия имеет широкое распространение и наблюдается у 34% поросят. Данная патология характеризуется значительным дефицитом массы тела и угнетением различной степени выраженности. В крови у новорожденных поросят-гипотрофиков обнаруживают низкое содержание эритроцитов, лейкоцитов, гемоглобина, глюкозы. Большая часть поросят-гипотрофиков выбраковывается сразу же после рождения, а оставленные в живых ввиду отсутствия лечения существенно отстают в росте и развитии.

Поросята-гипотрофики при назначении им с первого дня жизни растворов L-карнитина показывают высокую сохранность и в дальнейшем по продуктивности приближаются к пороссятам, родившимся здоровыми.

Summary. It is established that in the conditions of industrial pig-breeding congenital malnutrition is widespread and occurs in 34% of the piglets. This pathology is characterised by significant body weight deficit and different degree of compression. In the blood of newborn piglets-hypotrophics low quantity of erythrocytes,