

I. N. Gromov, V. S. Prudnikov, A. I. ZHukov [i dr.] ; Vitebskaya gosudarstvennaya akademiya veterinarnoj mediciny. – 2-e izd., pererab. – Vitebsk : VGAVM, 2022. – 31 s.

7. Patologicheskaya anatomiya zhivotnyh : uchebno-metodicheskoe posobie s elementami distancionnogo obucheniya i kontrolya znanij studentov fakul'teta veterinarnoj mediciny zaочноj formy polucheniya obrazovaniya po special'nosti "Veterinarnaya medicina" / V. S. Prudnikov, E. I. Bol'shakova, I. N. Gromov [i dr.] ; Vitebskaya gosudarstvennaya akademiya veterinarnoj mediciny. – Vitebsk : VGAVM, 2019. – 75 s.

8. Volkov, M. M. Fosforno-kal'tsiyevyy obmen i yego regulyatsiya Literaturnyy obzor. / M. M. Volkov, I. G. Kayukov, A. V. Smirnov // Nefrologiya. – 2010. – T. 14, №1. – S. 91–103.

Поступила в редакцию 26.02.2026.

DOI 10.52368/2078-0109-2026-62-2-9-15

УДК 636.7:611.651.1

ГИСТОЛОГИЧЕСКИЕ ИЗМЕНЕНИЯ В ЯИЧНИКАХ У ЗДОРОВЫХ СОБАК И ПРИ ПИОМЕТРЕ

Демух Д.А., Лях А.Л. ORCID ID 0000-0003-1255-4863

УО «Витебская ордена «Знак Почета» государственная академия ветеринарной медицины», г. Витебск, Республика Беларусь

*Изучена морфология яичников у здоровых и больных пиометрой собак. Выявлено, что, относительная площадь желтых тел, в среднем, у больных животных в левом яичнике больше, чем у здоровых, в 1,5 раза, а в правом яичнике – больше в 2 раза. В яичниках у больных собак 21% площади в левом и 6% в правом занимали фолликулярные кисты. По совокупности микроморфометрических показателей установлено, что при пиометре основную гормонпродуцирующую нагрузку несет левый яичник, а у здоровых животных – правый. **Ключевые слова:** собака, яичник, желтое тело, фолликулярная киста, пиометра.*

HISTOLOGICAL CHANGES IN THE OVARIES OF HEALTHY DOGS AND BITCHES WITH PYOMETRA

Demukh D.A., Lyakh A.L.

Vitebsk State Academy of Veterinary Medicine, Vitebsk, Republic of Belarus

*The morphology of the ovaries in healthy dogs and the bitches with pyometra has been studied. It was found that, on average, the relative area of yellow bodies in sick animals in the left ovary is 1.5 times larger than in healthy ones, and in the right ovary it is 2 times larger. In the ovaries of sick dogs, 21% of the area in the left and 6% in the right were occupied by follicular cysts. According to a set of micromorphometric indicators, it was found that in dogs with pyometra, the main hormone-producing load is carried by the left ovary, and in healthy animals – by the right one. **Keywords:** dog, ovary, corpus luteum, follicular cyst, pyometra.*

Введение. Пиометра у сук представляет собой серьезную патологию репродуктивной системы, характеризующуюся гнойным воспалением матки с накоплением экссудата в ее полости. Данная болезнь встречается у 15–25% нестерилизованных самок старше 5–6 лет и является одной из основных причин летальных исходов при отсутствии своевременного лечения [1, 2, 3, 4]. Кузмич Р.Г. и Мирончик С.В. в своих исследованиях описывают, что пиометра чаще всего регистрируется у городских сук в возрасте 6-13 лет разных пород с нерегулярным половым циклом, не рожавших, получавших контрацептивы [5, 6].

Высокая распространенность пиометры, ее опасность для жизни животных, а также экономические потери, связанные с лечением и потерей племенных животных, обуславливают необходимость углубленного изучения патоморфологических изменений яичников при данной патологии.

Цель исследований: установить гистологические изменения в яичниках у здоровых собак и при пиометре.

Материалы и методы исследований. Экспериментальные исследования проводились в период с января 2024 по июнь 2025 года в ветеринарной клинике «Ветеринарный центр доктора Базылевского А.А.», город Витебск. Лабораторные исследования проводились в научно-исследовательской лаборатории кафедры анатомии животных УО ВГАВМ.

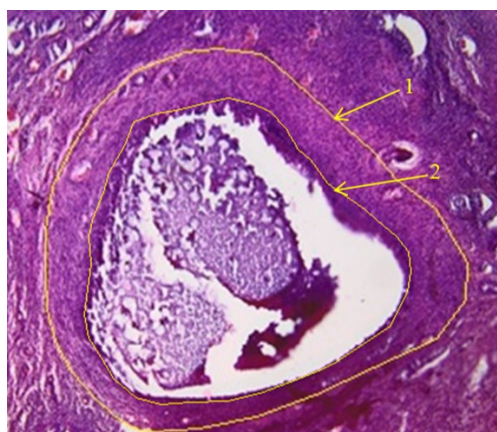
Материалом для исследования служили яичники 10 собак разного возраста и пород, содержащихся в домашних условиях. Данные о возрасте и породе собак представлены в таблице 1. Были сформированы две группы по 5 животных: контрольная (здоровые собаки) и опытная (больные пиометрой). Яичники от здоровых собак отбирали в результате проведения плановой овариогистерэктомии. От больных собак материал был отобран после проведения экстренной овариогистерэктомии.

Таблица 1 – Порода и возраст исследуемых собак

№ собаки	Возраст	Порода	Наличие или отсутствие патологий матки
1	7 лет	Французский бульдог	без патологий
2	8 месяцев	Французский бульдог	без патологий
3	5 лет	Джек-рассел терьер	без патологий
4	3 года	Мальтийская болонка	без патологий
5	8 месяцев	Мальтипу	без патологий
6	8 лет	Йоркширский терьер	пиометра
7	14 лет	Джек-рассел терьер	пиометра
8	12 лет	Русский той-терьер	пиометра
9	12 лет	Такса	пиометра
10	7 лет	Джек-рассел терьер	пиометра

Для дальнейшего гистологического исследования отобрали яичники целиком. Кусочки органов зафиксировали в растворе 10% нейтрального формалина в течение 48 часов, после чего изготавливали из них парафиновые срезы по общепринятой методике в НИИ ПВМиБ УО ВГАВМ [7].

Проводку материала проводили с использованием процессора для гистологической обработки YD-2900 YIDI Medical, заливку в парафин – в модульной системе для заливки тканей YD-6LA YIDI Medical, изготавливали гистологические срезы на ротационном полуавтоматическом микротоме YD-335A YIDI Medical. Делали продольные срезы максимальной длины через середину яичника. Депарафинирование и окрашивание срезов гематоксилином и эозином проводили в станции окрашивания тканей YABO-700 YIDI Medical. Микроскопирование гистологических препаратов осуществляли с помощью микроскопа Olympus BX-51, снабженного цифровой камерой CX-31 и программным обеспечением Cell A. Для измерения площади среза яичника использовали стереомикроскоп «Контраст-2005-С» с программным обеспечением «ScopePhoto».



1 – площадь третичного фолликула;
2 – площадь полости третичного фолликула с гранулезой

Рисунок 1 – Микрофото. Измерение параметров третичного фолликула. Гематоксилин-эозин, x 250

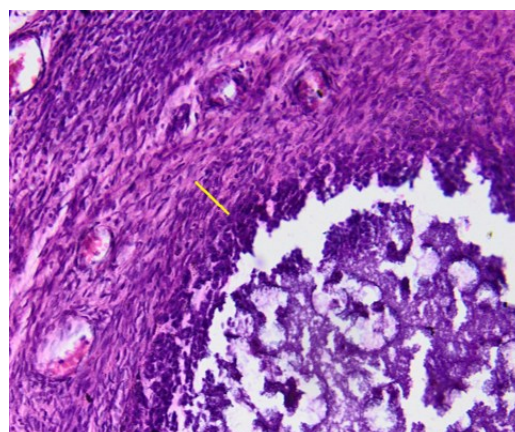


Рисунок 2 – Микрофото. Измерение внутренней теки третичного фолликула. Гематоксилин-эозин, x 125

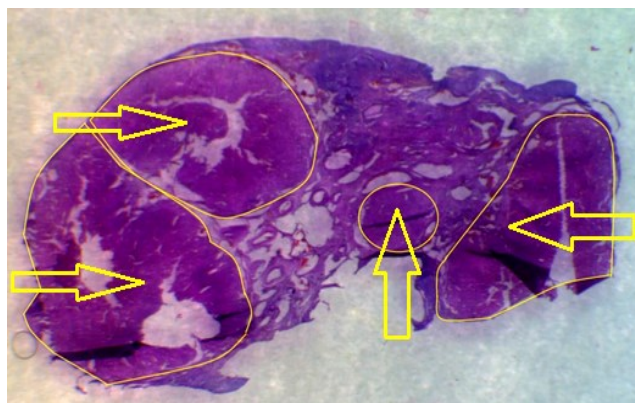


Рисунок 3 – Микрофото. Измерение абсолютной площади желтых тел. Гематоксилин-эозин, x 125

При проведении исследований микропрепаратов яичников проводили оценку гистологических структур по следующим параметрам: общая площадь яичника, абсолютная площадь третичного фолликула, абсолютная площадь полости фолликула с гранулезой, толщина внутренней теки, абсолютная площадь желтых тел, абсолютная площадь атретических фолликулов. Для расчета абсолютной площади внутренней теки была использована формула площади кольца. Чтобы исключить влияние размера органа в сравнительной оценке морфометрических показателей его структурных элементов, проводили расчет относительных показателей. В яичниках рассчитывали относительные показатели площади: третичных фолликулов (рисунок 1), внутренней теки (рисунок 2), наружной теки, желтых тел (рисунок 3), фолликулярных кист, атретических фолликулов.

При помощи программы «Microsoft Office Excel» проведена статистическая обработка данных.

Результаты исследований. Для выявления взаимосвязи между морфометрическими параметрами яичников здоровых и больных пиометрой животных были измерены следующие показатели: общая площадь яичника, абсолютная площадь третичного фолликула, абсолютная площадь желтых тел, абсолютная площадь атретических фолликулов, абсолютная площадь фолликулярных кист. Данные занесены в таблицу 2.

Таблица 2 – Абсолютные показатели гистологических структур яичников контрольной группы животных (здоровые)

№ собаки	Яичник	Общая площадь яичника, мкм ²	Площадь третичных фолликулов, мкм ²	Площадь желтых тел, мкм ²	Площадь атретических фолликулов, мкм ²	Площадь фолликулярных кист, мкм ²
1	левый	75100000	1095983	–	–	–
	правый	65100000	1625820	179523,86	–	–
2	левый	45400000	1037400	–	9321271,55	–
	правый	46400000	–	340860,88	7156778,37	–
3	левый	78100000	513737	42030000	468457,15	867449,79
	правый	46200000	–	28480000	–	–
4	левый	50200000	–	7141567	1950764	–
	правый	56400000	385306	7451870	2457923	–
5	левый	65500000	401318	22506531	2178767	–
	правый	54100000	–	45041778	876039	–
Средние значения (M±m)	левый	62860000±14613110,55	762109,50±355488,29	23892699,33±17485473,58	3479814,92±3967434,67	867449,79
	правый	53640000±7857035,06	1005563±877175,86	16298806,55±19794541,37	3496913,45±3266733,48	–

Исходя из данных таблицы 2, общая площадь левого яичника здоровых собак недостоверно больше правого в 1,17 раз. Третичные фолликулы содержались как в левом, так и в правом яичнике, но преимущественно в правом. Желтые тела содержались как в правом, так и в левом яичниках, их количество варьируется от 1 до 4 в одном яичнике. Атретические фолликулы содержались как в левом, так и в правом яичниках, практически у всех здоровых собак, кроме собаки №1. Фолликулярные кисты наблюдались только у одной здоровой собаки в количестве 3 штук. В связи с тем, что все животные разной массы были произведены расчеты относительных показателей структурных элементов яичников. Данные относительных показателей гистологических структур яичников у здоровых животных занесены в таблицу 3.

Таблица 3 – Относительные показатели гистологических структур яичников контрольной группы животных (здоровые)

№ собаки	Яичник	Площадь третичных фолликулов, %	Площадь атретических фолликулов, %	Площадь желтых тел, %	Площадь кист, %	Площадь других структур, %
1	левый	1	–	–	–	99
	правый	3	–	4	–	93
2	левый	–	21	–	–	79
	правый	2	15	1	–	79
3	левый	1	1	54	1	43
	правый	–	–	38	–	62
4	левый	–	4	9	–	87
	правый	1	4	8	–	87

№ собаки	Яичник	Площадь третичных фолликулов, %	Площадь атретических фолликулов, %	Площадь желтых тел, %	Площадь кист, %	Площадь других структур, %
5	левый	1	3	34	–	62
	правый	–	2	83	–	15
Средние значения (M±m)	левый	1,00	7,25±9,25	32,33±22,55	1,00	74,00±21,93
	правый	2,0±1,0	7,0±7,0	26,80±34,72	–	67,20±31,42

Из вышеуказанной таблицы можно сделать выводы, что большую часть площади яичника занимают другие структуры (сосуды, соединительная ткань). Но есть яичники, где большую часть площади занимает желтое тело (собаки №3, 5). Относительная площадь желтых тел в левом яичнике варьирует от 9 до 54%, в правом – от 1 до 83%. Желтые тела преимущественно находятся в правом яичнике.

В таблице 4 отражены абсолютные показатели гистологических структур яичников больных пиометрой собак.

Таблица 4 – Абсолютные показатели гистологических структур яичников у больных пиометрой собак

№ собаки	Яичник	Общая площадь яичника, мкм ²	Площадь третичных фолликулов, мкм ²	Площадь желтых тел, мкм ²	Площадь атретических фолликулов, мкм ²	Площадь фолликулярных кист, мкм ²
6	левый	32800000	1516472	15500000	476561,04	–
	правый	48600000	325191	33050000	859466,53	–
7	левый	110000000	464560	25122505	–	9592155
	правый	74400000	–	19157708	–	7464276
8	левый	47500000	–	2380000	2606411	23700000
	правый	44400000	112814	–	2245514	639465
9	левый	48600000	–	33050000	287971,57	–
	правый	20600000	–	19200000	–	–
10	левый	21900000	–	5443959	651491	927989
	правый	32300000	–	–	820514	–
Средние значения (M±m)	левый	52160000±34169914	990516±743814,1	16299293±12948544	1005609±1077476	11406715±11493937
	правый	44060000±20186084	219002,5±150173,2	23802569±8008538	1308498±811713,2	4051871±4825870

Проанализировав таблицу, можно сделать выводы, что общая площадь левого яичника недостоверно больше правого. Третичные фолликулы содержатся как в левом, так и в правом яичнике. Количество третичных фолликулов варьирует от 1 до 3 в одном яичнике. Но есть животные, у которых третичные фолликулы в яичнике не содержались (собаки № 9, 10). Желтые тела присутствуют как в левом, так и в правом яичнике. Количество желтых тел варьирует от 1 до 3 в одном яичнике. Атретические фолликулы содержались как в левом, так и в правом яичниках, практически у всех больных пиометрой собак, кроме собаки №7. Фолликулярные кисты имеются у трех больных пиометрой животных (собаки № 7, 8, 10), количество фолликулярных кист варьирует от 1 до 3 в одном яичнике.

В связи с тем, что все животные разной массы, были произведены расчеты относительных показателей структурных элементов яичников. Данные относительных показателей гистологических структур яичников у больных пиометрой собак занесены в таблицу 5.

Таблица 5 – Относительные показатели гистологических структур яичников у больных пиометрой собак

№ собаки	Яичник	Площадь третичных фолликулов, %	Площадь атретических фолликулов, %	Площадь желтых тел, %	Площадь кист, %	Площадь других структур, %
6	левый	3	1	36	–	60
	правый	1	3	47	–	49
7	левый	–	5	5	50	40
	правый	–	5	–	2	93

Продолжение таблицы 5

№ собаки	Яичник	Площадь третичных фолликулов, %	Площадь атретических фолликулов, %	Площадь желтых тел, %	Площадь кист, %	Площадь других структур, %
8	левый	–	1	68	–	31
	правый	–	–	93	–	7
9	левый	1	–	23	9	67
	правый	–	1	26	10	64
10	левый	–	3	25	4	68
	правый	–	3	–	–	97
Средние значения (M±m)	левый	2,00±1,41	2,50±1,91	31,40±23,29	21,00±25,24	53,20±16,75
	правый	1,00	3,00±1,63	55,33±34,27	6,00±5,66	62,00±36,69

Из вышеуказанной таблицы можно сделать выводы, что большую часть яичника занимают другие структуры (сосуды, соединительная ткань). Но есть яичники, где большую часть занимает желтое тело (собака № 8). Относительная площадь желтых тел в левом яичнике варьирует от 5 до 68%, в правом – от 23 до 93%. Желтые тела находятся как в левом, так и в правом яичниках. Фолликулярные кисты содержатся в яичниках трех животных, у одного из них киста занимает 50% всего яичника.

Таблица 6 – Абсолютные показатели гистологических структур третичных фолликулов яичников контрольной группы животных (здоровые)

№ собаки	Яичник	Площадь третичного фолликула, мкм ²	Площадь полости третичного фолликула, мкм ²	Площадь наружной теки, мкм ²	Площадь внутренней теки, мкм ²
1	левый	642695	392538	243974	6182
		453289	299401	150095	3792
	правый	708551	400496	296828	11226
		607802	341029	246972	19801
		309468	173040	129134	7294
2	левый	–	–	–	–
	правый	1037400	748570	277439	11391
3	левый	513737	248410	258581	6747
	правый	–	–	–	–
4	левый	–	–	–	–
	правый	385306	294767	76936	13603
5	левый	401318	287463	92454	21401
	правый	–	–	–	–
Средние значения (M±m)	левый	502759,75±103987,43	306953,00±61070,91	186276,00±78885,37	9530,50±8016,64
	правый	609705,40±288614,94	391580,40±216338,42	205461,80±96948,97	12663,00±4591,94

Сравнение абсолютных показателей третичных фолликулов между собой нецелесообразно, так как у животных разная масса тела и разные размеры яичников. Для того чтобы их сравнивать, были рассчитаны относительные показатели гистологических структур третичных фолликулов у здоровых животных, данные показатели отражены в таблице 7.

Таблица 7 – Относительные показатели гистологических структур третичных фолликулов яичников контрольной группы животных (здоровые)

№ собаки	Яичник	Площадь третичного фолликула, мкм ²	Относительная площадь полости третичного фолликула, %	Относительная площадь наружной теки, %	Относительная площадь внутренней теки, %
1	левый	642695	61	38	1
		453289	66	33	1
	правый	708551	57	42	2
		607802	56	41	3
		309468	56	42	2
2	левый	–	–	–	–
	правый	1037400	72	27	1
3	левый	513737	48	50	1
	правый	–	–	–	–
4	левый	–	–	–	–
	правый	385306	77	20	4
5	левый	401318	72	23	5
	правый	–	–	–	–
Средние значения (M±m)	левый	502759,75±103987,43	61,75±10,21	36,00±11,22	2,00±2,00
	правый	609705,40±288614,94	63,60±10,11	34,40±10,26	2,40±1,14

Из вышеуказанной таблицы следует, что площадь третичного фолликула правого яичника больше в 1,2 раз, чем левого. Остальные параметры третичных фолликулов в левом и правом яичниках примерно равны. Для животных, больных пиометрой, были измерены такие же показатели структурных элементов третичных фолликулов, что и у здоровых собак, данные отражены в таблице 8.

Таблица 8 – Абсолютные показатели гистологических структур третичных фолликулов яичников у больных пиометрой собак

№ собаки	Яичник	Площадь третичного фолликула, мкм ²	Площадь полости третичного фолликула, мкм ²	Площадь наружной теки, мкм ²	Площадь внутренней теки, мкм ²
6	левый	288636	159637	124320	4680
		769779	465717	284617	19445
		458057	299096	152179	6782
	правый	148387	84514	50142	13731
		84807	47520	33227	4060
		91997	47935	41000	3062
7	левый	–	–	–	–
	правый	464560	260025	190786	13749
8	левый	–	–	–	–
	правый	112814	62293	47883	2638
9	левый	–	–	–	–
	правый	–	–	–	–
10	левый	–	–	–	–
	правый	–	–	–	–
Средние значения (M±m)	левый	505490,67± 244053,50	308150,00± 153240,73	187038,67± 85645,66	10302,33± 7987,23
	правый	180513,00± 160695,87	100457,400± 90462,01	72607,600± 66392,80	7448,000± 5766,94

Из вышеуказанной таблицы следует, что площадь третичных фолликулов в 2,7 раза больше в левом, чем в правом яичнике. Площадь полости третичного фолликула с гранулезой больше в 3 раза в левом яичнике, чем в правом. Площадь наружной теки третичных фолликулов в левом яичнике больше в 2,5 раза, чем в правом. Площадь внутренней теки третичного фолликула левого яичника больше в 1,4 раза, чем в правом.

Для того чтобы сравнить, какое процентное значение в третичном фолликуле занимают его структурные элементы, были рассчитаны относительные показатели. Данные относительных показателей гистологических структур яичников больных пиометрой собак отражены в таблице 9.

Таблица 9 – Относительные показатели гистологических структур третичных фолликулов яичников у больных пиометрой собак

№ собаки	Яичник	Площадь третичного фолликула, мкм ²	Площадь полости третичного фолликула, %	Площадь наружной теки, %	Площадь внутренней теки, %
6	левый	288636	55	43	2
		769779	61	37	3
		458057	65	33	1
	правый	148387	57	34	9
		84807	56	39	5
		91997	52	45	3
7	левый	–	–	–	–
	правый	464560	56	41	3
8	левый	–	–	–	–
	правый	112814	55	42	2
9	левый	–	–	–	–
	правый	–	–	–	–
10	левый	–	–	–	–
	правый	–	–	–	–
Средние значения (M±m)	левый	505490,67± 244053,50	60,33±5,03	37,67±5,03	2,00±1,00
	правый	180513,00± 160695,87	55,20±1,92	40,20±4,09	4,40±2,79

Исходя из данных таблицы 9 можно сделать следующие выводы, что площадь внутренней теки третичного фолликула в правом яичнике больше в 2,2 раза, чем в левом. Все остальные показатели примерно равны.

Заключение. Сравнив данные, полученные при исследовании яичников здоровых и больных животных, можно сделать следующие выводы. Общая площадь левого яичника недостоверно больше правого в обеих группах. Площадь желтых тел в левом яичнике практически равна у обеих групп животных. А вот площадь желтого тела в правом яичнике больше в 2 раза у больных пиометрой, чем у здоровых собак. Площадь фолликулярных кист левого яичника здоровых собак в 21 раз больше, чем у больных пиометрой собак. По совокупности микроморфометрических показателей установлено, что при пиометре основную гормонпродуцирующую нагрузку несет левый яичник, а у здоровых животных – правый.

Conclusion. Comparing the data obtained from the study of the ovaries of healthy and sick animals, the following conclusions can be drawn. The total area of the left ovary is insignificantly larger than the right ovary in both groups. The area of yellow bodies in the left ovary is almost equal in both groups of animals. But the area of the corpus luteum in the right ovary is 2 times larger in patients with pyometra than in healthy dogs. The area of follicular cysts of the left ovary of healthy dogs is 21 times larger than that of dogs with pyometra. According to a number of micromorphometric indicators, it was found that in bitches with pyometra the main hormone-producing load is carried by the left ovary, while in healthy animals – by the right one.

Список литературы.

1. Эффективность диагностики и комплексного лечения пиометры у сук / Т. Л. Спицына, М. И. Гаращук, Д. Д. Белый [и др.] // Российский ветеринарный журнал. Сельскохозяйственные животные. – 2023. – № 4. – С. 34–38.
2. Куртеков, В. А. Пиометра у собак. Этиология, терапия и профилактика / В. А. Куртеков, Ю. И. Гудкова // Актуальные вопросы и пути их решения в ветеринарной медицине и животноводстве : материалы Международной научно-практической конференции, Тюмень, 26–28 мая 2021 г. : в 2 т. / Государственный аграрный университет Северного Зауралья. – Тюмень : ГАУСЗ, 2021. – Т. 1. – С. 205–210.
3. Сергеев, А. А. Пиометра у собак и способ её лечения / А. А. Сергеев, Ю. Д. Устименко, В. В. Колоденская // Перспективные научные исследования: опыт, проблемы и перспективы развития : сборник научных статей по материалам V Международной научно-практической конференции, Уфа, 25 июня 2021 г. – Уфа : Вестник науки, 2021. – С. 184–187.
4. Мирончик, С. В. Ультразвуковая диагностика и распространение гиперпластической патологии эндометрия у собак / С. В. Мирончик // Ученые записки учреждения образования "Витебская ордена "Знак Почета" государственная академия ветеринарной медицины". – 2007. – Т. 43, № 2. – С. 192–195.
5. Кузьмич, Р. Г. Ассоциации микроорганизмов матки при гиперпластической патологии эндометрия у собак / Р. Г. Кузьмич, С. В. Мирончик // Ученые записки учреждения образования "Витебская ордена "Знак Почета" государственная академия ветеринарной медицины". – 2007. – Т. 43, № 2. – С. 171–174.
6. Мирончик, С. В. Эндокринный статус у сук при развитии гиперплазии эндометрия / С. В. Мирончик // Ученые записки учреждения образования "Витебская ордена "Знак Почета" государственная академия ветеринарной медицины". – 2012. – Т. 48, № 1. – С. 112–114.
7. Организация гистологических исследований, техника изготовления и окраски гистопрепаратов : учебно-методическое пособие / В. С. Прудников, И. М. Луппова, А. И. Жуков, Д. Н. Федотов ; Витебская государственная академия ветеринарной медицины. – Витебск : ВГАВМ, 2011. – 28 с.

References.

1. *Effektivnost' diagnostiki i kompleksnogo lecheniya piometry u suk* / T. L. Spicyna, M. I. Garashchuk, D. D. Belyj [i dr.] // *Rossiiskij veterinarnyj zhurnal. Sel'skhozaystvennyye zhivotnyye*. – 2023. – № 4. – S. 34–38.
2. *Kurtekov, V. A. Piometra u sobak. Etiologiya, terapiya i profilaktika* / V. A. Kurtekov, YU. I. Gudkova // *Aktual'nye voprosy i puti ih resheniya v veterinarnoj medicine i zhivotnovodstve : materialy Mezhdunarodnoj nauchno-prakticheskoy konferencii, Tyumen', 26–28 maya 2021 g. : v 2 t. / Gosudarstvennyy agrarnyy universitet Severnogo Zaural'ya*. – Tyumen' : GAUSZ, 2021. – T. 1. – S. 205–210.
3. *Sergeev, A. A. Piometra u sobak i sposoby lecheniya* / A. A. Sergeev, YU. D. Ustimenko, V. V. Kolodenskaya // *Perspektivnye nauchnye issledovaniya: opyt, problemy i perspektivy razvitiya : sbornik nauchnykh statej po materialam V Mezhdunarodnoj nauchno-prakticheskoy konferencii, Ufa, 25 iyunya 2021 g.* – Ufa : Vestnik nauki, 2021. – S. 184–187.
4. *Mironchik, S. V. Ul'trazvukovaya diagnostika i rasprostraneniye giperplasticheskoy patologii endometriya u sobak* / S. V. Mironchik // *Uchenyye zapiski uchrezhdeniya obrazovaniya "Vitebskaya ordena "Znak Pocheta" gosudarstvennaya akademiya veterinarnoy meditsiny"*. – 2007. – T. 43, № 2. – S. 192–195.
5. *Kuz'mich, R. G. Assotsiatsii mikroorganizmov matki pri giperplasticheskoy patologii endometriya u sobak* / R. G. Kuz'mich, S. V. Mironchik // *Uchenyye zapiski uchrezhdeniya obrazovaniya "Vitebskaya ordena "Znak Pocheta" gosudarstvennaya akademiya veterinarnoy meditsiny"*. – 2007. – T. 43, № 2. – S. 171–174.
6. *Mironchik, S. V. Endokrinnyy status u suk pri razvitiy giperplazii endometriya* / S. V. Mironchik // *Uchenyye zapiski uchrezhdeniya obrazovaniya "Vitebskaya ordena "Znak Pocheta" gosudarstvennaya akademiya veterinarnoy meditsiny"*. – 2012. – T. 48, № 1. – S. 112–114.
7. *Organizatsiya gistologicheskikh issledovaniy, tekhnika izgotovleniya i okraski gistopreparatov : uchebno-metodicheskoe posobie* / V. S. Prudnikov, I. M. Luppova, A. I. Zhukov, D. N. Fedotov ; *Vitebskaya gosudarstvennaya akademiya veterinarnej mediciny*. – Vitebsk : VGAVM, 2011. – 28 s.

Поступила в редакцию 29.01.2026.