Падовський А. І. [та ін.]. – Львів, 2001. – 87 с. 8. Плохинский, Н. А. Руководство по биометрии для зоотехников / Н. А. Плохинский. – М. : Колос, 1969. – 256 с. 9. Смирнова, О. В. Определение бактерицидной активности сыворотки крови методом фотонефелометрии / О. В. Смирнова, Т. А. Кузьмина // Журнал микробиологии, эпидемиологии и иммунологии. – Йошкар-Ола, 1966. – №4.- С. 20-22. 10. Федорович, Є. І. Західний внутрішньопородний тип української чорно-рябої молочної породи: господарсько-біологічні та селекційно-генетичні особливості / Є. І. Федорович, Й. З. Сірацький. – К. : Науковий світ, 2004. – 385 с. 11. Чернушенко, Е.Ф. Иммунология и иммунопатология заболеваний легких / Е. Ф. Чернушенко, П. С. Когосова. – Киев : Здоровье, 1981. – 208 с. 12. Чумаченко, В. Е. Определение естественной резистентности и обмена веществ у сельскохозяйственных животных / В. Е. Чумаченко, А. М. Высоцкий, Н. А. Сердюк, В. В. Чумаченко – К. : Урожай, 1990. – 136 с. 13. Wansbrough-Jones M. Lymphocytes forming stable E-rosettes in acute and chronic hepatitis / M. Wansbrough-Jones, G. Soullard, A. Nicholson // J. Clin. Immunol. – 1979. – Vol. 35. – P. 390-396.

Статья передана в печать 10.07.2017 г.

УДК 636.5:612.741.9

МОРФОГЕНЕЗ МЫШЦ БЕДРА У ПЕРЕПЕЛОВ ПРИ ДОБАВЛЕНИИ СЕЛЕНСОДЕРЖАЩЕГО ПРЕПАРАТА В РАЦИОН

Федотов Д.Н., Шершень А.П., Кусенков А.В.
УО «Витебская ордена «Знак Почета» государственная академия ветеринарной медицины»,
г. Витебск, Республика Беларусь

У перепелов самой тяжелой является m. tibialis anterior, а легкой – m. tensor fasciae latae, однако в опытной группе – m. gracilis. Самый крупный диаметр мышечных волокон в мышцах бедра перепела выявляется в m. tibialis anterior, а малый – m. gracilis. При добавлении в рацион препарата «БАГ-Е-селен» у перепелов увеличивается масса двуглавой, икроножной и передней большеберцовой мышц. ***Ключевые слова:*** *онтогенез, перепел, мышца, морфология, селен.*

MORPHOGENESIS OF THE MUSCLE OF THE HINDQUARTERS IN THE DERSPECTS IN ADDITION OF SELENATIC CONTAINING PREPARATION IN RATION

Fiadotau D.N., Shershen A.P., Kusenkov A.V.
Vitebsk State Academy of Veterinary Medicine, Vitebsk, Republic of Belarus

In quails the most severe is m. tibialis anterior, and light – m. tensor fasciae latae, but in the experimental group – m. gracilis. The largest diameter of muscle fibers in the muscles of the thigh of the quail is revealed in the m. tibialis anterior, the small – m. gracilis. When adding «BAG-E-selenium» to the ration of the quail, the mass of the double-headed, gastrocnemius and anterior tibias muscle increases. ***Keywords:*** *ontogenesis, quail, muscle, morphology, selenium.*

Введение. В последние годы в республике все больше уделяется внимание развитию птицеводства, поэтому ПОСТАНОВЛЕНИЕМ Совета Министров Республики Беларусь (28 сентября 2010 г. № 1395) утверждена Программа развития птицеводства в Республике Беларусь в 2011–2015 годах. Цель настоящей Программы – обеспечение стабильного снабжения населения республики высококачественной птицеводческой продукцией, позволяющей полностью удовлетворить потребности в яйце и мясе птицы, а также реализовать данную продукцию на экспорт. Поэтому птицеводство нашей страны предусматривает дальнейшее увеличение ассортимента продукции, что обусловливает интерес к перепеловодству.

Целью аграрной политики на современном этапе является преодоление кризисных тенденций и формирование условий для устойчивого роста сельскохозяйственного производства. Реализация этой цели непосредственно корреспондирует с проводимыми мероприятиями по обеспечению продовольственной безопасности страны [1, 3]. Проблема обеспечения продовольственной безопасности имеет первостепенное значение для Республики Беларусь. Особое место в решении этой задачи принадлежит птицепродуктовому подкомплексу. В кризисной ситуации актуализируется проблема повышения эффективности производства мяса птицы, в том числе за счет снижения затрат на единицу продукции, обеспечения устойчивого расширенного воспроизводства, интенсивного роста отрасли как в промышленных масштабах, так и в условиях приусадебных подворьий или частных ферм.

Проблема расширения ассортимента продуктов птицеводства должна решаться не только путем углубленной переработки мяса кур, но и более широким использованием нетрадиционных видов птицы. Одним из перспективных видов домашней птицы являются перепела.

Перепел является самым мелким и скороспелым представителем одомашненных куриных, а его яичная и мясная продукция обладает отменными диетическими качествами, отличается гипоаллергенностью, экологической безопасностью и пользуется возрастающим спросом потребителей [1].

Все вышеизложенное и определило общую направленность настоящей научной работы, выбор методических подходов и объектов исследований.

Цель работы – определить особенности морфологического развития мышечной ткани, расположенной в области бедра у перепелов при применении препарата «БАГ-Е-селен».

РЕПОЗИТОРИЙ УО ВГАВМ

Материалы и методы исследований. Были проведены производственные испытания препарата «БАГ-Е-селен» на 50 перепелах, разделенных на 2 равные группы (контрольная и опытная). Птице опытной группы препарат выпаивали дважды в течение первых 35 суток с питьевой водой в дозе 2 мл на 1 л воды (1 раз в 2 недели). Всего проведено две выпойки.

На 45-е сутки отбиралось по 4 птицы с каждой группы для морфологических исследований мышц. Мышцы взвешивали, фиксировали в нейтральном 10% растворе формалина. Затем морфологический материал подвергали уплотнению путем заливки в парафин по общепринятым методикам [4]. Изготавливали гистологические срезы толщиной 5–7 мкм на санном МС-2 микротоме. Абсолютные измерения структурных компонентов ткани осуществляли при помощи светового микроскопа «Olympus» модели BX-41 с цифровой фотокамерой системы «Altra$_{20}$» и спектрометра HR 800 с использованием программы «Cell^A», осуществляя фотографирование цветных изображений и морфометрию (разрешением 1400 на 900 пикселей).

При описании анатомических и гистологических особенностей мышц руководствовались специальной литературой [2, 5].

Результаты исследований. У перепелов двуглавая мышца бедра (*m. biceps femoris*) – крупная плоская, покрывает сверху ягодичные мышцы, имеет две головки – длинную и короткую. Начинается на дорсальном крае подвздошной кости и поперечных отростках последних поясничнокрестцовых позвонков. Длинная головка переходит в узкое мышечное брюшко, которое срастается с напрягателем широкой фасции бедра и с полусухожильной мышцей, конечное плоское сухожилие ее вплетается в связку коленной чашки с большеберцовозаплюсневой костью и в фасцию бедра. Короткая головка образует короткое мышечное брюшко, которое переходит в мощное сухожилие, усиленное в дистальной части бедра белой фиброзной петлей. Эта петля мешает чрезмерному натяжению мышцы между тазом и голенью. Оканчивается короткая головка на коленной чашке и головке малоберцовой кости. Вся мышца тянет бедро и голень назад, что приводит к разгибанию тазобедренного и сгибанию коленного суставов. Одновременно с этими движениями производит отведение и супинацию конечности. Масса двуглавой мышцы в контрольной группе составляет 2,26±0,48 г, а в опытной – в 1,3 раза больше ($p<0,05$) и составляет почти 3 г. Снаружи мышца покрыта плотной неоформленной соединительной тканью – эпимизием, от которого вглубь отходят прослойки рыхлой волокнистой соединительной ткани (перимизий), разделяющие *m. biceps femoris* на отдельные пучки. Каждое отдельное мышечное волокно в пределах пучка покрыто тонким слоем ретикулярных волокон – эндомизием. Скелетно-мышечное волокно имеет форму цилиндра, а в его саркоплазме под сарколеммой (субсарколеммально) лежат удлиненные ядра, которые многочисленны в опытной группе перепелов. Диаметр мышечных волокон достоверных изменений не имеет, но в опытной группе показатель больше и равен 48,41±1,67 мкм.

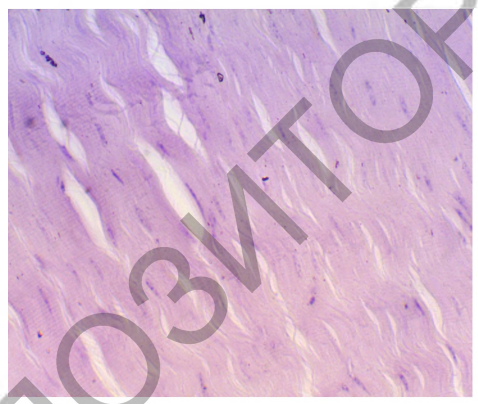

Рисунок 1 – Субсарколеммальное расположение малочисленных ядер и расширенные пространства между эндомизием мышечных волокон *m. biceps femoris* у перепела контрольной группы (гематоксилин-эозин, ×100)

Рисунок 2 – Субсарколеммальное расположение многочисленных удлиненных ядер и утолщение мышечных волокон *m. biceps femoris* у перепела опытной группы (гематоксилин-эозин, ×100)

Таблица 1– Развитие мышц перепела, расположенных в области бедра

Наименование мышц		Контроль	Опыт
Двуглавая мышца (*m. biceps femoris*)	m, г	2,26±0,48	2,97±0,62*
	D МВ, мкм	43,71±0,76	48,41±1,67
Напрягатель широкой фасции бедра (*m. tensor fasciae latae*)	m, г	1,20±0,87	1,76±0,33**
	D МВ, мкм	49,71±0,46	49,83±0,48
Икроножная мышца (*m. gastrocnemius*)	m, г	2,65±0,91	2,98±0,78*
	D МВ, мкм	38,04±0,71	38,30±0,33
Стройная мышца (*m. gracilis*)	m, г	1,34±0,22	1,59±0,26
	D МВ, мкм	37,18±0,81	41,21±0,90
Передняя большеберцовая мышца (*m. tibialis anterior*)	m, г	3,23±0,96	4,11±0,91*
	D МВ, мкм	47,38±2,49	53,40±3,86*

*Примечания: * p<0,05; ** p<0,01; *** p<0,001,*

РЕПОЗИТОРИЙ УО ВГАВМ

* - по отношению к контрольной группе.

Напрягатель широкой фасции бедра (*m. tensor fasciae latae*) – треугольной формы, лежит на латеральной поверхности бедра. Начинается от поясничной фасции, остистых отростков поясничнокрестцовых позвонков и от дорсолатеральной поверхности подвздошной кости. Оканчивается на коленной чашке, вплетаясь в связки коленной чашки и фасцию бедра. Каудальным краем срастается с двуглавой мышцей бедра. Масса напрягателя широкой фасции бедра в опытной группе в 1,5 раза больше ($p<0,01$) по сравнению с контролем. Диаметр мышечных волокон в контроле и опыте достоверных изменений не имеет и колеблется в пределах 48-49 мкм.

Икроножная мышца (*m. gastrocnemius*) – имеет две головки. Наружная головка начинается коротким сухожилием на латеральной мыщелке бедренной кости, идет по латеральной стороне голени, а затем переходит на плантарную сторону. Средняя головка берет начало на проксимальном конце плантарной поверхности большеберцовозаплюсневой кости и у дистального конца ее объединяется с наружной головкой в общее сильное сухожилие. Масса икроножных мышц в опыте составляет 2,98±0,78 г ($p<0,05$), а диаметр мышечных волокон - 38,30±0,33 мкм. Достоверных изменений с контролем не выявлено. На поперечных срезах мышечных волокон m. gastrocnemius многогранной формы, их ядра расположены под сарколеммой. Эндомизий в опытной группе содержит многочисленные кровеносные капилляры. Бледно-окрашенная саркоплазма иногда кажется зернистой за счет поперечно разрезанных миофибрилл. Иногда могут быть видны ядра, которые, возможно, принадлежат миосателитам, но достоверно ли это, определить затруднительно.

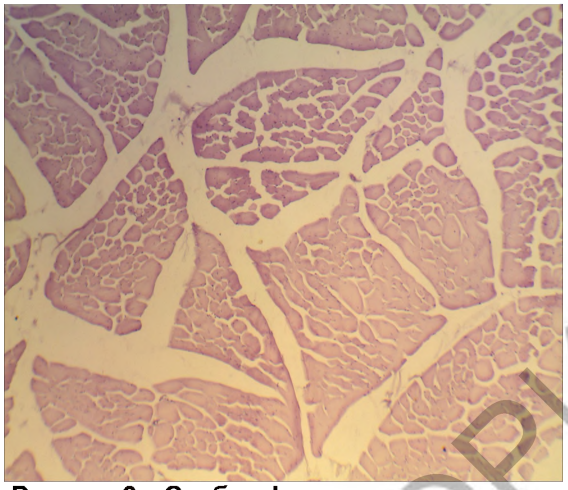

Рисунок 3 – Слабо сформированные мышечные пучки *m. gastrocnemius* у перепела контрольной группы (гематоксилин-эозин, ×80)

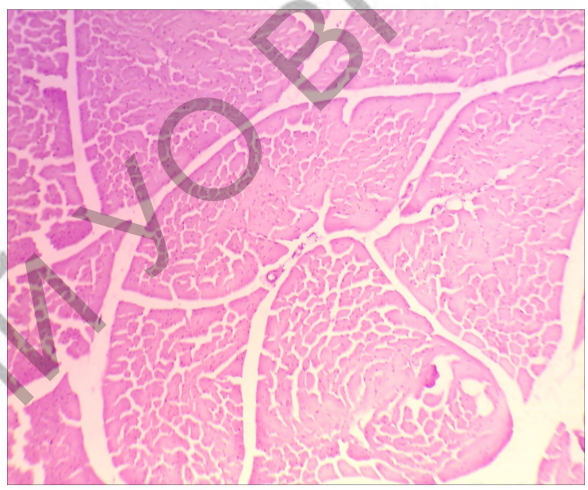

Рисунок 4 – Сформированные мышечные пучки, эндомизий с многочисленными кровеносными капиллярами *m. gastrocnemius* у перепела опытной группы (гематоксилин-эозин, ×80)

Стройная мышца (*m. gracilis*) – ремневидная, лежит в каудальной части области бедра, прикрыта портняжной мышцей. Начинается от каудовентрального края седалищной и лонной костей. Плоское брюшко переходит в сильное сухожилие, которое направляется дистально, перекидывается с медиальной стороны на латеральную в желобе дорсальной поверхности коленной чашки, сплетается с сухожилием гребешковой мышцы и заканчивается несколькими сухожильными ветвями. Одна из них закрепляется на латеральной поверхности малоберцовой кости, другая срастается с сухожилием полусухожильной мышцы, третья идет по боковой поверхности большеберцовозаплюсневой кости, проходит заплюсневый сустав и в дистальной части плюсны срастается с сухожилием поверхностного пальцевого сгибателя. Синергист полуперепончатой и полусухожильной мышцы. Кроме того, сухожильные ветви, отходящие от стройной мышцы к гребешковой и сгибателю пальцев, при стоянии и хождении способствуют сгибанию пальцев. Масса стройной мышцы в контроле составляет 1,34±0,22 г, а в опыте - 1,59±0,26 г. Снаружи мышца покрыта эпимизием (плотной неоформленной соединительной тканью). Перимизий хорошо выражен и представлен рыхлой волокнистой соединительной тканью, разделяющей *m. gracilis* на отдельные пучки. Каждое отдельное мышечное волокно в пределах пучка покрыто тонким слоем эндомизия (ретикулярные волокна). Скелетно-мышечное волокно имеет форму цилиндра, а в его саркоплазме субсарколеммально лежат удлиненные ядра. Диаметр мышечных волокон между контролем и опытом достоверных изменений не имеет, но в опытной группе показатель больше и равен 41,21±0,90 мкм.

Передняя большеберцовая мышца (*m. tibialis anterior*) – лежит на передней поверхности голени, имеет две головки, из которых одна начинается от гребня большеберцовозаплюсневой кости, а другая – от латерального мыщелка бедренной кости. Обе головки вскоре объединяются в одно брюшко, переходящее в сухожилие. Сухожилие в области сустава проходит под кольцевой связкой (фиброзной петлей) и закрепляется на проксимальном конце плюснозаплюсневой кости. Масса передней большеберцовой мышцы в опыте в 1,3 раза больше ($p<0,05$), чем в контроле, и равна 4,11±0,91 г.

РЕПОЗИТОРИЙ УО ВГАВМ

Снаружи мышца покрыта эпимизием, от которого вглубь отходят прослойки перимизия, разделяющие *m. tibialis* anterior на отдельные пучки, в пределах которых они покрыты тонким слоем ретикулярных волокон – эндомизием. Скелетно-мышечное волокно имеет форму цилиндра, а в его саркоплазме под сарколеммой лежат удлиненные многочисленные ядра. В сарколемме видны миофибриллы в виде точек, часто сгруппированных в полях Конгейма. Пространства между эндомизием более расширены в контрольной группе, в опытной группе перепелов скелетно-мышечные волокна лежат тесно. Диаметр мышечных волокон также в опытной группе в 1,3 раза больше ($p<0,05$) и составляет 53,40±3,86 мкм.

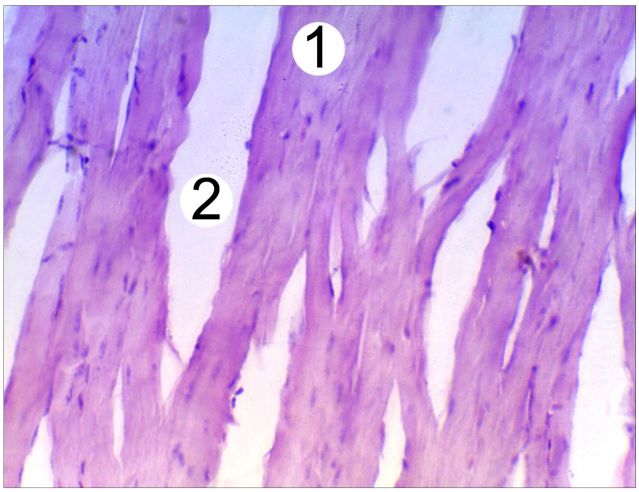

1 – мышечные волокна, 2 – пространства между эндомизием

Рисунок 5 – Расширенные пространства между эндомизием и истончение мышечных волокон *m. tibialis anterior* у перепела контрольной группы (гематоксилин-эозин, ×100)

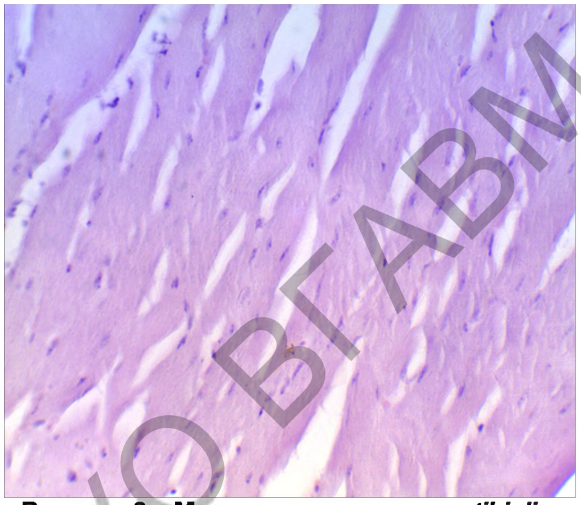

Рисунок 6 – Мышечные волокна *m. tibialis anterior* длинные и утолщены у перепела опытной группы (гематоксилин-эозин, ×100)

Заключение. Анатомо-топографическое расположение мышц в области бедра является свойственным куриным птицам. Снаружи мышцы бедра покрыты плотной неоформленной соединительной тканью – эпимизием, от которого вглубь отходят прослойки рыхлой волокнистой соединительной ткани (перимизий), разделяющий мышцы на отдельные пучки. Каждое отдельное мышечное волокно в пределах пучка покрыто тонким слоем ретикулярных волокон – эндомизием. Скелетно-мышечное волокно имеет форму цилиндра, а в его саркоплазме под сарколеммой (субсарколеммально) лежат удлиненные ядра. Следует отметить что из исследуемых мышц самой тяжелой является передняя большеберцовая мышца (*m. tibialis anterior*), а легкой (маловесной) – напрягатель широкой фасции бедра (*m. tensor fasciae latae*), однако в опытной группе – стройная мышца (*m. gracilis*). Самый крупный диаметр мышечных волокон в мышцах бедра перепела выявляется в передней большеберцовой мышце (*m. tibialis anterior*), а малый - в стройной мышце (*m. gracilis*). В отличие от контроля, у перепелов опытной группы в мышцах в области бедра наблюдается субсарколеммальное расположение многочисленных удлиненных ядер и утолщение мышечных волокон, сформированные мышечные пучки, эндомизий содержит многочисленные кровеносные капилляры. Масса двуглавой, икроножной и передней большеберцовой мышц достоверно выше в опытной группе перепелов.

Литература. *1. Биологические основы и технология выращивания перепелов : монография / А. М. Субботин, Д. Н. Федотов, М. С. Орда, М. П. Кучинский, Е. А. Жвикова. – Витебск : ВГАВМ, 2014. – 152 с. 2. Вракин, В. Ф. Анатомия и гистология домашней птицы / В. Ф. Вракин, М. В. Сидорова. - Москва : Колос, 1984. - 288 с. 3. Зыков, А. Г. Повышение эффективности производства и переработки мяса птицы : на материалах Рязанской области: автореф. канд. экон. наук: 08.00.05 / А. Г. Зыков. – Москва, 2007. – 22 с. 4. Организация гистологических исследований, техника изготовления и окраски гистопрепаратов : учебно-методическое пособие / В. С. Прудников, И. М. Луппова, А. И. Жуков, Д. Н. Федотов. – Витебск : ВГАВМ, 2011. – 28 с. 5. Федотов, Д. Н. Общая гистология : учебно-методическое пособие / Д. Н. Федотов, Е. А. Карпенко. – Витебск : ВГАВМ, 2013. – 56 с.*

Статья передана в печать 10.11.2017 г.

РЕПОЗИТОРИЙ УО ВГАВМ