

выявлена нами при изучении лизоцимной активности сыворотки крови. При этом у цыплят 1-й группы она снова оказалась достоверно выше в 1,1-1,2 раза аналогичного показателя у птиц 2-5-й групп. Бактерицидная активность сыворотки крови цыплят всех групп была примерно одинаковой.

Заключение. Применение цыплятам вакцин против ИББ совместно с митофеном и без него на фоне экспериментального хронического полимикотоксикоза индуцирует развитие лейкоцитоза, повышение лизоцимной активности сыворотки крови и не оказывает при этом влияния на содержание других форменных элементов и показатели бактерицидной активности сыворотки крови. В то же время иммунизация птиц совместно с митофеном приводит к достоверному повышению лизоцимной активности сыворотки крови, по сравнению с использованием одной вакцины, а скормливание цыплятам комбикорма, загрязненного микотоксинами, индуцирует развитие лейкопении.

Литература. 1. Абрамов, С. С. Методические указания по определению естественной резистентности и пути ее повышения у молодняка сельскохозяйственных животных / С. С. Абрамов, А. Ф. Могиленко, А. И. Ятусевич ; Витебский вет. ин-т. – Витебск, 1989. – С. 16–20. 2. Диагностика и патоморфологические изменения в крови и органах иммунной системы птиц при инфекционной анемии : рекомендации / И. Н. Громов [и др.]. – Витебск : Копицентр-АС-принт, 2013. – 58 с. 3. Дорофейчук, В. Г. Определение активности лизоцима нефелометрическим методом / В. Г. Дорофейчук // Лабораторное дело. – 1963. – №1. – С.15. 4. Дранник, Г. Н. Иммунотропные препараты / Г. Н. Дранник, Ю. А. Гриневич, Г. М. Дизик. – Киев : Здоровье, 1994. – 288 с. 5. Изучение острой токсичности антиоксидантов митофена и мексидола / А. В. Святковский [и др.] // Ветеринарная практика. – 2011. – №1(52). – С. 48-49. 6. Лазарева, Д. Н. Стимуляторы иммунитета / Д. Н. Лазарева, Е. К. Алехин. – Москва : Медицина, 1985. – 256 с. 7. Левченко, В. Ю. Влияние сочетанных микотоксикозов на микроструктуру центральных органов иммунитета белых крыс / В. Ю. Левченко, В. А. Антипов // Актуальные вопросы ветеринарной медицины : материалы Сибирского Международного ветеринарного конгресса / Новосибирский государственный аграрный университет. – Новосибирск, 2005. – С.140–141. 8. Святковский, А. В. Влияние митофена на здоровье и продуктивность птицы / А. В. Святковский // Модернизация АПК – механизмы взаимодействия государства, бизнеса и науки : материалы международного агропромышленного конгресса. – СПб. : Ленэкспо, 2011. – С. 18. 9. Суколинский, В. Н. Перспективы применения антиоксидантов в комбинированном лечении злокачественных опухолей / В. Н. Суколинский // Вопросы онкологии. – 1990. – Т.36. – № 2. – С. 138-144. 10. Утешев, Д. Б. Перспективы применения β-каротина как иммунотропного препарата / Д. Б. Утешев, А. В. Сергеев, Б. С. Утешев // Иммунология. – 1998. – №. 4. – С. 17-19. 11. Diaz, D. E. Практические методы нейтрализации микотоксинов / D. E. Diaz, T. K. Smith // Микотоксины и микотоксикозы. – Москва : Печатный город, 2006. – С. 356. 12. Trevor, K. S. Современные подходы к микотоксикозам в свиноводстве / K. S. Trevor, G. Diaz, H.V.L.N. Swamy // Микотоксины и микотоксикозы. – Москва : Печатный город, 2006. – С. 213.

Статья передана в печать 28.03.2016 г.

УДК 619:616.476-097.3:615.371:636.5

МОРФОЛОГИЧЕСКИЕ ИЗМЕНЕНИЯ ИММУНИТЕТА В ОРГАНАХ И МЫШЦАХ ЦЫПЛЯТ, ВАКЦИНИРОВАННЫХ ПРОТИВ ИББ, С ИСПОЛЬЗОВАНИЕМ ПОЛИФАМА ПРИ ЭКСПЕРИМЕНТАЛЬНОМ ХРОНИЧЕСКОМ МИКОТОКСИКОЗЕ

Аларджи Ф.С., Громов И.Н., Большакова Е.И., Большаков С.А.

УО «Витебская ордена «Знак Почета» государственная академия ветеринарной медицины», г. Витебск, Республика Беларусь

Скармливание цыплятам корма, естественно контаминированного микотоксинами, приводит к выраженной атрофии органов иммунной системы, деструкции поперечно-полосатых скелетных мышц, серозному отеку и слизистой дистрофии соединительной ткани. Иммунизация цыплят против ИББ на фоне хронического микотоксикоза не оказывает существенного влияния на морфологию органов иммунной системы и мышечной ткани. Применение цыплятам энтеросорбента «Полифам» профилирует структурные нарушения со стороны иммунокомпетентных органов и скелетных мышц.

Feeding chickens a forage that naturally contaminated with mycotoxins leads to the expressed atrophy of organs of immune system, destruction of cross-section-striped fibers, serous dropsy and a mucous dystrophia of a connective tissue. Immunization of chickens against infectious bursal disease with chronic mycotoxicosis does not render essential influence on morphology of organs of immune system and a muscular tissues. Application to chickens enterosorbent polypham negated development structural disturbances immunocompetent organs and skeletal muscles.

Ключевые слова: энтеросорбент, полифам, микотоксины, органы иммунной системы, цыплята, вакцинация.

Keywords: enterosorbent, polypham, mycotoxins, organs of immune system, chicken, vaccination.

Введение. Одной из ведущих проблем в животноводстве являются микотоксикозы. Их распространенность связана, прежде всего, с массовым поражением фитопатогенами зерновых культур, составляющим ежегодно 25% мирового урожая [1].

Контаминация зерновой части корма патогенными грибами происходит в момент уборки урожая, в процессе хранения и переработки. При этом образуется большое количество продуктов обмена (микотоксинов), которые снижают резистентность сельскохозяйственной птицы к инфекционным заболеваниям, вызывают дисбактериоз, сдерживают рост и развитие, понижают продуктивность и сохранность поголовья [2].

Поиск путей снижения неблагоприятного воздействия на организм загрязнителей окружающей среды особенно актуален для таких природных контаминантов продовольственного сырья, как микотоксины. Образование микотоксинов - явление плохо предсказуемое, и полностью предотвратить их накопление в кормах, а значит и поступление в организм человека практически невозможно. В связи с этим наряду с мероприятиями, направленными на предотвращение попадания микотоксинов в организм, важное значение приобретает изыскание путей снижения токсичности поступивших в организм токсинов. К числу наиболее перспективных направлений относится использование кормов и их компонентов как мощного фактора регуляции процессов токсикокинетики чужеродных соединений, включая этапы всасывания, печеночно-кишечной рециркуляции, биотрансформации и детоксикации [4].

Сорбенты снижают биологическую доступность микотоксинов в организме, адсорбируя всасывание микотоксина в желудочно-кишечном тракте, что одновременно снижает его токсическое действие на организм и предохраняет продукцию птицеводства от загрязнения, при этом практически не изменяют питательность корма. Исследования действия энтеросорбентов при микотоксикозах единичны [3] и совершенно отсутствуют случаи использования их при синергичных взаимодействиях микотоксинов.

Целью наших исследований явилось изучение влияния энтеросорбента «Полифам» на морфологию органов иммунитета и скелетных мышц у цыплят, вакцинированных против инфекционной бурсальной болезни (ИББ) на фоне хронического сочетанного микотоксикоза.

Материалы и методы исследований. Экспериментальная часть работы была выполнена в условиях клиники кафедры эпизоотологии, а также лаборатории кафедры патологической анатомии и гистологии УО ВГАВМ. Исследования были проведены на 100 цыплятах, разделенных на 5 групп, по 20 птиц в каждой. Цыплят 1-й группы иммунизировали против ИББ на фоне применения энтеросорбента «Полифам» и комбикорма, естественно контаминированного токсинами грибов в концентрациях: афлатоксин В1 - 0,001 мг/кг; Т-2 токсин - 0,09 мг/кг; деоксиниваленол (ДОН) - 1,24 мг/кг; зеараленон - 0,068 мг/кг; охратоксин - 0,005 мг/кг; фумонизины - 0,2 мг/кг корма. Полифам применяли цыплятам в течение всего цикла выращивания в дозе 5 г/кг корма. В 15 и 22-дневном возрасте цыплят данной группы иммунизировали против ИББ вирус-вакциной из шт. «Винтерфильд 2512». Вакцину применяли согласно Инструкции по ее применению перорально 2-кратно. Цыплят 2-й группы в 15 и 22-дневном возрасте иммунизировали против ИББ вирус-вакциной из шт. «Винтерфильд 2512». Цыплятам этой группы скормливали комбикорм, загрязненный микотоксинами, но без применения полифама. Цыплят 3-й группы в 15 и 22-дневном возрасте иммунизировали против ИББ вакциной из шт. «Винтерфильд 2512» на фоне скормливания комбикорма, не загрязненного микотоксинами. Полифам они не получали. Цыплятам 4-й группы в течение всего цикла выращивания скормливали комбикорм, естественно контаминированный токсинами грибов. Иммунизация против ИББ не проводилась. Полифам цыплятам этой группы также не применяли. Цыплятам 5-й группы в течение всего цикла выращивания скормливали комбикорм, не контаминированный токсинами грибов. Иммунизация против ИББ не проводилась. Полифам цыплятам этой группы также не применяли.

Перед проведением вакцинации всю птицу 1, 2 и 3-й групп выдерживали без дачи питья и корма в течение 6 часов. Поение и кормление птицы возобновляли через 2 часа после иммунизации. Перед применением вакцины растворяли в водопроводной воде и выпаивали цыплятам с таким расчетом, чтобы на одну птицу приходилась одна доза вакцины.

На 7-й день после первой, 7-й и 14-й дни после второй вакцинации по 4-5 птиц из каждой группы убивали. Во все сроки исследований проводили контрольное взвешивание подопытной птицы, определяли линейные размеры, абсолютную массу и индекс тимуса, бursы Фабрициуса и селезенки [5, 6]. Взвешивание органов проводили на электронных весах «Scout Pro SPU 202» фирмы «Ohaus Corporation» (США).

Для проведения гистологического исследования отбирали кусочки бедренных и грудных мышц. С целью изучения общих структурных изменений срезы окрашивали гематоксилин-эозином, а для выявления коллагеновых и эластических волокон - по Маллори [7]. Для объективной оценки характера гистологических изменений определяли состояние мышечной ткани (уровень развития и особенности строения волокон, состояние сарколеммы, саркоплазмы, ядер, выраженность поперечной и продольной исчерченности), стромы (степень развития эндо-, пери- и эпимизия, состояние сосудов, нервов, коллагеновых и эластических волокон), наличие дистрофических изменений в волокнах, сосудистой и клеточной воспалительных реакций.

Цифровые данные обработаны статистически с использованием программы Microsoft Excel 2003.

Результаты исследований показали, что эффект депрессивного влияния микотоксинов на растущий организм особенно ярко проявился во 2-й группе цыплят, вакцинированных и получавших корма с микотоксинами, где живая масса и среднесуточные привесы во все сроки исследования были

самыми низкими. Так, на 22-й день эксперимента (в сроки на 7-й день после 1-й вакцинации против ИББ) живая масса цыплят этой группы составила $480,00 \pm 44,94$ г, что было соответственно на 17,5-35% меньше показателей цыплят 1-й и 4-й групп. На 29 и 36-й дни опыта (в сроки на 7-й и 14-й день после 2-й вакцинации против ИББ) происходило достоверное увеличение живой массы у птицы 5-й группы, получавшей сбалансированный корм по всем питательным веществам без микотоксинов, и показатель этот был в 1,1-1,4 раза выше, чем у бройлеров 1-4-й групп. Одновременно у птицы 2-й и 4-й групп под действием микотоксинов выявлялось снижение среднесуточных привесов в 1,3-1,4 раза. Однако у цыплят 1-й группы под влиянием адсорбента «Полифам» депрессивное действие микотоксинов снижалось, что способствовало увеличению массы и среднесуточных привесов, и существенно не отличалось от показателей интактных бройлеров 5-й группы.

Результаты органомерических исследований показали, что на 7-й день после 1-й вакцинации у птиц 1-4-й групп абсолютная масса тимуса уменьшалась в 1,1-1,3 раза по сравнению с интактными цыплятами 5-й группы. Индекс и линейные размеры тимуса и фабрициевой бурсы различались недостоверно. Абсолютная масса селезенки у цыплят 1-й и 3-й групп находилась на уровне $1,01 \pm 0,17$ - $1,17 \pm 0,17$ г, а индекс $2,15 \pm 0,56$ - $2,20 \pm 0,21$. У подопытных птиц 2-й и 4-й групп, получавших микотоксины, абсолютная масса селезенки составила соответственно $0,72 \pm 0,16$ г и $1,06 \pm 0,04$ г, а у интактных цыплят 5-й группы - $1,34 \pm 0,05$ г ($P < 0,05$). При этом индекс и линейные размеры органа также уменьшались (рисунки 1, 2).

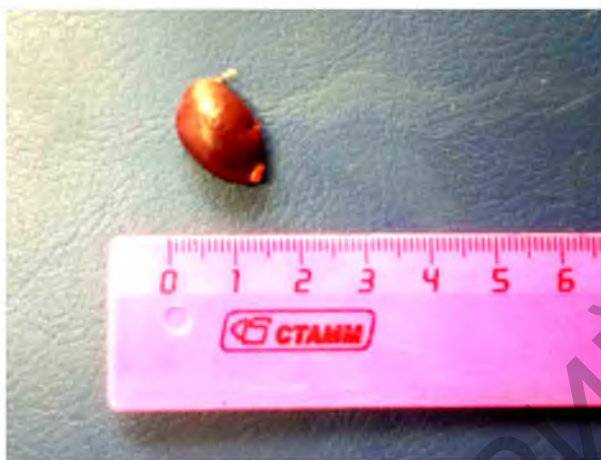

Рисунок 1 – Селезенка интактного цыпленка 22-дневного возраста (5-я группа) в состоянии нормы




Рисунок 2 – Уменьшение линейных размеров селезенки 22-дневного цыпленка 2-й группы

На 7-й день после 2-й вакцинации абсолютная масса тимуса у интактных птиц 5-й группы составила $3,13 \pm 0,22$ г, а у подопытных цыплят 1-й, 2-й, 3-й и 4-й групп - соответственно $2,23 \pm 0,17$ ($P < 0,05$), $1,08 \pm 0,15$ г ($P < 0,001$), $1,85 \pm 0,35$ г ($P < 0,05$) и $1,92 \pm 0,20$ ($P < 0,01$). При этом у птиц 2-й группы, вакцинированных против ИББ на фоне микотоксикоза, индекс тимуса был в 2,1 раза достоверно меньше, чем у цыплят 1-й и 5-й групп. Сходные изменения отмечены нами при изучении линейных размеров тимуса (рисунки 3, 4).

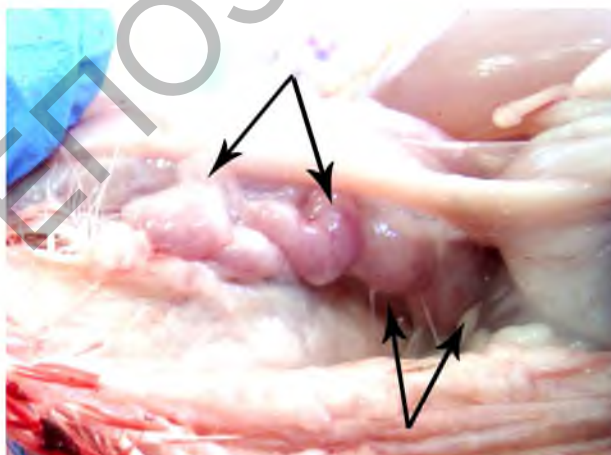


Рисунок 3 – Тимус 29-дневного цыпленка 5-й группы без структурных нарушений

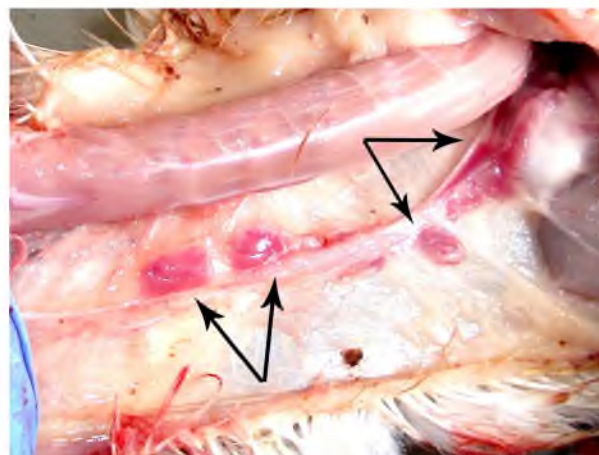


Рисунок 4 – Атрофия тимуса 29-дневного цыпленка 4-й группы

Абсолютная масса фабрициевой бурсы у вакцинированных птиц 1-й группы составила $2,26 \pm 0,15$ г, а у цыплят 2-й и 4-й групп - $1,93 \pm 0,18$ г и $1,87 \pm 0,27$ г (в контроле - $2,64 \pm 0,06$ г; $P < 0,05$). В то же время индекс и линейные размеры фабрициевой бурсы у интактных и подопытных цыплят изменялись не существенно. Абсолютная масса селезенки у цыплят 1-й и 3-й групп составила соответственно $1,21 \pm 0,12$ и $1,43 \pm 0,10$ г, а у птиц 2-й и 4-й групп - $1,09 \pm 0,24$ г и $1,17 \pm 0,19$ г (в контроле - $1,50 \pm 0,18$ г; $P > 0,05$). Менее выраженные изменения выявлены нами при изучении индекса и линейных размеров селезенки в этот срок исследований.

На 14-й день после 2-й иммунизации абсолютная масса тимуса у интактных птиц 5-й группы составляла $2,60 \pm 0,21$ г, а у подопытных цыплят 1-й, 3-й и 4-й групп - соответственно $2,13 \pm 0,10$ г ($P < 0,05$), $2,07 \pm 0,15$ г ($P < 0,05$) и $1,86 \pm 0,06$ г ($P < 0,05$). У птиц 2-й группы абсолютная масса тимуса была в 1,3 раза достоверно меньше, чем у цыплят 1-й группы, вакцинированных на фоне применения полифама. Сходные изменения отмечены нами при изучении индекса и линейных размеров данного органа. Абсолютная масса бурсы Фабрициуса и селезенки у цыплят 1-й группы составляла соответственно $1,95 \pm 0,14$ г и $1,27 \pm 0,12$ г, у бройлеров 2-й группы - $2,00 \pm 0,10$ г и $1,14 \pm 0,13$ г, а у птиц 4-й группы - $2,08 \pm 0,14$ г и $1,22 \pm 0,06$ г (в контроле - $2,48 \pm 0,10$ г и $1,66 \pm 0,15$ г; $P < 0,05$). У цыплят 2-й и 4-й групп отмечалось уменьшение линейных размеров фабрициевой бурсы с формированием кист (рисунок 5, 6).

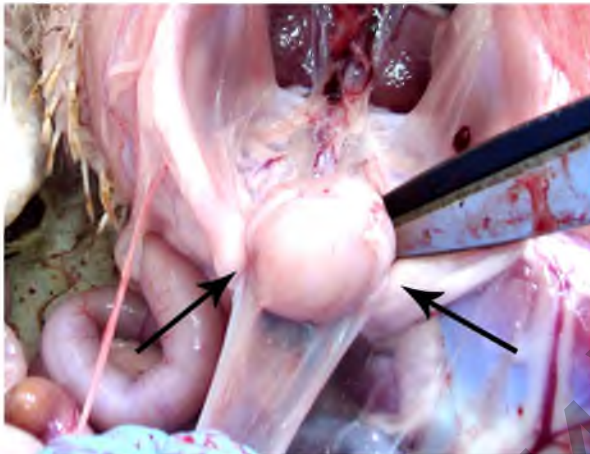


Рисунок 5 – Фабрициева бурса 36-дневного цыпленка 5-й группы без макроскопических изменений

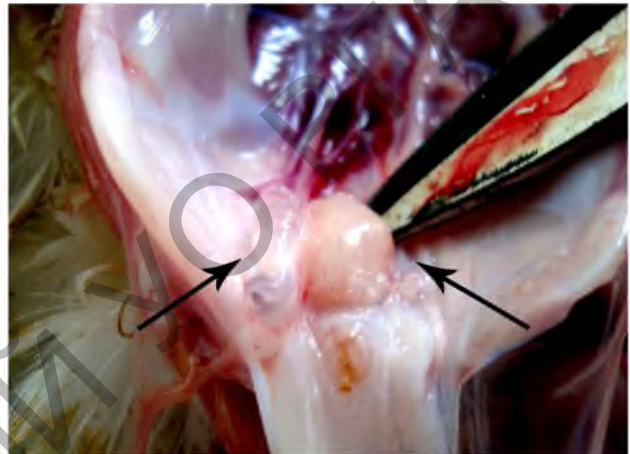

Рисунок 6 – Атрофия и кистоз фабрициевой бурсы 36-дневного цыпленка 3-й группы

Органометрические показатели селезенки у цыплят 1-5-й групп в этот срок исследований изменялись не достоверно.

Результаты гистологического исследования бедренных мышц показали, что у птиц интактной группы во все сроки мышечная ткань микроскопически была образована пучками мышечных волокон диаметром 70-100 мкм. Саркоплазма оксифильная, пучки миофибрилл гомогенные, неразличимые, просматривается лишь поперечная исчерченность. Ядра тонкие палочковидные располагаются на периферии волокна. Мышечные волокна прилегают плотно друг к другу, прослойки эндомизия тонкие и представлены 1-2 слоями фибробластов. Присутствуют капилляры простого типа (клетки крови располагаются в один ряд). Пучки волокон в количестве 20-25 окружены прослойками перимизия. В прослойках рыхлой соединительной ткани просматривается множество капилляров, одиночные артериолы, венулы, нервы и группы жировых клеток. Как правило, пучки поперечно-полосатых волокон, окруженные перимизием, располагаются в разных направлениях. В отдельных пучках группы волокон также лежат разнонаправленно.

При окраске срезов по Маллори саркоплазма волокон окрашивалась в желто-коричневый цвет, а ядра - в синий цвет. Коллагеновые волокна окрашивались в синий цвет. В прослойках эндомизия они имели вид тонкой нити, а в прослойках перимизия – формировали мощные однонаправленные пучки. В области кровеносных сосудов они имели вид сети, среди которых залегали группы жировых клеток. В мышечных волокнах выявлялась как продольная, так и поперечная исчерченность.

В грудных мышцах пучки волокон лежат более тесно, эндомизий более тонкий, пучки более мощные - 40-50 волокон и хорошо выражена поперечная исчерченность, расположены в одном направлении. Прослойки перимизия имеют такой же принцип строения, как и в бедренных мышцах, но они более тонкие.

У подопытных птиц 3-й группы во все сроки исследований гистологических изменений со стороны мышечной ткани и стромы не отмечалось. У цыплят 1-й, 2-й и 4-й групп установлены сходные структурные нарушения. Они характеризовались продольным расслоением поперечно-полосатых мышечных волокон. Саркоплазма волокон в разных участках приобретала разные тинкториальные свойства. При этом она окрашивалась в оттенки от светло-розового до розово-красного цвета. Фрагменты мышечных волокон при разволокнении принимали синеватый оттенок. Поперечная исчерченность была выражена плохо. Со стороны эндо-, пери- и эпимизия отмечались явления серозного отека и слизистой дистрофии. Несмотря на однотипность структурных изменений,

их тяжесть у птиц разных групп была неодинаковой. Так, наиболее глубокие изменения наблюдались в бедренных и грудных мышцах цыплят 2-й и 4-й групп, а наименее выраженные – у птиц 1-й группы, которым скармливали полифам.

Заключение. Скармливание цыплятам корма, естественно контаминированного токсинами грибов (афлатоксин В1, Т-2 токсин, деоксиниваленол, зеараленон, охратоксин, фумонизины), приводит к выраженной атрофии органов иммунной системы (тимус, фабрициева бурса, селезенка), которая является морфологическим эквивалентом приобретенного иммунодефицита. В скелетных мышцах отмечаются деструкция поперечно-полосатых волокон, серозный отек и слизистая дистрофия стромального компонента. Иммунизация цыплят сухой живой вирус-вакциной против ИБВ из штамма «Винтерфильд 2512» на фоне хронического сочетанного микотоксикоза не оказывает существенного влияния на морфологию органов иммунной системы и мышечной ткани. Применение цыплятам энтеросорбента «Полифам» профилактирует структурные нарушения со стороны иммунокомпетентных органов и скелетных мышц.

Литература. 1. Монастырский, О. А. Современное состояние и проблемы исследования токсигенных грибов, поражающих злаковые культуры / О. А. Монастырский // Актуальные вопросы биологизации защиты растений: сб. тр., посвящ. 40-летию института. - Пуццоно, 2000. - С. 79-89. 2. Лушников, К. В. Микотоксины: субклинические микотоксикозы, синергичное действие токсинов, фузариевые токсины, адсорбенты / К. В. Лушников, С. В. Желамский // Сборник информ. материалов к научно-практич. конф. : Инновационный подход к стратегии кормления и профилактики заболеваний сельскохозяйственных животных и птицы. Безопасность. Эффективность. Концепция будущего. - Екатеринбург, 2005. - С. 25-29. 3. Косинкова, И. А. Разработка рецептуры и оценка потребительских свойств хлебобулочного изделия функционального назначения, обогащенного БАД «Арбуз» : Автореф. дис... канд. техн. наук / И. А. Косинкова. - Краснодар, 2008. - 26 с. 4. Galvano, F. Dietary strategies to counteract the effects of mycotoxins: a review / F. Galvano [et al.] // J. Food Prot. - 2001. - V.64. - № 1. - P.120-131. 5. Бирман, Б. Я. Иммунодефицит у птиц / Б. Я. Бирман, И. Н. Громов. - Минск : Бизнесофсет, 2001. - 140 с. 6. Бирман, Б. Я. Диагностика, лечение и профилактика иммунодефицитов птиц / Б. Я. Бирман, И. Н. Громов. - Минск : Бизнесофсет, 2004. - 92 с. 7. Лилли, Р. Патогистологическая техника и практическая гистохимия / Р. Лилли ; под ред. В. В. Португалова ; пер. с англ. И. Б. Краснов [и др.]. - Москва : Мир, 1969. - С. 497-498.

Статья передана в печать 18.03.2016 г.

УДК 619.615.2

ВЛИЯНИЕ ПРЕПАРАТИВНЫХ ФОРМ ПОЛЫНИ ГОРЬКОЙ НА АКТИВНОСТЬ ПРОТЕОЛИТИЧЕСКИХ ФЕРМЕНТОВ ЖЕЛУДОЧНО-КИШЕЧНОГО ТРАКТА У ЦЫПЛЯТ-БРОЙЛЕРОВ

Вишневец Ж.В., Прусакова А.А.

УО «Витебская ордена «Знак Почета» государственная академия ветеринарной медицины», г. Витебск, Республика Беларусь

В статье описано влияние различных доз настоя и настойки полыни горькой на активность фермента протеазы в содержимом и слизистой оболочке железистого желудка и кишечника у цыплят-бройлеров.

This article describes the effect of different doses of infusion and tincture of wormwood on the protease activity of the enzyme in the content and the glandular mucosa of the stomach and intestine in broilers.

Ключевые слова: полынь горькая, фитотерапия, цыплята-бройлеры, протеаза, ферменты.

Keywords: wormwood, herbal medicine, broiler chickens, protease, enzymes.

Введение. Птицеводство является одной из скороспелых отраслей животноводства, которая позволяет за короткий срок получать большое количество высокоценных продуктов питания – яиц и мяса. Остается актуальной задача по повышению сохранности и продуктивности птицы, улучшению качества продукции при наименьших затратах. В связи с интенсификацией птицеводства особую актуальность приобретает изучение физиологии пищеварения у птиц. Пищеварение является начальным этапом обмена веществ между организмом и внешней средой. Его сущность заключается в гидролитическом расщеплении сложных питательных веществ на простые низкомолекулярные мономерные соединения и всасывание продуктов гидролиза в кровь и лимфу. Это становится возможным благодаря синтезу необходимых ферментов, которые по своему влиянию специфичны. Для птиц характерна большая интенсивность полостного и пристеночного пищеварения в связи с высокой активностью всех ферментов пищеварительных соков.

В настоящее время уделяется особое внимание разработке и внедрению лекарственных средств растительного происхождения. Это объясняется их доступностью благодаря богатству нашей флоры и многовековому опыту народной медицины и ветеринарии. Фитотерапия является перспективным направлением в лечении различных заболеваний. Для нас особый интерес