

клеток. Нисходящая часть проксимального отдела имеет диаметр 13 мкм, клетки, формирующие стенку канальца, плоской формы.

Восходящая часть петли нефрона гораздо толще, чем нисходящая, диаметр – 30 мкм. Стенка представлена кубическим или призматическим эпителием.

Дистальный отдел, проходящий в области расположения почечного тельца, имеет средний диаметр 38 мкм. Клетки, формирующие стенку канальца – кубические, отсутствует щеточная каемка, цитоплазма светлая.

Собирательные трубки со средним диаметром 50 мкм располагаются в корковом веществе в виде мозговых лучей, а в мозговом составляют главную его массу. Собирательные трубки выстланы однослойным кубическим эпителием. Более крупные собирательные трубки лежат ближе к сосочкам пирамид, их стенка образована однослойным призматическим эпителием.

Заключение. Полученные анатомические и морфогистологические данные позволяют характеризовать почку как полноценно сформированный орган, способный поддерживать определенный уровень функциональной активности, коррелирующий с потребностями организма.

Результаты исследований можно использовать в качестве нормативных показателей морфофункционального состояния почек у норок с целью выявления нефропатологий, а также для проведения сравнительной видовой морфологии млекопитающих.

Литература. 1. Абрамов, И.Д. Закономерности роста и вопросы питания в постнатальном онтогенезе молодняка норок / И.Д. Абрамов // Научные труды / НИИ пушного звероводства и кролиководства. – М., 1981. – Т. 26. – С. 78–85. 2. Балакирев, Н.А. Кормление норок / Н.А. Балакирев. – М.: РАСХН, 1997. – 300 с. 3. Балакирев, Н.А. Основы норководства: монография / Н.А. Балакирев. – М.: Высшая школа, 2001. – 287 с. 4. Берестов, В. А. Лабораторные методы оценки состояния пушных зверей / В.А. Берестов. – Петрозаводск: Карелия, 1981. – 151 с. 5. Берестов, В.А. Звероводство / В.А. Берестов. – СПб.: Лань, 2002. – 480 с. 6. Гайнуллина, М.К. Применение природных сорбентов в норководстве / М.К. Гайнуллина, И.Н. Василевский // Ученые записки / КГАВМ. – Казань, 2004 – Т. 177. – С. 43–51. 7. Ддоуга, Г. Онтогенез почки / Г. Ддоуга, И. Кршечек, Ю. Надточин. – Ленинград: Наука, 1981. – 184 с. 8. Ильина, Е.Д. Звероводство / Е.Д. Ильина, А.Д. Соболев. – М.: Агропромиздат, 1990. – 272 с. 9. Кирпанева, Е.А. Морфологические изменения почек плотоядных при заболеваниях паразитарного характера / Е.А. Кирпанева // Инновационные производства и переработки сельскохозяйственной продукции: материалы Международной научно-практической конференции, 22-23 декабря, 2011 г. – Владикавказ: ФГБОУ ВПО Горский ГАУ. – С. 156–157. 10. Климов, А.Ф. Анатомия домашних животных / А.Ф. Климов, А.И. Акаевский. – М.: Сельхозгиз, 1955. – Т. 2. – 456 с. 11. Ковальский, П.А. Частная гистология домашних животных с основами эмбриологии / П.А. Ковальский. – М.: Сельхозгиз, 1957. – 271 с. 12. Лавриненко, В.А. Выделительная функция почек / В.А. Лавриненко // Соревский образовательный журнал. – 2001. – Т. 7, № 11. – С. 13–18. 13. Лысов, В.Ф. Физиология системы почек и мочевыводящих путей сельскохозяйственных животных / В.Ф. Лысов. – Казань, 1979. – 87 с. 14. Меркулов, Г.А. Курс патогистологической техники / Г.А. Меркулов. – Ленинград: Медицина, 1969. – 423 с. 15. Милованов, Л.В. Особенности кормления норок, серебристо-черных лисиц и песцов / Л.В. Милованов // Кормление пушных зверей. – М., 1981. – С. 222–305. 16. Стамм, У.Е. Инфекционные заболевания мочевых путей, пиелонефрит и родственные с ними состояния / У.Е. Стамм, М. Турк // Внутренние болезни / под ред. Е. Браунвальда [и др.] — М.: Медицина, 1995. – Т. 6. – С. 329–345. 17. Улумбекова, Э.Г., Челышева, Ю.А. Гистология: Введение в патологию / Э.Г. Улумбекова, Ю.А. Челышева. – М.: ГЭОТАР, 1997. – 960 с. 18. Физиология водно-солевого обмена почки / Д.А. Бабарыкин [и др.] – СПб.: Наука, 1993. – 576 с. 19. Чернов, А.И. Совершенствуем методы кормления мехового молодняка (лисиц и песцов) / А.И. Чернов // Кролиководство и звероводство. – 1974. – № 4. – С. 26–27. 20. Abrahamson, D.R. Recent studies on the structure and pathology of basement membranes / D.R. Abrahamson // Amer. J. Pathol. 1986. – Vol. 149, № 4. – P. 257–278.

Статья передана в печать 29.01.2013г.

УДК 636.7:619:616

МОРФОЛОГИЧЕСКИЕ ОСОБЕННОСТИ ШЕЙНОГО, ГРУДНОГО, ПОЯСНИЧНОГО И КРЕСТЦОВОГО ОТДЕЛОВ СПИННОГО МОЗГА БЕСПОРОДНЫХ СОБАК

Колесник Н.Л.

Житомирский национальный агроэкологический университет, г. Житомир, Украина

В статье освещены особенности шейного, грудного и поясничного отделов спинного мозга половозрелых собак. Установлены морфометрические отличия между отделами спинного мозга, о чем свидетельствуют различия между площадью поперечного среза спинного мозга и особенностями соотношений серого и белого вещества.

The article features lightened the cervical, thoracic and lumbar spinal cord of adult dogs. Established morphometric differences between the spinal cord, as evidenced razlilichiya between cross cutting the spinal cord and especially the relations of gray and white matter.

Введение. Один из актуальных вопросов морфологии – изучение структурно-функциональных особенностей нервной системы, в том числе спинного мозга. Это объясняется тем, что нервная система – очень сложная и важная для организма структура, которая постоянно является объектом влияния внутренних и внешних условий, в которых находится организм [2].

Особенный интерес к нервной системе обусловлен разнообразными функциями и свойствами: восприятием и проведением нервных импульсов, трансформацией, генерацией, сбережением разных видов

энергии и информации внешней среды, а также её способностью к возбуждению, торможению, к процессам синтетического и аналитического порядка, трофической функции [4, 5, 6].

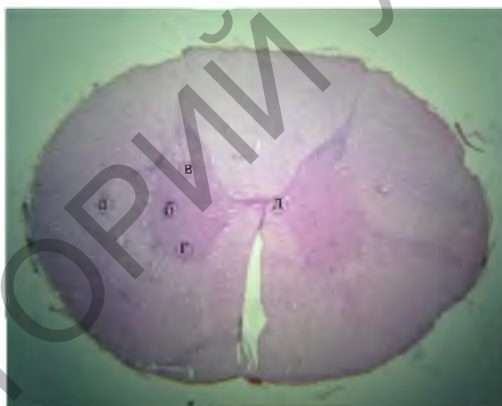
Материал и методы исследований. Исследования проводили на кафедре анатомии и гистологии факультета ветеринарной медицины Житомирского национального агроэкологического университета. Для исследования отбирались клинически здоровые беспородные половозрелые собаки с высотой в холке 40 - 47 см и массой тела от 20 до 30 кг. Материалом для исследований были шейный, грудной, поясничный и крестцовый отделы спинного мозга собак, включая шейное и пояснично-крестцовое утолщение. Для микроскопических исследований отобранный материал фиксировали в 10 % растворе нейтрального формалина и заливали в парафин. В работе использовали анатомические, гистологические, нейрогистологические и морфометрические методы исследований [1, 2].

Результаты исследований. Спинной мозг собак размещен в позвоночном канале, занимая приблизительно 2/3 его объема. Соответственно к отделам позвоночника, он делится на шейный, грудной, поясничный, крестцовый и хвостовой отделы.

Микроструктура спинного мозга, в зависимости от отделов, у собак отличается формой и толщиной, определенной структурой и морфометрическими показателями: формой серого мозгового вещества, площадью поперечного среза спинного мозга, отношением серого вещества к белому (популяцией нервных клеток в сером веществе, морфометрическими показателями нервных клеток) и т.д.

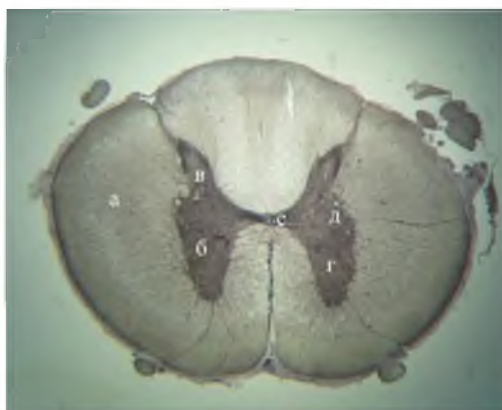В шейном отделе спинной мозг на поперечном разрезе имеет форму овала, поперечный диаметр его значительно больше дорсовентрального (рисунок 3). В грудной части площадь поперечного сечения уменьшается на 2 мм² по сравнению с шейным отделом. Форма его также изменяется – из овальной становится почти круглой (рисунок 4). Особенно сильно изменяется серое вещество: его становится в 1,6 раза меньше по отношению к белому. Кроме того, в грудной части нет сетевидного вещества. Вентральный рог, очень широкий в шейном, в грудном отделе становится гораздо меньше и имеет форму прямоугольника. Особенно уменьшился дорсальный рог, который стал очень тонким. Латеральные рога, не выраженные в шейном отделе, хорошо видны в грудном.

В поясничном отделе спинной мозг вновь увеличивается и на поперечном разрезе имеет форму овала (рисунок 5). Площадь, занимаемая серым веществом, на срезе увеличилась в 2 раза по сравнению с грудным отделом. Форма вентрального рога вновь стала более округлой, дорсальный рог также значительно более объемистый, чем в грудной части.



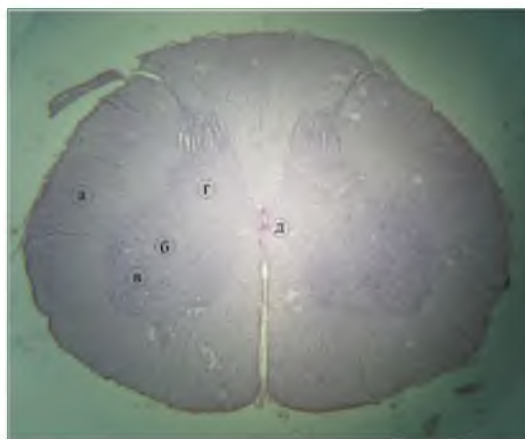1 - белое вещество; 2 - серое вещество; 3 - дорсальные рога серого вещества; 4 - вентральные рога; 5 - спинномозговой канал

Рисунок 3 - Микроскопическое строение поперечного среза шейного отдела спинного мозга половозрелой собаки. Гематоксилин-эозин × 32




1 - белое вещество; 2 - серое вещество; 3 - дорсальные рога серого вещества; 4 - вентральные рога; 5 - латеральные рога; 6 - спинномозговой канал

Рисунок 4 - Микроскопическое строение поперечного среза грудного отдела спинного мозга половозрелой собаки. Бильшовский-Грос. × 32



1 - белое вещество; 2 - серое вещество; 3 - дорсальные рога серого вещества; 4 - вентральные рога; 5 - спинномозговой канал

Рисунок 5 - Микроскопическое строение поперечного среза поясничного отдела спинного мозга половозрелой собаки. Гематоксилин-эозин × 32



1 – шейный отдел спинного мозга; 2 – грудной отдел; 3 – пояснично-крестцовый отдел; 4 – шейное утолщение; 5 – пояснично-крестцовое утолщение

Рисунок 6 - Макроскопическое строение спинного мозга половозрелой собаки

Многие авторы в своих исследованиях отмечают, что количество белого и серого вещества и форма последнего на поперечных срезах различных уровней спинного мозга неодинакова. Наибольшее количество его находится в утолщениях [7, 8]. Наши исследования подтверждают общеизвестный факт, что толщина спинного мозга на всем его протяжении различна (рисунок 6). У половозрелых собак наибольшая площадь поперечного среза располагается на уровне шестого шейного и шестого поясничного нервосегментов, т. е. шейного и пояснично-крестцового утолщений, и составляет соответственно $29,69 \pm 0,34 \text{ мм}^2$ и $27,42 \pm 0,77 \text{ мм}^2$. Наименьший этот показатель в грудном ($20,88 \pm 0,25 \text{ мм}^2$) и крестцовом отделах ($8,12 \pm 0,24 \text{ мм}^2$). При этом во всех исследуемых отделах площадь поперечного среза серого вещества меньше, чем белого, кроме крестцового отдела (таблица 16).

В разных отделах спинного мозга, соотношение площадей, занятых серым и белым веществом, неодинаково (таблица 16). Так, в области шейного и поясничного утолщения площадь, занимаемая серым веществом, больше, чем в других отделах спинного мозга ($7,67 \pm 0,25$ и $9,23 \pm 0,46 \text{ мм}^2$ соответственно). А площадь белого вещества в процентном отношении больше в грудном и шейном отделах спинного мозга.

Таблица 16 - Морфометрические показатели спинного мозга собаки ($M \pm m$, $n = 6$)

Показатели	Отделы спинного мозга				Утолщение	
	шейный	грудной	поясничный	крестцовый	шейное	пояснично-крестцовое
Площадь поперечного среза, мм^2	$22,86 \pm 0,23$	$20,88 \pm 0,25$	$23,32 \pm 0,13$	$8,12 \pm 0,24$	$29,69 \pm 0,34$	$27,42 \pm 0,77$
Площадь серого вещества, мм^2	$4,2 \pm 0,13$	$2,69 \pm 0,07$	$5,39 \pm 0,24$	$4,37 \pm 0,18$	$7,67 \pm 0,25$	$9,23 \pm 0,46$
Площадь белого вещества, мм^2	$18,66 \pm 0,15$	$18,19 \pm 0,29$	$17,93 \pm 0,11$	$3,75 \pm 0,26$	$20,46 \pm 0,34$	$18,19 \pm 0,52$
Соотношение серого вещества к белому, %	$18,37 \pm 0,54$	$13,15 \pm 0,27$	$23,11 \pm 0,52$	$53,81 \pm 0,45$	$35,1 \pm 0,28$	$33,66 \pm 0,69$
Соотношение серого вещества к белому	1:4,4	1:6,76	1:3,32	1:0,85	1:2,67	1:1,97

Заклучение. Таким образом, микроскопическое изучение спинного мозга половозрелых собак свидетельствует о выраженной дифференциации количества белого и серого вещества и формы последнего на поперечных срезах разных уровней спинного мозга. Наибольшая площадь поперечного среза спинного мозга находится в шейном и пояснично-крестцовом утолщениях. Наименьший этот показатель в грудном и крестцовом отделах.

Литература. 1. Автандилов Г.Г. Медицинская морфометрия / Г.Г. Автандилов. - М.: Медицина, 1990. - 384 с. 2. Волков К.С. Гістологічні зміни великого і спинного мозку при термічній травмі та застосуванні ліофілізованої ксе-ношкіри / К.С. Волков, А.В. Довбуш, В.М. Карпенюк // Морфологія. – 2008. - №1. Т.2. – С. 41-42. 3. Горальський Л.П. Основы гистологической техники и морфофункциональные методы исследований в норме и при патологии / Л.П. Горальський, В.Т. Хомич, А.И. Кононский. - М.: Полесье, 2011. - 288 с. 4. Приказчикова З.И. Современные методы исследования периферической нервной системы у животных / З.И. Приказчикова // Методические рекомендации для слушателей ФПК, научных сотрудников, аспирантов, студентов биологических, ветеринарных и зоотехнических факультетов. – Уфа, 1989. – 128 с. 5. Шеперд Г. Нейробиология / Г.Шеперд: пер. с англ., В 2-х т. Т.1. – М.: Мир, 1987. – 454 с. 6. Шмидт Р. Физиология человека / Р.Шмидт, Г.Тевс. – М.: Мир, 1996. – Т. 2–313 с. 7. Якубов Я.И. Морфологические особенности спинного мозга кошек // Тез.3-й науч. морфол.-физиол. конф. Андж. отд. Всесоюз. науч. об-ва анатом., гистол. и эмбриол. Анджан, 1967. - С. 17 - 19. 8. Badawi H., Ahmed A.K., Hasouna E.M.A. A comparative morphometric study on the cervical and lumbosacral enlargemest in pigeon, duck and chicken // Assiut veter. med. J. 1994. - Vol.31 - № 62 - P. 1 -14.

Статья передана в печать 09.01.2013г.

УДК 636.2.082.453

ИСПОЛЬЗОВАНИЕ ФИТОГОРМОНА ЭПИБРАССИНОЛИДА ДЛЯ УЛУЧШЕНИЯ КАЧЕСТВЕННЫХ ПОКАЗАТЕЛЕЙ СПЕРМЫ БЫКОВ-ПРОИЗВОДИТЕЛЕЙ

*Лебедев С.Г. **Будевич А.И.

*УО «Витебская ордена «Знак Почета» государственная академия ветеринарной медицины», г. Витебск, Республика Беларусь

** РУП «Научно-практический центр Национальной академии наук Беларуси по животноводству», г. Жодино, Республика Беларусь

Добавление 0,01 мг/мл эпибрассинолида в 100 мл лактозо-глицериново-желточного разбавителя в осенне-зимний период привело, в среднем по группам быков, к увеличению подвижности спермиев на 10,6 %, выживаемость спермиев увеличилась на 17,9 %, количество патологических спермиев снизилось на 32,5 %, сохранность акросомы спермиев увеличилась на 4,5 %.

Addition of 0,01 mg/ml epibrassinolid in 100 ml laktozo-glitserinovo-zheltochnyj a thinner during the autumn- winter period has resulted, on the average on groups of bulls, to mobility increase sperms on 10,6 %, the survival rate sperms has increased by 17,9 %, the quantity pathological sperms has decreased on 32,5 %, safety sperm cover has increased by 4,5 %.

Введение. В настоящее время в хозяйствах Республики Беларусь существует проблема оплодотворяемости коров. В отдельных хозяйствах бесплодие коров достигает 50 и более процентов.

Одним из способов решения данной проблемы является использование гормонов в регулировании половой функции животных. В связи с этим были разработаны эффективные гормональные средства для стимулирования функции яичников и синхронизации половой охоты, вызова суперовуляции у одноплодных животных, индуцирования родов и лечения гинекологических заболеваний. Исследованиям по влиянию гормонов (эндогенных или синтетических) на организм животных уделяется большое внимание. Особое внимание вызывают гормоны растений (фитогормоны), влияние которых на организм животных недостаточно изучено [1].

В настоящее время особый интерес вызывают некоторые представители класса биофлавоноидов, проявляющие, как показали специальные исследования, гормоноподобные, а именно – эстрогенные свойства и названные поэтому фитоэстрогенами. Хотя высокая биологическая активность лекарственных средств из растений, применяемых в том числе и для коррекции расстройств полового цикла и репродуктивной функции, известна давно, роль фитоэстрогенов в физиологии и патологии репродуктивной системы человека и животных еще только изучается.

Фитоэстрогены содержатся в растениях и грибах в чистом виде или в качестве предшественников соединений с эстрогенной активностью. Было определено, что их физиологическое значение для самих растений заключается в регуляции процессов роста и размножения, защите растений от вредного действия ультрафиолетового излучения, поражения грибами и другими патогенами, контроле действия других биологически активных соединений и т.д. Многие из веществ этого класса обладают также антивирусным и бактерицидным свойствами.

В организме животных и людей фитоэстрогены впервые обнаружены в конце 60-х годов. Сначала из мочи обезьян были выделены лигнаны энтеролактон и энтеродиол, затем из мочи людей – метайрезинол и ларицирезинол, а также фитоэстрогены типа изофлавоноидов: формонетин, метилэквол, диметиланглиолензин, дигидрооксиизофлован и др. Большинство из названных соединений были обнаружены также в коровьем молоке.